

Sağ üst lob atelektazisi ile başvuran yabancı cisim aspirasyonu

Foreign body aspiration with the right upper lobe atelectasis

Aybars Özkan¹, Mesut Okur², Murat Kaya¹, Adem Küçük³

¹Düzce Üniversitesi, Tıp Fakültesi, Çocuk Cerrahisi Anabilim, Düzce

²Düzce Üniversitesi, Tıp Fakültesi, Çocuk Sağlığı Ve Hastalıkları Anabilim Dalı, Düzce

³Çanakkale Üniversitesi, Tıp Fakültesi, Çocuk Cerrahisi Anabilim, Çanakkale

Özet

Yabancı cisim aspirasyonu (YCA) çocuklarda sık görülen ve hayatı tehdit eden komplikasyonlara neden olabilen acil bir durumdur. YCA genellikle 3 yaş altı çocuklarda sık görülür.YCA; trakeal tam tıkanma veya perforasyon, larinks ödemi, bronkospazm, endobronşiyal kanama, pnömotoraks, kardiyak arrest gibi ciddi sorunlara yol açabilirken, tanı konulamamış, geç dönemde ise genellikle pnömoni, bronşit atelektazi, bronşiektazi, bronş strüktürü veya bronşiyal astım gibi tanılarla karşımıza çıkabilirler. Bizim 13 aylık olgumuzda YCA'a bağlı sağ üst lob akciğer atelektazisi gelişmiş ve solunum sıkıntısına neden olmuştur. Bu olgu yabancı cisim aspirasyonunun beklenmedik bir şekilde sağ üst lob atelektazisine neden olması yönüyle sunuldu.

Anahtar Kelimeler: Sağ üst lob akciğer atelektazi, yabancı cisim aspirasyonu, çocuk.

Abstract

Foreign body aspiration (FBA) is common in children and is an emergency situation that can cause life-threatening complications. FBA is usually common in children under 3 years of age. FBA's early can be lead to serious problems such as cardiac arrest complete tracheal obstruction or perforation, laryngeal edema, bronchospasm, endobronchial bleeding, pneumothorax. Undiagnosed late period, we encountered with diagnoses such as usually pneumonia, bronchitis, atelectasis, bronchiectasis, bronchial structure asthma or bronchial. The present case of 13-month male infant with FBA, lung atelectasis of the right upper lobe and respiratory distress had been developed. This case is reported to emphasize FBA can cause unexpected aspect of the right upper lobe atelectasis.

Keywords: Foreign body aspiration, right upper lobe atelectasis, child.

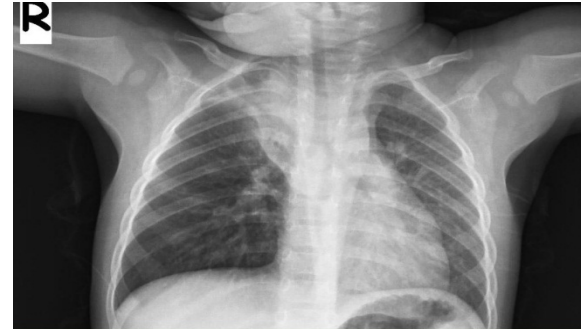Giriş

Yabancı cisim aspirasyon (YCA) ani gelişen üst solunum yolu tıkanıklıklarının en sık nedenidir (1). Olguların %75'inden fazlası 1-3 yaş arası çocuklarda görülür ve bu yaş grubu ölümlerin %7'sinden sorumludur (2). Yabancı cisimler en sık sağ ana bronşa yerleşirler (3). Trakeabronşiyal sistemin daha aşağı seviyelerine ilerleyebilen yabancı cisimler tıkadığı bölgenin distalinde havalanmanın bozulmasına bağlı akciğer problemlerine neden olmaktadır (4). Bu olgu yabancı cisim aspirasyonlarında ender olarak tıkanmanın proksimalinde erken dönemde sağ üst lob atelektazisine neden olabileceğini vurgulamak amacıyla sunulmak istendi.

Olgu Sunumu

On üç aylık erkek çocuk, bir gün önce başlayan solunum sıkıntısı yakınması ile getirildi. Solunum sıkıntısı, morarma şikâyetiyle acil polikliniğimize getirildi. Öyküsünde şikâyetleri başlamadan önce leblebi yerken boğulur gibi nefes alamama, morarma olmuş. Özgeçmiş ve

soygeçmişinde özellik yoktu. Fizik muayenesinde genel durumu iyi, biliç açık, etrafla ilgili, aksiller ateşi 36,6 C, tansiyonu 100/65 mmHg, nabız 110/dk, solunum hızı 30/dk idi. Tam kan sayımı ve kan biyokimyasında patolojik özellik yoktu. Sağ akciğerde solunum seslerinde azalma ve ronküs dışında bulgu saptanmadı. Yabancı cisim aspirasyonu ön tanısıyla çekilen akciğer grafisinde sağ akciğerde üst lob atelektazisi, havalanma artışı ve mediastende sola itilme görüldü (Resim 1).



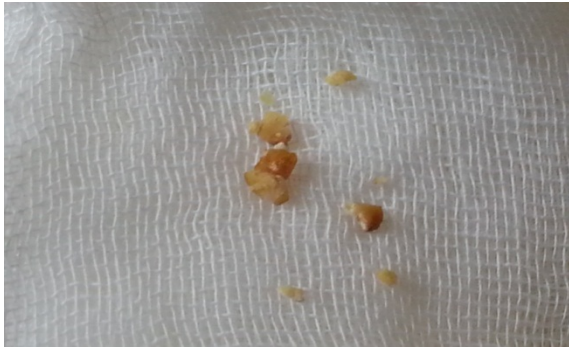Resim 1. Sağ akciğerde üst lob atelektazisi ve alt loblarda havalanma artışı, mediastende sola itilme izlenmekte.

Öykü, fizik muayene, akciğer grafisi ile YCA'nu tanısıyla hastaya rijid bronkoskopi yapıldı. Sağ ana bronшта tam tıkanıklığa neden olan leblebi parçaları tespit edildi. Rijit bronkoskopi ile sağ ana bronшта yabancı cisim (leblebi parçaları) çıkarıldı (Resim 2). Bronkoskopi sonrası akciğer grafisinde atelektazide düzelme saptandı (Resim 3).

Tartışma

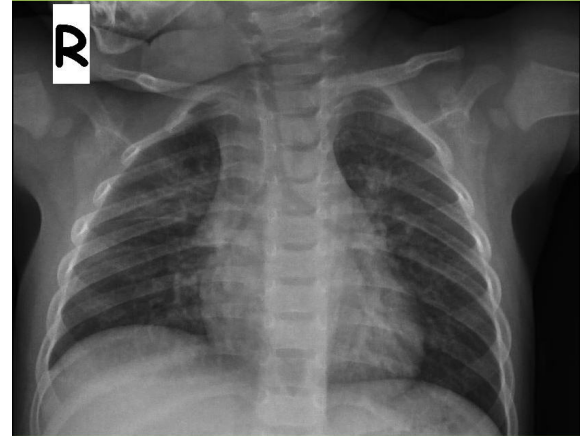
Yabancı cisim aspirasyonu çocukluk çağında sık görülmekte olup olguların %75'den fazlası 3 yaş altındadır ve bu yaş grubu çocuk ölümlerinin %7'sine yol açtığı bildirilmiştir (5). Bu yaş grubunda çocukların cisimleri ağızlarına götürme eğilimi, ağızlarında yemek yerken koşma, ağlama ve gülme gibi davranışlar göstermeleri, diş gelişimlerinin tamamlanmamış olması ve yemek yeme konusunda yeterli beceriye sahip olmamaları nedeniyle YCA sık görülür (6). Özellikle gelişmekte olan ülkelerde YCA daha fazla görülür (7). Bizim olgumuzda sosyo-ekonomik durumu çok iyi bir aile değildi.

Yabancı cisim aspire eden çocuklar, erken dönemde bir sağlık kurumuna hemen gidebildikleri gibi, yakınmaların hafif ya da hiç olmaması durumunda geç dönemde ortaya çıkan komplikasyonlarla da başvurabilirler. Tanıda gecikme mortalite ve morbidite oranlarındaki artışa neden olur. İçeride kalan yabancı cisim, pulmoner rezeksiyon gerektiren kronik akciğer hasarına yol açabilir (8). Aspire edilen yabancı cismin yapısına göre klinik bulgular farklılık gösterir. Sıklıkla organik kaynaklı olmakla beraber çok değişik maddelerde aspire edilmektedir (7, 8).



Resim 2: Bronkoskopide çıkarılan leblebi parçaları

Organik yabancı cisimler daha ağır mukozal inflamasyon sonucu birkaç saat içinde granülasyon dokusu oluşumuna yol açar (9). Örneğin inorganik maddeler çoğunlukla solunum yolunda ani tıkanıklığa yol açarken, organik yapıda yabancı cisim olarak sıklıkla karşılaşılan kuruyemiş parçaları başlangıçta irritasyona bağlı ani öksürük ataklarına neden olur (7, 8). Yabancı cismin lobar veya segmental yerleşimi o bölgenin solunum seslerinde azalmaya ve wheezinge neden olurken parsiyel trakeal tıkanmada ise stridorla seyrederek (5). Erken dönemde en sık şikâyetler; ani başlayan öksürük, hışıltılı solunum ve solunum sıkıntısı, vakaların büyük kısmında görülmektedir (9). Bununla birlikte erken tanı konulamayan olgularda, YCA atelektazi, tekrarlayan pnömoni, akciğer apsesi ve bronşiektazi gibi farklı komplikasyonlarla karşımıza çıkabilir (10). Bizim olgumuzda da yabancı cisim (leblebi) sağ ana bronшта tıkanmaya sebep olmasına karşın sadece sağ üst lobda atelektazi oluşturmuştu.



Resim 3. Bronkoskopiden 8 saat sonraki akciğer grafisi.

Tanıda önemli olan ayrıntılı öykü alınması, fizik muayene ve olgularda öncelikle akciğer grafisi çekilmesidir. Akciğer grafisinde amfizem, atelektazi ve tanının geciktiği olgularda pnömonik infiltrasyon görülebilir. Ancak çalışmalar YCA olgularında %7-30 oranında akciğer grafilerinin normal olabileceğini göstermektedir (9). Tanı koymada çok gelişmiş seçeneklerimiz olmasına rağmen yine de güçlükler olabilmektedir (10). Bizim olgumuzun AC grafisinde erken dönemde olmasına rağmen sağ üst lobda atelektazi, sağ alt loblarda havalanma artışı saptandı. YCA şüphesi

bulunan her olguya bronkoskopi yapılması önerilmekle birlikte negatif bronkoskopi oranının %20 kadar bildirilmiştir (10). Bronkoskopi hem trakeabronşial ağacın tanı ve tedavi amacıyla gözlenmesidir. Rijit bronkoskopi ile günümüzde sıklıkla trakeabronşial ağaca kaçan cisimlerin çıkarılmasında hala değerini korumaktadır (8).

Sonuç olarak yabancı cisim aspirasyonu özellikle gelişmekte olan ülkelerde sıklıkla eğitim yetersizliği ve ihmal nedeniyle tanıda gecikilen, önlenilebilir bir sağlık sorunudur. Özellikle solunum sistemi şikâyetleri ve öyküsü pozitif ancak grafisinde beklenmedik şekilde normal ya da farklı olan küçük çocuklarda da yabancı cisim aspirasyonu akla getirilmelidir.

Kaynaklar

1. Çapan N, Alıcı İO. Trakeabronşial yabancı cisim aspirasyonu. Solunum Hastalıkları 2009; 20 (1): 39-42.
2. Sırmalı M, Türüt H, Kısacık E, et al. Çocukluk çağı trakeabronşial yabancı cisim aspirasyonu. Tıp Araştırmaları Dergisi 2005; 3 (2): 8-12.
3. Midulla F, Guidi R, Barbato A, et al. Foreign body aspiration in children. Pediatr Int 2005; 47(6): 663-668.
4. Mantel K and Butenand I: Tracheobronchial foreign aspiration in childhood. A report on 224 cases. Eur J Pediatr, 1986; 145: 211-216
5. Kazancı NÖ. Foreign Body Aspiration: A Case Report. J Contemp Med. 2013; 3(1): 58-61. Turkish
6. Çiftçi A, Bingöl-Koloğlu M, Şenocak M. E, Tanyel F.C, Büyükpamukçu N, Bronchoscopy For Evaluation Of Foreign Body Aspiration in Children. J Ped Surg 2003; 38: 1170-1176.
7. İlçe Z : Derleme, Çocuklarda Trakeobronşial Yabancı Cisim Aspirasyonu Kocaeli Tıp Dergisi 2012;2: 47-54
8. Şenaylı A, Şenaylı Y. An Analysis Of Foreign Body Aspirations In Turkey. J Contemp Med. 2011; 1(1): 1-5.
9. Sersar SI, Rizk WH, Bilal M, et. al. Inhaled foreign bodies: presentation, management and value of history and plain chest radiography in delayed presentation. Otolaryngol Head Neck Surg 2006; 134(1): 92-99.
10. Ozkan A, Okur M, Kaya M, Kucuk A. A case of bronchogenic cyst mimicking foreign body aspiration. Pediatr Emerg Care. 2013 Jul;29(7):833-835.

