

## Hipertrigliseridemi sonucu oluşan nekrotizan pankreatit olgusunda diyabet gelişimi

*Development of diabetes in a patient with hypertriglyceridemia-induced necrotizing pancreatitis*

Hacer Şen<sup>1</sup>, Emine Binnetoğlu<sup>1</sup>, Fahri Güneş<sup>1</sup>, Mehmet Aşık<sup>1</sup>, Betül Kızıldağ<sup>2</sup>, Şengül Özçelik<sup>1</sup>, Kubilay Ukinc<sup>1</sup>

<sup>1</sup> Çanakkale Onsekiz Mart Üniversitesi Tıp Fakültesi, İç Hastalıkları Anabilim Dalı, Çanakkale

<sup>2</sup> Çanakkale Onsekiz Mart Üniversitesi Tıp Fakültesi, Radyoloji Anabilim Dalı, Çanakkale

### Özet

Akut nekrotizan pankreatit mortalite ve morbidite oranı yüksek bir pankreatit formudur. Tedavisi klinik duruma göre medikal ve cerrahi olabilmektedir. Pankreatitin en sık nedeni kronik alkol kullanımı ve bilier patolojilerdir. Hipertrigliseridemiden kaynaklanan akut pankreatitler daha nadirdir. Bu yazıda hipertrigliseridemi sonucu akut yaygın nekrotizan pankreatit ve sonrasında pankreatik yetmezlik sonucu diyabetes mellitus (DM) gelişen 37 yaşındaki erkek hasta literatür eşliğinde tartışılmıştır.

**Anahtar Kelimeler:** Hipertrigliseridemi, nekrotizan pankreatit, diyabetes mellitus.

### Abstract

Acute necrotizing pancreatitis is a form of pancreatitis which has a high rate of morbidity and mortality. Medical and surgical approaches are different therapeutic choices that can be based on the clinical situation. The common causes of pancreatitis are chronic alcohol use and biliary pathologies. Hypertriglyceridemia induced acute pancreatitis is rarely encountered in clinics. In this report we present a case with diabetes mellitus resulted after hypertriglyceridemia induced acute pancreatitis and pancreatic failure.

**Keywords:** Hypertriglyceridemia, diabetes mellitus, necrotizing pancreatitis.

### Giriş

Akut pankreatit, pankreasın inflamatuvar bir hastalığıdır. Hafif ödematöz formdan, hemorajik ve ağır nekrotizan forma kadar ilerleyebilen, hayatı tehdit eden ciddi bir hastalıktır. Akut pankreatitlerde inflamasyonun asıl nedeni uygunsuz olarak aktive olan pankreatik enzimlerin, pankreas ve çevre dokularda otodigestiyonudur. Akut nekrotizan pankreatitte pankreas dokusunda, fokal veya yaygın yağ nekrozu alanları vardır. Lezyonlar yağ hücrelerinin enzimatik yıkımı ile oluşur. Pankreatitin en sık nedeni kronik alkol kullanımı ve bilier patolojilerdir. Hipertrigliseridemi akut pankreatitin daha nadir nedenleri arasındadır. Tüm akut pankreatit olgularının yaklaşık %5'inden sorumlu olduğu sanılmaktadır (1). Hipertrigliseridemi olgularındaki akut pankreatitin olası mekanizması, pankreatik yatakta lipoprotein substratlarından lokal aşırı serbest yağ asidi ve lizolesitinini açığa çıkması ve böylece albuminin taşıma kapasitesini aşarak asiner hücrelerde ve mikrovasküler membranlarda hasar oluşmasıdır (2-4). Hipertrigliseridemi sonucu gelişen pankreatit olgularının tedavisi klinik duruma göre medikal ya da cerrahi olabilmektedir (5). Bizde bu yazıda

hipertrigliseridemiye sekonder akut nekrotizan pankreatit ve daha sonrasında pankreatik yetmezliğe bağlı DM gelişen olgumuzu sunmaktayız.

### Olgu

Otuzyedi yaşında erkek hasta yaklaşık 2 gündür devam eden şiddetli karın ağrısı, bulantı ve kusma şikayetleri ile hastanemiz acil servisine başvurdu. Hasta karın ağrısının çok şiddetli olduğunu, göbek üstünde, orta bölgede ve kuşak tarzında sırta yayılım gösterdiğini ifade ediyordu. Ağrı şiddetinin öne eğilmekle azaldığını, bulantı-kusmanın karın ağrısından birkaç saat sonra başladığını ve 4 ay önce benzer şikayetlerle 10 gün hastanede yatarak tedavi gördüğünü belirtti. Soy geçmişinde erkek kardeşinde de kolesterol yüksekliği olduğu ve erken yaşta öldüğü öğrenildi. Hastanın nadiren alkol kullanımı vardı. Hastanın acil serviste yapılan fizik muayenesinde genel durumu kötü, uykuya meyilliydi. Vital bulguları TA: 130/80 mmHg, Nb: 130 /dk, Solunum sayısı: 46/dk, Vücut ısısı: 37°C, SaO<sub>2</sub>: %90 idi. Solunum sistemi muayenesinde takipneik, her iki akciğer

### İletişim Bilgisi / Correspondence

Yrd. Doç. Dr. Hacer Şen, Çanakkale Onsekiz Mart Üniversitesi Tıp Fakültesi, İç Hastalıkları Anabilim Dalı, Çanakkale - Türkiye

E-mail: hcgrsy@hotmail.com

Tel: +90 286 2635350

Gelişim tarihi / Received: 29.03.2013

Kabul tarihi / Accepted: 12.04.2013

Çıkar Çatışması / Conflict of Interest: Yok / None

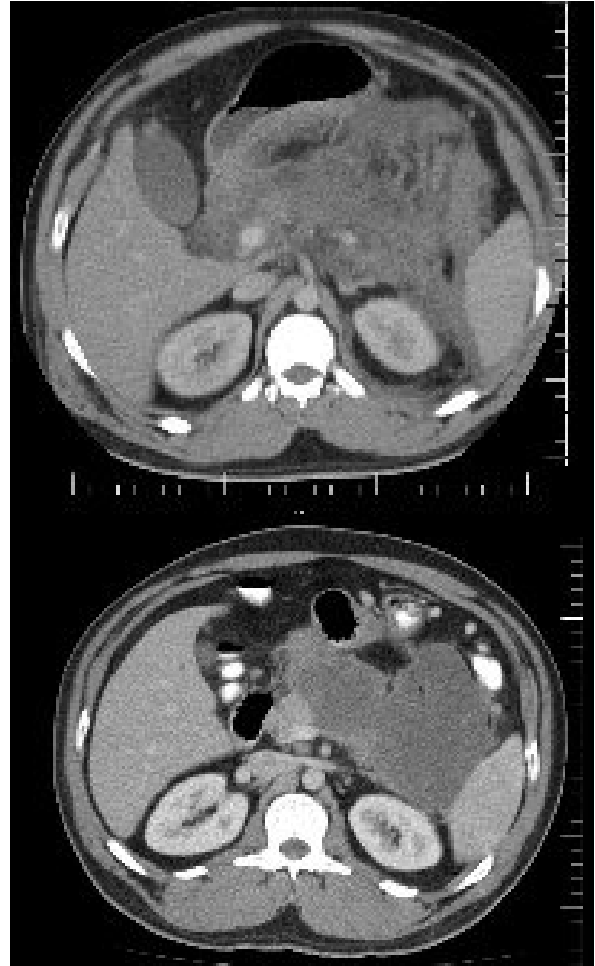
bazalarda yaygın ralleri vardı. Kardiyovasküler sistem muayenesinde kalp taşikardikti. Batın muayenesinde batın distandü, epigastrik bölgede palpasyonda hassasiyet ve defans vardı. EKG'de sinüs taşikardisi mevcuttu. Hastanın ilk çekilen PAAC grafisinde bilateral pleural sıvı saptandı. Tam kan sayımı WBC: 16600 K/ul, Hgb: 18,8 gr/dl, Plt: 173000 K/ul, biyokimya değerleri Glukoz: 340 mg/dl, Üre:24 mg/dl, Kreatinin: 0,9 mg/dl, ALT:64 iu/L, AST: 39 iu/L, Amilaz: 436 u/L, Ca: 8,2 mg/dl, Na: 118 mmol/L, K: 3,3 mmol/L, Kolesterol: 694 mg/dl, Trigliserid:15369 mg/dl, HDL: 17 mg/dl, LDH: 48 IU/L, arter kan gazı değerleri pH:7,4, PCO2: 34,6 mmHg, PO2: 63,3 mmHg, StO2:%95, HCO3: 22,7 mmol/L, BE:-2,5 mmol/L olarak ölçüldü. Hastaya kontrastlı batın BT çekildi. Pankreas gövde ve kuyruk bölümü normalden geniş, çevre yağ dokularında belirgin dansite artışı saptandı. İlk başvuru anında Ranson Kriterlerine göre prognostik değeri 2 olan hasta akut pankreatit tanısı ile yoğun bakım ünitesine yatırıldı.

Hastanın oral alımı kesildi, medikal tedavisi başlandı. % 5 dextroz 4000 cc/gün 50 cc SF+50 Ü Kİ (Kan şekerine göre hızı ayarlandı) Fenofibrat 267 M tb 2X267 mg tb, Enoksaparin 2x0,6 sc, İmipenem 4x500 mg IV, Metronidazol 3x500 mg IV, Pantoprazol 1x40 mg iv verildi. K replasmanı yapıldı. 2.gün çekilen Tüm batın USG' de: Peripankreatik alanda belirgin sıvı artışı vardı. 48. saat Ranson değeri 4 idi. Yatışının 5. Günü çekilen tüm batın BT'de her iki hemitoraksta pleural sıvı, pankreasta 2/3'den fazla alanda nekrozla uyumlu görünüm tespit edildi. Balthazar skoru 10 olarak hesaplandı.

Yatışının 6.gününde hastanın genel durumu düzeldi. Nabız 90/dk SS:30/dk seviyelerine geriledi, yoğun bakımdan servise alındı. Yatışının 7. Gününde yapılan batın USG'de pankreas çevresindeki mezenterik yapılarda kirlenme, pankreas inferior komşuluğunda 11x4,5 cm boyutunda içerisinde ekojen septalar bulunan loküle sıvı koleksiyon alanı, perihepatik, perisplenik, parakolik ve barsak ansları çevresinde serbest sıvı saptandı.

Yirmibirinci günü çekilen batın BT'de solda pleural sıvı, infra pankreatik düzeyde sol paramedian yerleşimli 9x6 cm boyutlarında loküle koleksiyon alanı, pankreas çevresinde

daha belirgin olmak üzere loküle sıvı alanları saptandı (Resim 1 ve 2). Hastaya perkütan drenaj yapıldı. Drenaj sonrası 500 cc bulanık görünümlü mayii geldi. İşlem sonrası kontrol USG yapıldı, loküle sıvının kaybolduğu görüldü. Hastanın 3.hafta sonunda genel durumunda belirgin düzelme görüldü. Oral alımı sağlandı. İnsülin infüzyonu kesilerek bazal- bolus insülin tedavisine geçildi. 28. gün sonunda hastanın genel durumu düzeldi, vital bulgu anormalliği olmadı. Pankreatit sonrası DM gelişen hastanın kan şekerleri insülin glarjin 10 ü sc ve insülin aspart 3x6 Ü sc ile regüle edildi. Trigliserid yüksekliği için gemfibrozil 2x600 mg oral, niasin 1x500 mg oral tedavisi düzenlenerek taburcu edildi.



**Resim 1 ve 2:** Batın BT'de solda pleural sıvı, infra pankreatik düzeyde sol paramedian yerleşimli 9x6 cm boyutlarında loküle koleksiyon alanı, pankreas çevresinde daha belirgin olmak üzere loküle sıvı alanları.

## Tartışma

Hiperlipidemi, akut non-biliyer pankreatitin ayırıcı tanısında akılda tutulması gereken önemli bir problemdir. Hiperlipidemi, etiyolojik bir faktör olduğu gibi akut pankreatitin bir sonucu da olabilir. Akut pankreatitte hiperlipidemi prevalansı farklı çalışmalarda farklı oranlarda olmakla birlikte, ödematöz ve nekrotizan pankreatitte benzer sıklıkta saptanmaktadır (4). Primer ve sekonder hipertrigliseridemi akut pankreatite yol açabilir. 500 ile 1000mg/dL düzeyindeki trigliseridemi akut pankreatiti tetikleyebilir (6). Bizim olgumuzda Trigliserid:15369 mg/dl değerinde idi.

Hipertrigliseridemi zemininde gelişen akut pankreatit olgularında standardize edilmiş bir tedavi stratejisi bulunmamakla birlikte, LPL aktivitesini arttırmaya dayalı insülin ve heparin kombinasyonundan oluşan tedavi protokolleri başarıyla kullanılmıştır (7). Son yıllarda plazmaferez de lipid düşürücü bir yöntem olarak kullanılmış ve literatürde hastaların dörtte üçünde tam iyileşme görülmüştür (7-9). Bu hastamızda pankreatit tablosunun tedavisinde asıl hedefimiz serum trigliserid düzeyini düşürmek ve sistemik inflamatuvar yanıtı baskılamaktı. Buna yönelik hastanın oral alımı kesilerek heparin sc, insülin ve dekstrozu infüzyonu ile birlikte fenofibrat tedavisi verildi.

Akut pankreatit atakların %9-20'sinde pankreasta nekroz gelişebilir (4,10). Nekrozlu hastaların %40-70'inde enfekte nekroz meydana gelebilir, bu da mortaliteyi arttıran komplikasyonlardan biridir (11). Hastamızın pankreatit atağı takibinde yapılan tetkiklerinde, pankreasın 2/3'den fazla alanında nekrozla uyumlu görünüm tespit edildi.

Psödokist, yüksek enzim konsantrasyonları içeren kapsülle çevrili, sıvı birikimleridir. Gerçek kistin aksine duvarlarını epitelyal bir örtü oluşturmaz ve enflamatuvar fibroz doku ile sınırlanmıştır. Akut pankreatitten sonra %2 görülür. Bizim hastamızda büyük boyutlu psödokist gelişimi izlendi, konservatif tedaviye rağmen psödokist gerilemediği gibi hastanın kliniğinde beklenen düzelme izlenmedi ve endosonografik olarak perkutan boşaltımı sağlandı.

Güncel kılavuzlar pankreatik diyabeti tip IV C olarak kategorize etmektedir ve sekonder insülin eksikliği nedeniyle oluşmaktadır (12). Yeni tek merkezli yapılan bir çalışmada, 445 kronik pankreatitli hastanın 20 yıllık takibinde diabetes mellitus prevalansı % 52 olarak saptanmıştır (13). Bizim vakamızda da 4 ay ara ile iki kez olan pankreatit atağı ve sonrasında gelişen diabetes mellitus mevcuttu. Takip ettiğimiz ikinci atak yaygın nekrotizan pankreatit olarak seyretmiş, pankreas dokusunun 2/3 den fazlasında nekroz görülmüştü. Yaygın doku kaybı pankreasın endokrin fonksiyonlarını büyük ölçüde etkilemektedir.

Non-biliyer akut pankreatitlerin etiyolojik ayırıcı tanısında hipertrigliseridemi olasılığı iyice irdelenmelidir. Yaygın nekrotizan pankreatit olgularında morbitite ve mortalite artmış olup, komplikasyonları açısından yakın takip edilmelidir. Bizim olgumuzda olduğu gibi erken dönemde diyabet gelişimi görülebileceği gibi, kronik olgularda da kan şekeri takibi mutlaka yapılmalıdır.

## KAYNAKLAR

1. Burdick JS, Tompson ML. Pancreas In: Feldman M, Friadmen L, Brandt L, Sliesenger M. Gastrointestinal and Liver Disease. 8th ed. Saunders Elsevier, 2006, p. 1174-84.
2. Kimura W, Mossner J. Role of hypertriglyceridemia in the pathogenesis of experimental acute pancreatitis in rats. Int J Pancreatol. 1996; 20: 177-184.
3. Thompson GR. Primary hyperlipidaemia. Br Med Bull. 1990; 46(4): 986-1004.
4. Dominguez-Muñoz JE, Malfetheriner P, Ditschuneit HH, Blanco-Chavez J, Uhl W, Büchler M, et al. Hyperlipidemia in acute pancreatitis. Relationship with etiology, onset, and severity of the disease. Int J Pancreatol. 1991; 10(3-4): 261-7.
5. Yetim I, Ozkan OV, Diner G, Yılmaz A, Gokce C, Kaya H. Necrotizing pancreatitis with hypertriglyceridemia development result:A case report. J Clin Anal Med 2011;2(3):124-6.
6. Fortson MR, Freedman SR, Webster PD 3rd. Clinical assesment of hyperlipidemic pancreatitis. Am J Gastroenterol 1995; 90(12): 2134.
7. Yeh JH, Chen JH, Chiu HC. Plasmapheresis for hyperlipidemic pancreatitis. J Clin Apheresis. 2003; (18)4: 181-5.
8. C. Stefanutti, S. Di Giacomo, A. Vivenzio et al., "Therapeutic plasma exchange in patients with severe hypertriglyceridemia: a multicenter study," Artificial Organs, vol. 33, no. 12, pp.1096-1102, 2009.
9. Z. M. Szczepiorkowski, N. Bandarenko, H. C. Kim et al., "Guidelines on the use of therapeutic apheresis in clinical practice-evidence-based approach from the Apheresis Applications Committee of the American Society for

Apheresis," Journal of Clinical Apheresis, vol. 22, no. 3, pp. 106–175, 2007.

10. Yoon YK, Ji JH, Mun BS. Hypertriglyceridemia-induced pancreatitis .Korean J Gastroenterol. 2008 May;51(5):309-13.

11. Branum G, Galloway J, Hirchowitz W, Fendley M, Hunter J. Pancreatic necrosis: results of necrosectomy, packing, and ultimate closure over drains. Ann Surg 1998;227:870-7.

12. Türk Endokrinoloji ve Metabolizma Hastalıkları Derneği. Diabetes mellitus ve komplikasyonlarının tanı, tedavi ve izlem kılavuzu-2011.

13. Wang W, Guo Y, Liao Z, et al. Occurrence of and risk factors for diabetes mellitus in Chinese patients with chronic pancreatitis. Pancreas. 2011; 40(2):206–12.

