

OLGU SUNUMU

Zirai ilaç zehirlenmesi ile başvuran stent trombozuAli DUYGU¹, Bahadır KIRILMAZ², Mehmet ARSLAN³, Uğur KÜÇÜK²¹Yenişehir Devlet Hastanesi Kardiyoloji Kliniği, Bursa,²Çanakkale Onsekiz Mart Üniversitesi Tıp Fakültesi Kardiyoloji Anabilim Dalı, Çanakkale,³Çanakkale Mehmet Akif Ersoy Devlet Hastanesi Kardiyoloji Kliniği, Çanakkale.

Geliş tarihi: 23.05.2021; Kabul tarihi: 28.06.2021

Sorumlu yazar: Ali DUYGU, Adres: Yenişehir Devlet Hastanesi Kardiyoloji Polikliniği, Bursa, E-posta: ali.duygu1989@gmail.com, Telefon:+905468983107.

ÖZET

İnsanların kimyasal maddelere maruz kalması büyüyen bir endişe kaynağıdır. Glifosat bazlı herbisit (GBH) kullanımı da akut zehirlenme sonucu çeşitli hastalıklara neden olur. GBH bazlı ilaçlar sinüs bradikardisi, QT uzaması, torsade de pointes, AV blok gibi elektrokardiyografi değişikliklerine ve nadiren koroner arter trombozu neden olabilir. 2 yıl önce ilaç kaplı stent uygulanmış olan 68 yaşında erkek hasta göğüs ağrısı şikayeti ile acil servise başvurdu. Hastadan alınan anamnezde GBH içeren zirai ilaç kullanarak 2 gündür tarlada maskesiz ilaçlama yaptığı, göğüs ağrısının başladığı ve acil servise başvurduğu anlaşıldı. Akut GBH entoksikasyonu hipotansiyon, solunum sıkıntısı, gastrointestinal semptomlar, bilinç kaybı, oligüri ve nadiren ölüme neden olabilir. GBH'ye kronik maruziyetin koroner arter hastalığına neden olduğu gösterilmiştir.

Anahtar kelimeler: Stent trombozu, glifosat bazlı herbisit, zehirlenme**Stent thrombosis presenting with herbicide poisoning****ABSTRACT**

Human exposure to chemical pollutants is a growing concern. The use of glyphosate-based herbicide (GBH) also causes various diseases because of acute poisoning. GBH-based drugs may cause electrocardiography changes such as sinus bradycardia, QT prolongation, torsade de pointes, AV block, and rarely coronary artery thrombosis. A 68-year-old male patient, who had undergone a drug eluted stent 2 years ago, was admitted to the emergency department with chest pain. In his anamnesis, it was noted that he had been spraying weed in the field without a mask for 2 days using an agricultural drug containing GBH, and he admitted to the emergency service with chest pain. Acute GBH intoxication may cause hypotension, respiratory distress, gastrointestinal symptoms, unconsciousness, oliguria, and rarely death. It was shown that chronic exposure to GBH causes coronary artery disease.

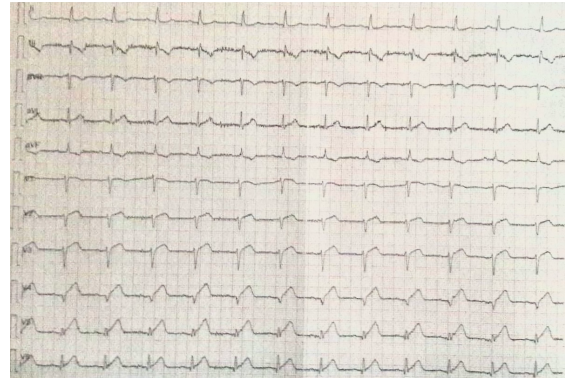
Keywords: Stent thrombosis, glyphosate-based herbicide, poisoning

GİRİŞ

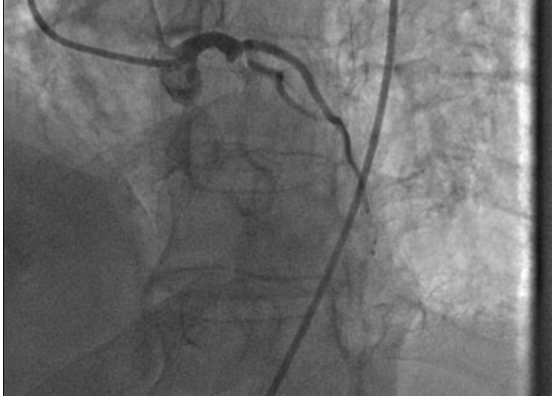İnsan ve memeli popülasyonlarının çevresel ve endüstriyel kirlenmeye maruz kalması, bu kirlenmelerin insan sağlığı üzerindeki etkisine bağlı olarak artan bir endişe oluşturmaktadır. Bunlardan biri olan ve zirai ilaçlama da kullanılan glifosat bazlı herbisit (GBH) kullanımı da akut zehirlenme sonucu çeşitli hastalıklara neden olmaktadır. GBH bazlı ilaçlar sinüs bradikardisi, QT uzaması, torsades de pointes, AV blok gibi elektrokardiyografi (EKG) değişikliklerine ve nadir olarak koroner arter trombozuna neden olabilmektedir [1,2]. Yapılmış in vitro ve hayvan deneylerinde GBH'nin situs inversus, atriyum ve ventriküllerde görülen pek çok yapısal anomaliye de neden olduğu gösterilmiştir [3,4]. Yapılan bir prospektif çalışmada 2 yıl GBH maruziyetinin koroner arter hastalığına neden olduğu gösterilmiştir [5]. Biz de sunacağımız vaka ile nadiren de olsa zirai ilaç kullanımının stent trombozuna yol açabileceğini göstermeyi amaçladık.

OLGU SUNUMU

Koroner arter hastalığı nedeniyle 2 yıl önce elektif şartlarda sol ön inen koroner artere (LAD) perkütan translüminal koroner anjiyoplasti (PTCA) ve ilaç kaplı stent implantasyonu uygulanmış olan 68 yaşında erkek hasta acil servise göğüs ağrısı başvurdu. Başvuru anında arteriyel tansiyon 70/40 mmHg olarak ölçüldü. Çekilen EKG'de anterior derivasyonlarda ST segment elevasyonu gözlenen olgu akut koroner



Şekil 1: Hastanın acil başvuru esnasındaki EKG'si.



Şekil 2. Sol ön inen koroner arter proksimalindeki stent içinde tromboz görüntüsü.

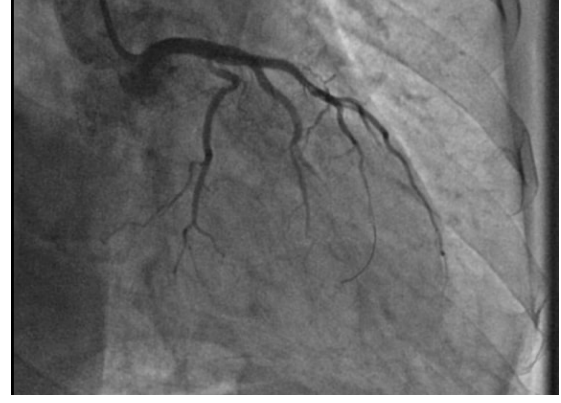sendrom tanısı ile acil olarak anjiyografi laboratuvarına alındı (Şekil 1). Hastadan yoğun bir şekilde kimyasal madde kokusu geldiğinin hissedilmesi üzerine yakınlarından alınan anamnezde 2 günden beri hastanın maskesiz olarak tarlada yabancı ot ilaçlaması yaptığı, GBH içeren bir zirai ilaç kullandığı (Touchdown Premium, Syngenta, Türkiye), bugün göğüs ağrısının başladığı ve acil servis başvurduğu anlaşıldı. Yapılan anjiyografide LAD stentinin tromboze olduğu görüldü (Şekil 2). Daha sonrasında stent içindeki lezyona PTCA işlemi yapıp tekrar koroner akım sağlandı (Şekil 3). Hastanın bu olay öncesinde halen klopidogrel, aspirin, beta bloker ve statin kullanmakta olduğu görüldü. İşlemin ardından koroner yoğun bakıma alındı ve servis takibi sonrası şikayeti olmaması üzerine taburcu edildi.

TARTIŞMA

Bir pestisit türü olan GBH, zirai ilaçlama da yaygın olarak kullanılır. Uzun yıllar insan sağlığı üzerine zararlı etkisi olmadığı düşünülerek kullanılmıştır. Ancak ilaç üzerinde yapılan çalışmalar kardiyovasküler sistem dışı kanserlerini de içeren (özellikle non-Hodgkin lenfoma) kronik kullanım maruziyeti olduğunu gösterdi [6]. GBH, akut zehirlenme sonucu ise hastamızda olduğu gibi hipotansiyon, solunum güçlüğü, gastrointestinal semptomlar, bilinç kaybı, oligüri nadiren de ölüm nedeni olabilmektedir [7]. Bununla birlikte, GBH'nin kardiyovasküler etkilerini

KAYNAKLAR

1. Gress S, Lemoine S, Puddu PE, Séralini GE, Rouet R. Cardiotoxic electrophysiological effects of the herbicide Roundup® in rat and rabbit ventricular myocardium in vitro. *Cardiovasc Toxicol* 2015;15(4):324-35.
2. Gress S, Lemoine S, Séralini GE, Puddu PE. Glyphosate-based herbicides potentially affect cardiovascular system in mammals: Review of the literature. *Cardiovasc Toxicol* 2015;15(2):117-26.
3. Roy NM, Ochs J, Zambrzycka E, Anderson A. Glyphosate induces cardiovascular toxicity in Danio rerio. *Environ Toxicol Pharmacol* 2016;46:292-300.
4. Kimmel GL, Kimmel CA, Williams AL, DeSesso JM. Evaluation of developmental toxicity studies of glyphosate



Şekil 3. Sol ön inen koroner arterdeki lezyon açıldıktan sonra alınan görüntü.

bildiren olgu raporları ve retrospektif hastane incelemeleri oldukça nadirdir. GBH zehirlenmesinden sonra birinci derece atriyoventriküler blok ile birlikte QTc uzaması gözlenebilir. Bu nedenle, hayatı tehdit eden aritmiler GBH zehirlenmesinde ölüm nedeni olabilir.

Pan ve ark. Tarafından Çin'de bir fabrikada yapılan ve 2 yıl süren prospektif bir çalışmada GBH'ye kronik maruziyetin koroner arter hastalığına neden olduğu gösterilmiştir [5]. Olgumuzda da stent trombozu 2 yıl sonra gelişmiştir. Literatürde zirai ilaç kullanımının koroner arter hastalığı üzerine etkileri ile ilgili yeterince olgu sunumu ve çok merkezli araştırma bulunmadığından konuyla alakalı daha fazla sayıda çalışmaya ihtiyaç vardır. Bizim hastamızda yoğun bir şekilde önlem almadan GBH kullanımını sonrası bu kadar dönemde geç stent trombozu olması (24 ay) olası olarak GBH kullanımının bu duruma neden olabileceği düşünüldü. Glifosatın yaygın kullanımı ve maruziyeti göz önüne alındığında, gelişimsel toksisite üzerine yapılacak çalışmalara ihtiyaç vardır.

Çıkar çatışması: Yok

Finansal destek: Yok

Açıklama

Bu çalışma, 3-6 Ekim 2019 tarihinde Antalya'da düzenlenen 35. Uluslararası Katılımlı Türk Kardiyoloji Kongresi'nde poster olarak sunulmuştur.

with attention to cardiovascular development. *Crit Rev Toxicol* 2013;43(2):79-95.

5. Pan L, Xu M, Yang D, Wang B, Zhao Q, Ding E, Zhu B. The association between coronary artery disease and glyphosate exposure found in pesticide factory workers. *J Public Health Emerg* 2017;1:4.

6. Paumgarten FJR. Glyphosate exposure, cardiovascular diseases and cancer risks. *J Public Health Emerg* 2017;1:15.

7. Roberts DM, Buckley NA, Mohamed F, et al. A prospective observational study of the clinical toxicology of glyphosate-containing herbicides in adults with acute self-poisoning. *Clin Toxicol (Phila)* 2010;48(2):129-36.