

RESEARCH ARTICLE

J Res Vet Med. 2021; 40 (2) 136-140

DOI:10.30782/jrv.1029702

Aseel Tavuklarında (*Gallus domesticus*) Pecten Oculi'nin Işık ve Elektron Mikroskopik Özellikleri

Bestami YILMAZ*

Harran Üniversitesi, Veteriner Fakültesi, Anatomi Anabilim Dalı, Şanlıurfa, Türkiye

Received 28-11-2021 Accepted 25-12-2021

Özet

Kuşlarda gözün en göze çarpan ve ilginç özelliği pecten oculi'dir. Bu çalışmada Aseel tavukların gözünde bulunan pecten oculi'nin anatomik ve histolojik özellikleri ışık ve elektron mikroskopik uygulamalar yardımıyla tespit edildi. Çalışma için dört adet yetişkin Aseel ırkı tavuk kullanıldı. Enükleasyon işlemi sonrası gözler %10'luk tamponlu formalin solüsyonunda tespit edildi. Morfolojik yapıları stereomikroskop altında incelenen gözler daha sonra elektron mikroskop ve histolojik incelemeler için hazırlandı. Yapılan incelemede pecten oculi'nin gözün arka yarımında, retina tabakası üzerinde bulunduğu belirlendi. Sağ ve sol pecten oculi'lerin ortalama 20-22 adet piliden (kıvrımdan) oluştuğu tespit edildi. Pecten'lerin ortalama bazal uzunluğu 7,92 mm, apikal uzunluğu 4,45 mm, yüksekliği ise 3 mm olarak belirlendi. Pektineal kıvrımların kesit yüzeyi incelendiğinde kıvrımların merkezine yerleşmiş büyük çaplı ve oval şekilli damarlar ile bu damarların çevresinde seyreden çok sayıda kılcal kan damarları tespit edildi. Pili kesitlerinin hem perifer hem de merkez bölgeleri üzerinde yaygın ve çok sayıda melanosit varlığı tespit edildi. Sonuç olarak, Aseel ırkı tavuklarda pecten oculi'nin morfolojik ve histolojik yapısının diğer gündüz aktif kuş türlerinde bildirilen özelliklerle genel olarak uyumlu olduğu belirlenmiştir.

Anahtar Kelimeler: Pecten oculi, göz, Aseel tavuk, morfoloji, histoloji, SEM

Light and Scanning Electron Microscopic Features of the Pecten Oculi in the Aseel Chickens (*Gallus domesticus*)

Abstract

The most striking and interesting feature of the eye in birds is the pecten oculi. In this study, the anatomical and histological features of pecten oculi in the eyes of Aseel chickens were determined by the light and electron microscopic applications. For the study were used four adult Aseel chickens. After the enucleation procedure, eyes were fixed in 10% buffered formalin solution. Eyes whose morphological structures were examined under a stereomicroscope were then prepared for electron microscopy and histological examinations. In the examination, it was determined that the pecten oculi was located on the retina layer in the posterior half of the eye. It was determined that the right and left pecten oculi consisted of an average of 20-22 folds. The mean basal length of pectenes was 7.92 mm, apical length was 4.45 mm, and height was 3 mm. When the cross-sectional surface of the pectineal folds was examined, large diameter and oval-shaped vessels located in the center of the folds and many capillary blood vessels coursing around these vessels were detected. Numerous and diffuse melanocytes were detected on both the peripheral and central regions of folds. As a result, it was determined that pecten oculi in Aseel chickens was generally compatible with the characteristics reported in other diurnal bird species in terms of morphological and histological features.

Keywords: Pecten oculi, eye, Aseel chicken, morphology, histology, SEM

* Corresponding author: Dr. Bestami YILMAZ, Harran Üniversitesi, Veteriner Fakültesi, Anatomi Anabilim Dalı, Şanlıurfa, Türkiye, Tel: +90 4143183924, E-mail: byilmaz@harran.edu.tr

Giriş

Kuşlar, hayvan türleri içerisinde en ayrıntılı görsel sistemlerinden birine sahiptir.^{1,2} Kuşlarda gözün en temel özelliği, göz yelpazesi olarak adlandırılan pecten oculi'dir. Bu yapı optik sinir başının altından vitreus'a doğru uzanır. Pigmentli bir yapıda olup büyük ölçüde küçük kan damarlarından oluşur.^{2,3} Corpus viterum içerisinde anterior projeksiyon yaparak dorsonasal'den ventrotemporal'e uzanır.⁴ Bağ dokusu, bir akordeon gibi katlanan destek yapısını oluşturur. İçinde gelişmiş bir kan damarı sistemi ve melanin granülleri olan yüksek pigmentli bir dokuya sahiptir. Sinir ve kas lifleri içermez.⁵⁻⁷ Pecten oculi morfolojik olarak koni, pervane ve pili tip olarak sınıflandırılmıştır. Kivi'lerde (*Apteryx mantelli*) konik tip, devekuşu (*Struthio camelus*) ve rhea'da (*Rhea americana*) pervane tip, diğer kuş türlerinde ise pilili tip pecten bulunmaktadır.⁸ Pecten oculi'deki pili sayısı ve boyutu, gündüz ve gece kuşlarının farklı türlerinde değişiklik gösterir.^{9,10} Pecten oculi bir asırdan fazla bir süredir bilinmesine rağmen işlevleri hala tartışılmaktadır. Bu yapının, göz içi pH'nın düzenlenmesi¹¹, vitreus'un stabilizasyonu¹², göz içi parlama¹³, endo-oküler mikro ortamın denge ve bütünlüğünün korunması¹⁴, göz içi basıncın dengelenmesi, retinanın beslenmesi^{7,15,16} ve kan damarları arasındaki metabolik değişimi sağlamak¹⁷ gibi görevleri bulunduğu bildirilmektedir.

Pecten oculi'nin yapısı ile ilgili birçok araştırma yapılmıştır.^{8,18-20} Bu çalışmaların temel amacı öncelikle organın anatomisi ve işlevi ile ilgilidir. Aseel ırkı tavuklarda pecten oculi'nin anatomik ve fonksiyonel özellikleri hakkında bir bilgi bulunmamaktadır. Bu nedenle bu hayvanlarda pecten oculi'nin morfolojisi ve hücrelerinin yapısı hakkında daha fazla bilgi sahibi olunması gerekmektedir. Bu çalışmada Aseel ırkı tavuklarda pecten oculi stereo-mikroskop ve ışık mikroskop altında incelendi ve elektron mikroskopik kesitlerle karşılaştırıldı.

Materyal ve Metot

Örneklerin Temini ve Morfometrik İncelemeler

Çalışmada materyal olarak sağlıklı ve erişkin 4 adet Aseel ırkı tavuğa ait 8 adet göz küresi kullanıldı. Uygulanan tüm deneysel işlemler Harran Üniversitesi Hayvan Deneyleri Yerel Etik Kurul'undan alınan araştırma izni (Onay no: 27/03/2017-050.05.04) kapsamında yapıldı. İncelenen tüm gözler, travma öyküsü olmayan hayvanlardan seçildi. Seçilen hayvanların gözleri enakule edildi. Anatomik ve morfometrik verileri almak için göz küreleri equatorial bölgeden kesildi. Pecten oculi'nin konumu, şekli, rengi, pili sayıları ve biyometrik özellikleri fotoğraf makinası (Olympus-SC50) ataçmanlı stereomikroskop (Olympus-SZX7, Japan) altında incelendi.

Histolojik İncelemeler

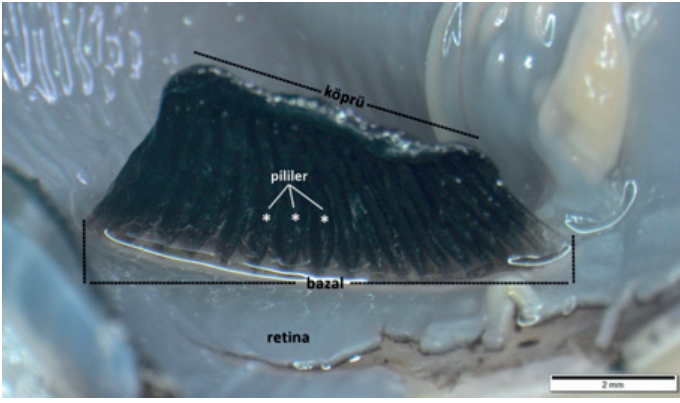
Histolojik inceleme amacıyla dört adet Aseel ırkı tavuğa ait göz küresinden alınan pecten oculi örnekleri %10'luk tamponlu formaldehit solüsyonuna alınarak 24 saat tespit edildi. Daha sonra dokular formaldehit solüsyonundan çıkarılarak bir gece akar suda yıkandı. Yıkama sonrası rutin doku takibinde dereceli alkollerden ve ksilolden geçirilerek parafin bloklar oluşturuldu. Parafin bloklardan 4 µm kalınlığında kesitler alınarak Hematoksilen&Eozin (H&E) boyaması yapıldı (AFIP Laboratory Methods in Histo-technology. Armed Forces Institute of Pathology. American Registry of Pathology; 1992). Boyanan kesitler ışık mikroskopunda (Olympus BX53) incelenerek, mikroskopik görüntüleri (Olympus DP73) alındı.

Scanning Elektron Mikroskopik (SEM) İncelemeler

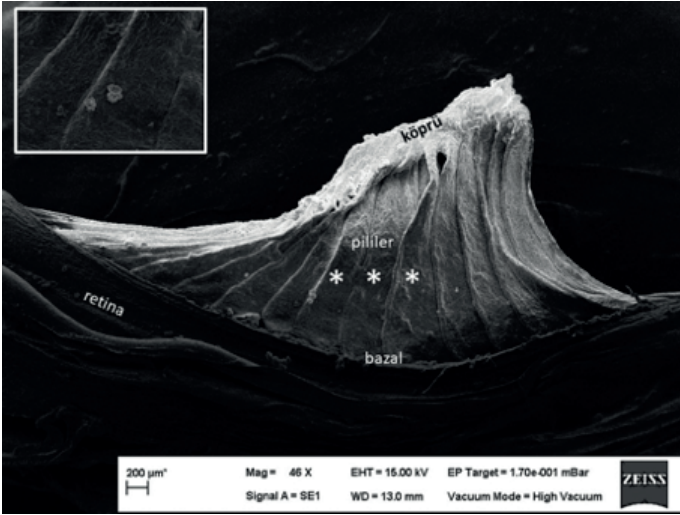
Dört adet göz küresi SEM için hazırlandı. İncelenecek göz örnekleri ilk olarak 0.1 M (pH 7.4) fosfat buffer solüsyonu ile iki kez yıkandı. Daha sonra %2,5'luk gluteraldehit solüsyonunda iki gün bekletilen dokular %1 osmiumtetroxide (OsO₄) içinde bir saat tutuldu. Sıralı aseton serilerinden (%25-50-75-100x3) geçirilen dokular critical point dryer (CPD) ile kurutuldu. POLARON SC7620 Sputter Coater ile altın-palladium kaplandı ve scanning elektron mikroskopda (Zeiss EVO 50, Cambridge, UK) çeşitli büyütme altında görüntülendi.

Bulgular

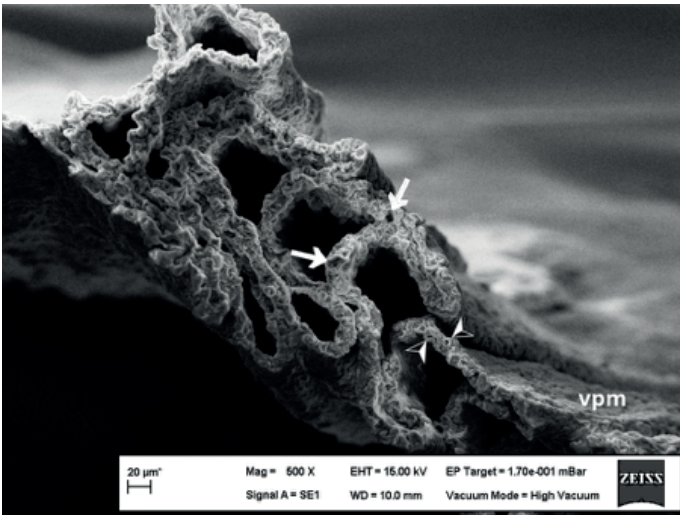
Makroskopik ve stereo-mikroskopik incelemede, pecten oculi'nin, optik sinirin göze giriş noktası üzerinde yerleştiği belirlendi. Bu bölgede retina üzerinde bulunduğu ve corpus vitreum içerisine uzanan choroidal bir çıkıntı halinde olduğu tespit edildi (Şekil 1). Optik düzleme neredeyse paralel bir yerleşime sahip olduğu gözlemlendi. Yamuk şeklinde ve koyu kahverengi-siyah renkte olduğu tespit edildi. Pecten'in pilili tipte olduğu ve yaklaşık 20-22 pilden oluştuğu belirlendi. Bazal, apikal (ya da köprü) ve kıvrımlar olmak üzere üç farklı bölümden oluştuğu saptandı (Şekil 1). Bazal bölüm retina üzerine yerleşirken, serbest olarak bulunan apikal bölümün corpus vitreum içerisine uzadığı gözlemlendi. Bazal ile köprü kısımları arasında uzanan pililerin apikal bölümde enine bir köprü tarafından bir arada tutulduğu tespit edildi. Pecten oculi'nin nervus opticus'a yakın olan bazal bölümü apikal bölümden daha uzundu. Bazal bölüm ortalama 7,92 mm uzunluğundayken, apikal bölümün uzunluğu ortalama 4,45 mm olarak tespit edildi. Kıvrımların bazalden apikal kısmın en yüksek noktasına kadar olan uzaklığı ise yaklaşık 3 mm olarak bulundu. Scanning Elektron Mikroskopik (SEM) incelemede, pecten oculi'nin bazalden çıkan ve apikal bölüme bağlanan kaburga benzeri pililerden meydana geldiği belirlendi (Şekil 2).



Şekil 1. Pecten oculi'nin in-situ görünümü.

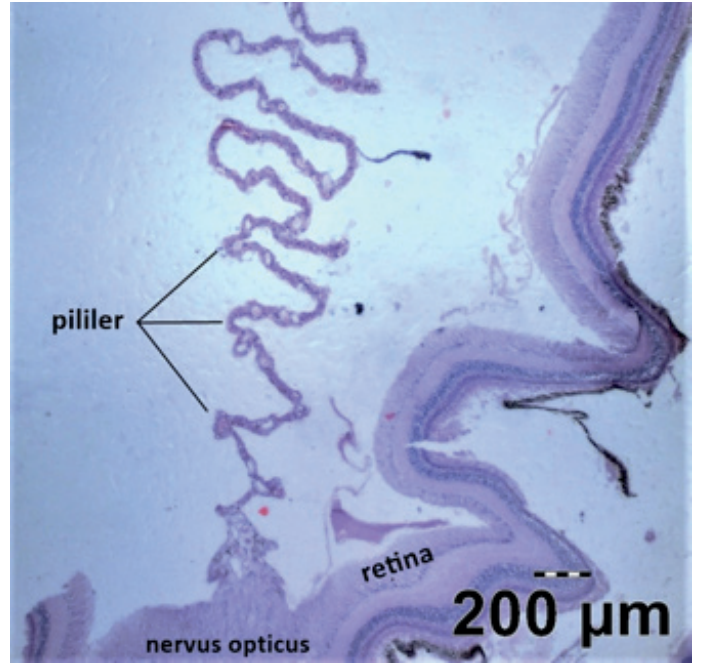


Şekil 2. Pecten oculi'nin elektron mikroskopik görünümü (büyük resim). Pili üzerindeki hyalositin görünümü (küçük resim).

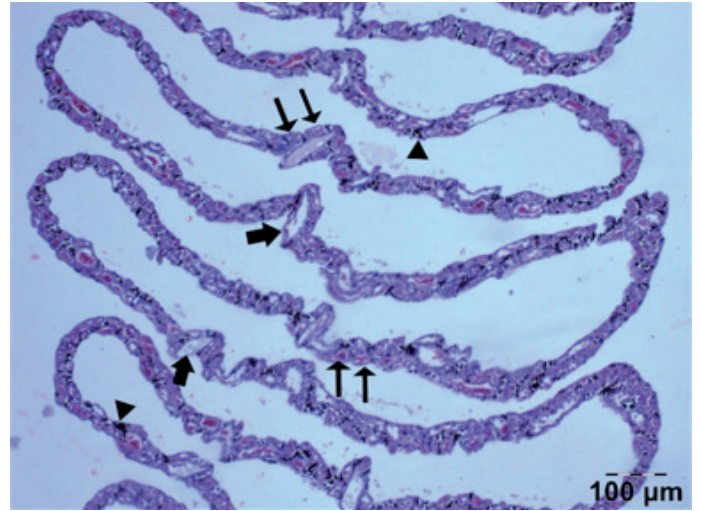


Şekil 3. Pecten oculide pililerin kesit yüzünün elektron mikroskopik görünümü. Ok: afferent-efferent damarlar. Ok başı: kapillar damarlar. Vpm: Vitreo-pectineal membran.

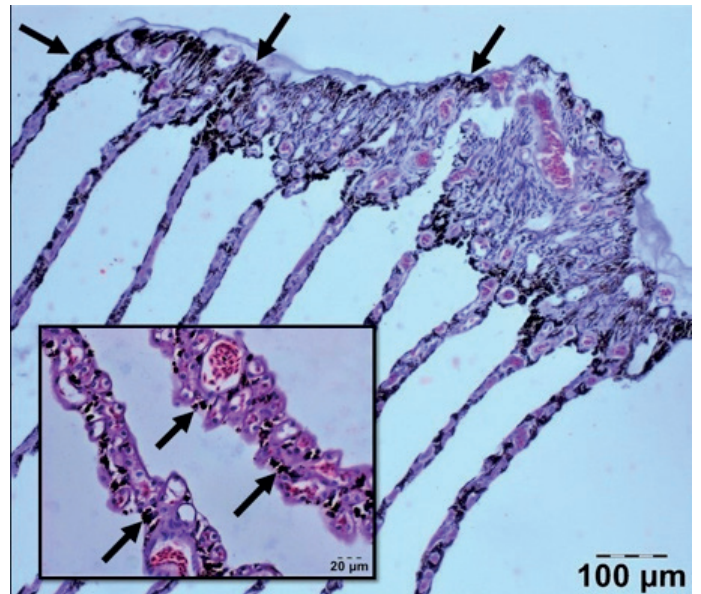
Pecten oculi'yi corpus vitreum'dan ayıran ve vitreo-pectineal limiting membrane olarak adlandırılan bir zar gözlenildi. (Şekil 3). Pectineal kılcal damarların varlığı nedeniyle pililerin yüzeyi düzgün değildi. Pecten kıvrımlarının dış yüzünde az sayıda hyalosit varlığı gözlemlendi (Şekil 2). Bu hücrelerin yıldız şeklinde olduğu ve üzerinde çok sayıda



Şekil 4. Pecten oculi'nin göze giriş bölgesi. Hematoksilen&Eozin (H&E) boyama.



Şekil 5. Pecten pililerine ait transversal kesit görüntüsü. Kalın ok: afferent-efferent damarlar. İnce ok: kapillar damarlar. Ok başı: melanositler. Hematoksilen&Eozin (H&E) boyama.



Şekil 6. Pecten oculi'nin köprü dokusu (büyük resim) ve pililerin transversal kesitli (küçük resim). Ok: melanositler. (H&E boyama).

ince ve düzensiz seyirli uzantılar bulunduğu gözlemlendi. Pectineal kıvrımların kesit yüzeyi incelendiğinde kıvrımların merkezine yerleşmiş büyük çaplı ve oval şekilli damarlar ile bu damarların çevresinde seyreden çok sayıda kılcal kan damarları tespit edildi (Şekil 3). Pecten kıvrımlarının enine kesit yüzünde damarlar arasında yoğun miktarda melanositlere rastlandı.

Işık mikroskopik incelemelerde, pecten oculi'nin nervus opticus'un retinaya açıldığı kısımdan köken aldığı ve vitreus yönünde uzanmakta olduğu tespit edildi (Şekil 4). Pecten oculi'nin pili yapıları içerisinde, bazal bölgeden başlayıp pecten'in köprü yapısı yönünde seyreden afferent-efferent damarların varlığı gözlemlendi. Bazalden köken alan bu büyük çaplı afferent-efferent damarların etrafında çok sayıda kapillar damarların bulunduğu ve bu kapillarların büyük damarları çevrelediği görüldü (Şekil 5). Yine pililere ait transversal kesitler incelendiğinde, pili kesitlerinin hem perifer hem de merkez bölgeleri üzerinde çok sayıda ve yaygın biçimde melanosit varlığı tespit edildi. Melanositlerin en yaygın bulunduğu pecten bölgesinin ise köprü dokusu olduğu belirlendi (Şekil 6). Gerek damarların seyri gerekse melanositlerin yerleşimi tüm pecten pilileri üzerinde benzer şekilde tespit edildi.

Tartışma ve Sonuç

Pecten oculi'nin, nervus opticus'un göze girdiği bölgenin üzerinde bulunan^{21,22}, choroïd'den corpus vitreum'a doğru yönelen ve hemen hemen tüm kuşlarda bulunan vasküler bir yapı olduğu bildirilmiştir.^{10,19} Pecten'in gece aktif (nocturnal) kuşlarda az miktarda, gündüz aktif (diurnal) kuşlarda ise büyük miktarda pigment içerdiği belirtilmiştir.¹² Aseel ırkı tavuklardaki incelemelerimiz pecten oculi'nin lokalizasyon, vaskülarizasyon ve pigmentasyon özelliklerinin diğer diurnal kuş türlerinde bildirilenlere benzer olduğu tespit edildi.

Pecten oculi'nin morfolojik olarak koni, pervane ve pilili tip olarak üç gruba ayrıldığı^{23,24} ve bunlardan pilili tip pecten'in kuşlarda daha yaygın olarak bulunduğu bildirilmiştir.²² Sunulan çalışmada Aseel ırkı tavuklardaki pecten yapısının kelaynak¹⁹, leylek²⁵ ve kara çaylak'da¹⁸ bildirilene benzer olarak pilili tipte olduğu tespit edildi.

Pecten oculi'nin pili sayısı ve büyüklüğünün, kuş türlerinde büyük ölçüde değiştiği ve varyasyonların, görsel yetenek de dâhil olmak üzere kuş davranışının genel etkinliği³ ve filogenetik ilişkili olduğu bildirilmiştir.²⁶ Genel olarak, diurnal kuşların, nocturnal kuşlar ile karşılaştırıldığında daha büyük ve daha fazla pilili pecten oculi'ye sahip oldukları belirtilmiştir.^{18,27,28} Sunulan çalışmada Aseel tavuklarında pili sayısının yaklaşık 20-22 olduğu tespit edildi. Bu sayı evcil kümes hayvanlarında 16-18¹⁸, devekuşunda 16-19²⁹, civcivlerde 18³⁰, bıldırcınlarda 19³¹, kara çaylakda 12-

13²⁴ olarak bildirilirken, nocturnal kuşlarda bu sayı peçeli baykuşda 7-8¹⁹, çizgili baykuşda 8-10³², gece kuşunda 4-5⁸ olarak bildirilmiştir.

Pecten oculi'de çok sayıda afferent ve efferent damar bulunduğu bildirilmiştir.^{10,19} Pililer içerisinde afferent ve efferent damarlarla beraber çok sayıda kapillar damara rastlandığı da bildirilmektedir.^{8,18} Yapılan çalışmada da literatüre benzer şekilde farklı büyüklükte büyük çaplı afferent ve efferent damar ile bu damarlar arasında seyreden görece daha küçük çaplı çok sayıda kapillar damarların varlığı tespit edildi. Pecten oculi'nin tüm kanatlılarda vitreo-pecteneal limiting membran adı verilen ince bir bağ dokusuyla sarılan^{11,32,33} ve büyük bir melanozom grubu tarafından güçlendirilmiş bir kan damarı sisteminden oluştuğu bildirilmiştir.²⁴ Pecten içinde destekleyici unsurlar olarak görev yapacak başka hücre tipi bulunmadığından, melanositlerin kısmen yapısal bir rol üstlendiği düşünülmektedir.^{21,27} Melanositlerin özellikle pectenin periferinde ve apikal (veya köprü) kısımlarında daha bol miktarda bulunduğu bildirilmiştir.²² Yapılan çalışmada vitreo-pectineal sınırlayıcı membranın varlığı yanında melanositlere de rastlandı. Melanositlerin kıvrımların dış yüzeyi ile kan damarlarının etrafında yer yer bulunmasına rağmen apikal bölgede yoğun miktarda bulunduğu tespit edilmiştir.

Bazı kanatlı türlerinde pecten dokusu üzerinde hyalosit adı verilen ve makrofaj benzeri hücre olarak adlandırılan hücrelere rastlandığı bildirilmiştir.^{28,33} Güvercin³⁴, kırmızı kuyruklu atmaca²¹ ve şahin⁸ gibi bazı kuş türlerinde ise hyalositlere rastlanmadığı rapor edilmiştir. Aseel tavuklarında elektron mikroskop görüntülerde vitreo-pekteneal membran üzerinde az sayıda hyalosite rastlandı.

Yapılan çalışma ile Aseel tavuklarında pecten oculi'nin anatomik ve histolojik özellikleri ortaya konularak diğer türlerle karşılaştırıldı. Elde edilen verilerin diğer gündüz aktif kuş türlerinde bildirilen özelliklerle genel olarak uyumlu olduğu belirlendi.

Kaynaklar

- 1- Goldsmith TH. Optimization, constraint, and history in the evolution of eyes. Q Rev Biol. 1990;65(3):281-322.
- 2- Walls GL. The Vertebrate Eye and Its Adaptive Radiation. Bloomfield Hills, MI: Cranbrook Institute of Science. 1942.
- 3- Gelatt KN. Basic Vision Sciences. In: Gelatt, K.N. et al., Veterinary ophthalmology, Hoboken: Wiley-Blackwell, 5th ed. 2013.
- 4- Segovia Y, Victory N, Navarro-Sempere A, et al. A comparative ultrastructural study of the pecten oculi in adult, juvenile, and nestling yellow-legged gulls, *Larus michahellis* (Naumann, 1840). Vet Ophthalmol.

- 2020; 23(1):113-122.
- 5- Martin GR. Eye. In: King AS, McLelland J. (Eds.) Form and Function in Birds, Vol.3, pp. 311-373. London, Orlando, San Diego, New York, Montreal, Sydney, Tokyo: Academic Press, 1985.
 - 6- Pearson R. The avian eye and vision. In: Pearson R. (Ed.), The avian brain. London, New York: Academic Press. 1972.
 - 7- Reese S, Korbel R, Liebich HG. Sehorgan. In: König HE, Korbel R, Liebich HG (Eds): Anatomie der Vögel. Schattauer, Stuttgart, New York. 2009.
 - 8- Braekevelt CR. Electron microscopic observations on the pecten of the nighthawk (*Chordeiles minor*). *Ophthalmologica*. 1984;189(4):211-20.
 - 9- Braekevelt CR. Fine structure of the pecten of the pigeon (*Columba livia*). *Ophthalmologica*. 1988;196(3):151-9.
 - 10- Dayan MO, Ozaydın T. A comparative morphometrical study of the pecten oculi in different avian species. *The Scientific World Journal*. 2013;1-5.
 - 11- Brach V. The effect of intraocular of the pecten oculi of the chicken. *Investigative Ophthalmology*. 1975;14, 166-168.
 - 12- Tucker R. The surface of the pecten oculi in the pigeon. *Cell and Tissue Research*. 1975;157, 457-465.
 - 13- Barlow HB, Ostwald TJ. Pecten of the pigeon's eye as an inter-ocular eye shade. *Nat New Biol*. 1972; 236(64):88-90.
 - 14- Scala G, Corona M, Mirabella N, et al. Microvasculature of the pecten oculi in *Anas platyrhynchos*. *It J Anat Embryol*. 107: 65-75, 2002.
 - 15- Frewein J, Sinowatz F. Sinnesorgane. In: Nickel R, Schummer A, Seiferle E (Eds): *Lehrbuch der Anatomie der Haustiere*. 5th ed. 365-386, Paul Parey, Berlin, Hamburg, 2004.
 - 16- Pettigrew JD, Wallman J, Wildsoet CF. Saccadic oscillations facilitate ocular perfusion from the avian pecten. *Nature*. 1990;343: 362-363.
 - 17- Corona M, Scala G, Perrella A. Angioarchitecture of the duck pecten. *Biomed Res Int*. 2004; 15:19-25.
 - 18- Kiama SG, Maina JN, Bhattacharjee J, et al. Functional morphology of the pecten oculi in the nocturnal spotted eagle owl (*Bubo bubo africanus*), and the diurnal black kite (*Milvus migrans*) and domestic fowl (*Gallus gallus* var. *Domesticus*): a comparative study. *J Zool Lond*. 2001;254: 521-528.
 - 19- Yilmaz B, Korkmaz D, Alan A, et al. Light and Scanning Electron Microscopic Structure of the PectenOculi in the Common Barn Owl (*Tyto alba*). *Kafkas Univ Vet Fak Derg*. 2017; 23, 973-979.
 - 20- Yilmaz B, Demircioglu I, Korkmaz D, et al. Macroanatomic, light and scanning electron microscopic structure of the pecten oculi in northern bald ibis (*Geronticus eremita*). *Anat Histol Embryol*. 2021;50: 73-378.
 - 21- Braekevelt CR. Fine structure of the pecten oculi in the great horned owl (*Bubo virginianus*). *Histol Histopath*. 1993; 8: 9-15.
 - 22- Braekevelt CR: Fine structure of the pecten oculi of the red-tailed hawk. *Anat Histol Embryol*. 1991; 20: 354-362.
 - 23- King AS, McLelland J. Special sense organs. In: A. S. King & J. McLelland (Eds.), *Birds: Their structure and function* (2nd ed.). London: Baillier Tindall. 1984.
 - 24- Kiama SG, Bhattacharjee J, Maina JN, Weyrauch KD. A scanning electron microscope study of the black kite (*Milvus migrans*): possible involvement of melanosomes in protecting the pecten against damage by ultraviolet light. *J Anat*. 1994;185: 637-642.
 - 25- Onuk B, Tutuncu S, Alan A, et al. Macroanatomic, light and scanning electron microscopic studies of the pecten oculi in the stork (*Ciconia ciconia*). *Microsc Res Tech*. 2013; 76, 963-967.
 - 26- Potier S, Mitkus M, Kelber A. Visual adaptations of diurnal and nocturnal raptors, *Seminars in Cell & Developmental Biology*, volume 106, pages 116-126, 2020.
 - 27- Braekevelt CR, Richardson KC. Fine structure of the pecten oculi in the Australian galah (*Eolophus roseicapillus*) (Aves). *Histol Histopath*. 1996; 11:365-571.
 - 28- Micali A, Pisani A, Ventrice C, et al. Morphological and morphometric study of the pecten oculi in the budgerigar (*Melopsittacus undulatus*). *Anat Rec*. 2012; 295, 540-550.
 - 29- Kiama SG, Maina JN, Bhattacharjee J, et al. The morphology of the pecten oculi of the ostrich, *Struthio camelus*. *Ann Anat*. 2006; 188, 519-28.
 - 30- Fischlschweiger W, O'Rahilly R. The ultrastructure of the pecten oculi in the chick. *Acta Anat (Basel)*, 1966; 65, 561-78
 - 31- Orhan IO, Ekim O, Bayraktaroğlu AG. Morphological investigation of the pecten oculi in quail (*Coturnix coturnix japonica*). *Ankara Univ Vet Fak Derg*. 2011; 58: 5-10.
 - 32- Smith BJ, Smith SA, Braekevelt CR. Fine structure of the pecten oculi of the barred owl (*Strix varia*). *Histol Histopathol*. 1996; 11: 89-96.
 - 33- Uehara M, Imagawa T, Kitagawa H. Morphological studies of the hyalocytes in the chicken eye: Scanning electron microscopy and inflammatory response after the intravitreal injection of carbon particles. *Journal of Anatomy*. 1996; 188, 661-669.
 - 34- Raviola E, Raviola G. A light and electron microscopic study of the pecten of the pigeon eye. *Am J Anat*. 1967; 120:427-461.