

# Bir Kedide Ekstramedüller Plazmasitom (EMP) Olgusu

Nilay SERPİN<sup>1</sup>, Özlem ÖZMEN<sup>1</sup>, Birol Can EREN<sup>2</sup>

<sup>1</sup>Mehmet Akif Ersoy Üniversitesi, Veteriner Fakültesi, Patoloji Anabilim Dalı, Burdur

<sup>2</sup>Konyaaltı Veteriner Kliniği, Antalya

Geliş Tarihi: 29-03-2016 Kabul Tarihi: 01-04-2016

Makale Kodu: 5000183428

## ÖZET

Bu çalışmanın materyalini 10 yaşlı, melez ırk, erkek bir kedinin dilaltından alınan tümöral kitle oluşturdu. Alt çenede molar dişleri hizasında gingival mukozaya yerleşen kitle dilin ventral yüzüne doğru yayılım gösteriyordu. Üst yüzeyi mukoza ile kaplı kitle 1x1x1.5 cm boyutlarında, oval şekilli ve üst yüzü pürüzlü görünümdeydi. Kesit yüzü pembe renkli olan kitle yer yer kanamalı sahalar içeriyordu. Kitlenin histopatolojik yoklamasında submukozada, çok sayıda, iyi diferansiye olmuş, çekirdekleri hücrenin bir ucuna yerleşmiş, belirgin ve bazofilik sitoplazmalı tipik plazma hücrelerinden oluşan bir kitle gözlemlendi. Kitle iyi damarlaşmış ve kapsülsüz bir yapıya sahipti. Bazı alanlarda mukozanın epitel tabakasının ülserleşmiş olduğu ve bu bölgelerde nötrofil lökosit infiltrasyonları bulunduğu gözlemlendi. Histopatolojik bulgulara göre kitleye ekstramedüller plazmasitom (EMP) tanısı konuldu. Ekstramedüller plazmasitomların kedilerde ağız içinde yerleşiminin ender görülmesi sebebiyle rapor edilmesi uygun bulundu.

**Anahtar Kelimeler:** Ekstramedüller plazmasitom (EMP), kedi, patoloji.

## A CASE OF EXTRAMEDULLARY PLASMACYTOMA (EMP) IN A CAT

### ABSTRACT

The material of this study was composed of a tumoral mass which is extirpated from the sublingual area of a 10 years old, crossbreed and male cat. The mass localized in gingival mucosa adjacent to molar teeth of mandibula was elongated to the ventral side of the tongue. The surface of the mass was covered by mucosa and 1x1x1.5 cm in diameter, the mass was spherical in shape and has an irregular surface. Cut surface of the mass was pinkish color and including hemorrhagic areas. At the histopathological examination, the mass localized to the submucosa and consisted of numerous well differentiated cells with basophilic cytoplasm and eccentrically localized nucleus, characteristic for plasma cells. The mass was well vascularized and unencapsulated. In some areas, mucosal ulcers and neutrophil leucocyte infiltration were seen in epithelial layer of the mucosa. According to the microscopical findings the mass was diagnosed extramedullary plasmacytoma. Because of the rare oral localization of the tumor in cats, the case was decided to report.

**Keywords:** Extramedullary plasmacytoma (EMP), cat, pathology.



İletişim / Correspondence

Mehmet Akif Ersoy Üniversitesi, Veteriner Fakültesi, Patoloji Anabilim Dalı, TR 15030 Burdur TÜRKİYE



0248-213 21 72



nserpin@mehmetakif.edu.tr

## GİRİŞ

Veteriner pratikte plazma hücre tümörleri multiple myeloma (MM) ve plazmasitoma olmak üzere başlıca iki tipe ayrılır. MM plazma hücrelerinin kemik iliğinden köken alan malign tümördür. Kutan plazmasitomlar ise deri veya müköz membranlarda şekillenen tümörlerdir. Ekstramedüller plazmasitom (EMP), plazma hücrelerinden köken alan kemik iliği dışındaki bölgelere yerleşen malign tümörleri içerir (1-4). Bu form hayvanlarda çok nadir şekillenir, tüm plazma hücre neoplazileri arasında EMP'ler %3'den daha az oranda görülür. En sık şekillendiği hayvanlar köpekler olup at ve nadiren kedilerden de rapor edilmiştir (1, 4). Köpek ırklarından Cocker spaniel, Airedale terrier, Kerry blue terrier, Standard poodle ve Scottish terrier'ler çoğunlukla etkilenen ırklardandır (5). EMP olguları genellikle orta yaşlı köpeklerde görülür (6, 7). EMP kemik iliği dışında vücudun herhangi bir bölgesine yerleşebilir ancak sıklıkla gastrointestinal sistem yerleşimlidir bunu dışında, trake, dalak, böbrek, uterus ve merkezi sinir sisteminin herhangi bir bölgesine de yerleşebilir (1-3,5).

Makroskobik olarak tümör kırmızı renkli, lobüler yapıda ve multinodüler şekillidir. Köpeklerde oral yerleşimli tümörler genellikle gingiva veya dudaklara lokalize olur. Bazı olgularda kemik iliğine nadir de olsa invazyonlar gözlenebilir (1, 4, 5). Gastrointestinal yerleşimli tümörler mide bağırsak duvarında kalınlaşmalarla karakterize olur. Bölgesel lenf düğümlerine metastazları sık görülür (1).

Histopatolojik olarak tümör hücreleri iyi veya kötü diferensiyasyonlu olabilir (1). Kitle sınırlı fakat kapsülsüz bir şekilde mukoza altına yerleşir. Mukoza büyük tümörlerde travmatize olabilir ancak genellikle sağlamdır (1, 4, 5). Tümör hücreleri pleomorfik şekilli değişik derecelerde amfofilik veya bazofilik sitoplazmalıdır. Çekirdekler oval veya yuvarlak şekilli nükleer membran girintili

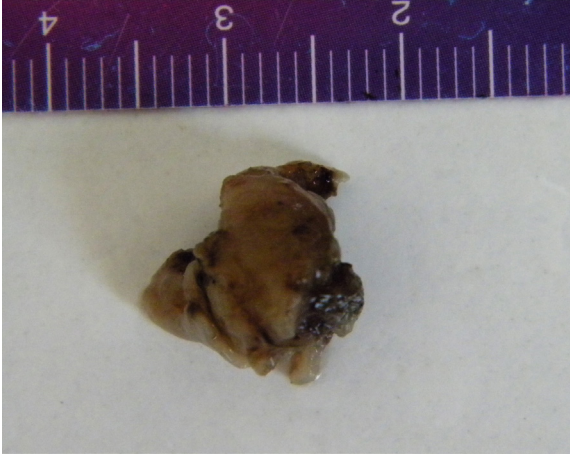
çıkıntılıdır. Tümöral hücreler kümeler halinde paketlenmiş şekildedir ve ince bir fibrovasküler stroma bu kümeler arasında dallar gönderir. Anizokaryozis belirgindir, özellikle tümörün merkezi kısımlarında iki veya çok çekirdekli dev hücreler gözlenebilir, karakteristik özellikteki iyi diferensiyasyonlu plazma hücreleri tümörün perifer kısımlarında daha iyi ayrt edilir. Mitotik indeks tümörden tümöre farklılık gösterir. Total rezeksiyondan sonra nüks pek gözlenmez (4). Binükleasyon, multinükleasyon, anizositozis, anizokaryozis ve dev çekirdekli hücreler sıklıkla EMP için bildirilen özelliklerdendir (8-11). Bu hücreler özelliklere rağmen tümör genellikle iyi huylu bir seyir takip eder (8, 10).

## Olgu sunumu

Bu çalışmanın materyalini, Mehmet Akif Ersoy Üniversitesi Veteriner Fakültesi Patoloji Anabilim Dalı'na özel bir Veteriner Kliniğinden getirilen 10 yaşlı, melez, erkek bir kedinin ağız içinden alınan kitle oluşturdu. Klinik olarak salya akıntısı, halitosis, katı gıda tüketememe şikayetiyle muayeneye getirilen kedinin muayenesi sırasında ağızda gingival mukoza ile dilin ventraline doğru ilerleyen solid bir kitle gözlemlendi.

Kitle, genel anestezi altında cerrahi olarak ekstirpe edildi. Kediye rutin post şırıjikal bakım uygulandı ve bir hafta sonra dikişleri alındı. Bir ay sonra yapılan rutin kontrolde tamamen iyileştiği ve herhangi bir komplikasyonun olmadığı saptandı. Hastanın genel durumu hakkında bilgi alabilmek amacıyla 2 ay sonra hasta sahibi ile iletişime geçildi. Hastanın genel durumunun iyi olduğu bilgisi alındı.

Kitle lobüler yapıda pembemsi renkte ve orta sert kıvamdaydı. Makro olarak 1x1x1.5 cm boyutlarında olan kitlenin kesit yüzü beyazımtırak renkte olup yer yer kanamalı sahalar dikkati çekti (Fig 1).



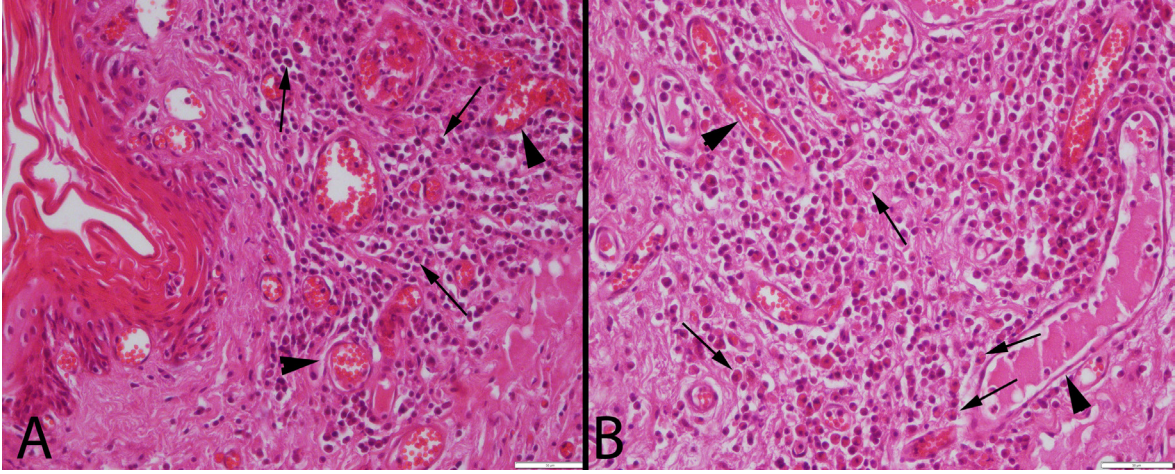
Figür 1. Kitlenin formaldehit tespiti sonrası görünümü

Kitle %10'luk tamponlu formalin tespitinin ardından rutin Patoloji prosedüründen geçirilerek parafine bloklandı. Bloklardan alınan 5 $\mu$  kalınlığındaki kesitler, Hematoksi-len-Eozin (HE) ile boyanarak ışık mikrosko-bunda incelendi.

nümeydi. Az sayıda anaplastik ve pleomor-fik hücreler rastlandı. Dev hücre oluşumları, nekroz ve amiloidozise rastlanmadı. Kitlede damarlaşma artmış ve fibrovasküler stroma kitleye ince dallar göndererek lobüler bir gö-rünüm oluşturmuştu (Fig 2).

### TARTIŞMA

Genel olarak plazma hücre tümörleri hayvanlarda nadir gözlenen tümörlerdir ve en sıklıkla kemik iliği yerleşimi gösteren MM'lar tespit edilir. Veteriner pratikte plaz-masitomlara en sıklıkla yaşlı köpek ve atlarda rastlanmakta, kedi vakaları oldukça seyrek rapor edilmektedir. Özellikle kedilerde EMP, plazma hücre neoplazileri içinde ender görü-len bir durum olup ağızda yerleşimi oldukça nadirdir (1, 4). Bu olgu sunumunda melez bir kedide rastlanan gingival bölgeden dilaltına kadar uzanan bir EMP olgusu rapor edilmiştir.



Figür 2. (A-B). Kitlenin histopatolojik görünümü, karakteristik plazma hücreleri, damarlaşmada artış (oklar) ve hiperemi (ok başları), HE, Bar= 50 $\mu$ m.

Histopatolojik incelemede submukozada paketlenmiş şekilde iyi diferansiye plazma hücresi kümeleri dikkati çaktı. Hücrelerin granüller içeren, bol ve bazofilik sitoplazma-ları ve belirgin bir çekirdekleri bulunuyordu. Ekzantrik yerleşim gösteren çekirdeklerin belirgin ve çekirdeğin merkezine yerleşmiş bir çekirdekçik içerdikleri dikkati çaktı. Çe-kirdekteki kromatin kaba ve granüler görü-

EMP'ler kedilerde nadir gözlenen tü-mörler olduğu için klinik semptomlar ile ilgili bilgiler oldukça sınırlıdır. Yerleştiği yere göre klinik semptom oluşturduğu bil-dirilmiştir (1-3, 5). Bizim olgumuzda ağız içine yerleşen kitle hayvanın gıda almasın-da zorluğa, salya akımına ve ağız kokusuna sebebiyet vermişti. Gıda almada zorlanan kedinin halsiz ve zayıflamış olduğu da dik-



kati çekiyordu. Operasyondan sonra yapılan kontrollerde tüm bu semptomların düzeldiği gözlemlendi.

Köpeklerdeki vakalarda histopatolojik olarak anaplazi ve malignite kriterleri belirlenmesine rağmen EMP olgularında iyi bir cerrahi yaklaşımdan sonra nüks olaylarının oldukça nadir şekillendiği ve prognozun özellikle soliter vakalarda iyi olduğu bilinmektedir (1, 5). Bizim olgumuzda da operasyon bölgesinde herhangi bir komplikasyon veya nüks saptanmadı. Bu özelliği ile kedi EMP'lerinin de köpeklerde olduğu gibi iyi prognozlu tümörler olduğu düşünüldü.

Bu olguda klinik gelişimi yavaş olan kitlenin histopatolojik yoklamasında tipik plazma hücrelerinin saptandığı bu iyi diferensiyel EMP olgusunda karakteristik literatür ile uyumlu bulgular gözlemlendi. Özellikle kliniklere ağız bölgesinde tümöral oluşumlarla başvuran hayvan sayıları gün geçtikçe artmaktadır. Bu olgu sunumu kedilerde ağız içi tümörlerde EMP'nin de göz önünde tutulması gerektiğini göstermiştir.

#### KAYNAKLAR

1. Fry MM, McGavin MD. Plasma cell neoplasia. In: McGavin MD, Zachary JF, editors. Pathologic Basis of Veterinary Diseases, 4th. Ed. China; Mosby Elsevier. p.802-803, 2007.
2. Majzoub M, Breuer W, Platz SJ, Linke RP, Hermanns W. Histopathologic and immunophenotypic characterization of extramedullary plasmacytomas in nine cats. Vet Pathol. 2003; 40: 249-253.
3. Wright, ZM, Rogers KS, Mansell J. Survival data for canine oral extramedullary plasmacytomas: a retrospective analysis. JAVMA 2008; 44: 75-81.
4. Brown CC, Baker DC, Baker IK. Plasmacytomas. In: Maxie MG, editor.

Jubb, Kennedy and Palmer's Pathology of Domestic Animals, 5th ed. p. 31. Philadelphia: Saunders Elsevier; 2007.

5. Meuten DJ. Tumors in Domestic Animals, Fourth Edition, Iowa State Press, p. 113, 2002.
6. Clark GN, Berg J, Engler SJ, Bronson RT. Extramedullary plasmacytomas in dogs: results of surgical excision in 131 cases. J Am Anim Hosp Assoc. 1992; 28: 105-111.
7. Jackson MW, Helfand SC, Smedes SL, Bradley GA, Schultz RD. Primary IgG secreting plasma cell tumor in the gastrointestinal tract of a dog. JAVMA 1994; 204: 404-406.
8. Rakich PM, Latimer KS, Weiss R, Steffens WL. Mucocutaneous plasmacytomas in dogs: 75 cases (1980-1987). JAVMA 1989; 194: 803-811.
9. Goldschmidt MH, Hendrick MJ. Tumors of the skin and soft tissues. In: MeutenDJ, ed. Tumors in Domestic Animals. 2nd ed. Ames, Ia: Iowa State University Press; 2002:113-114.
10. Baer KE, Patnaik AK, Gilbertson SR, Hurvitz AI. Cutaneous plasmacytomas in dogs: a morphologic and immunohistochemical study. Vet Pathol. 1989; 26: 216-221.
11. Baker R, Lumsden JH. The skin. In: Baker R, Lumsden JH, eds. Color Atlas of Cytology of the Dog and Cat. St. Louis, Mo: CV Mosby; 2000: 39-70.