

Çocuklarda Diffüz İntrensek Pontin Gliomu: Tek Merkez Deneyimi

Diffuse Intrinsic Pontine Glioma in Children: A Single Center Experience

İbrahim Kartal¹, Ayhan Dağdemir¹, Oğuz Salih Dinçer¹, Şükriye Bilge Gürsel²,
Meltem Ceyhan Bilgici³

¹ Ondokuz Mayıs Üniversitesi Tıp Fakültesi, Çocuk Hematoloji ve Onkoloji Bilim Dalı. Samsun, Türkiye

² Ondokuz Mayıs Üniversitesi Tıp Fakültesi, Radyasyon Onkolojisi Anabilim Dalı. Samsun, Türkiye

³ Ondokuz Mayıs Üniversitesi Tıp Fakültesi, Radyoloji Anabilim Dalı. Samsun, Türkiye

Yazışma Adresi / Correspondence:

İbrahim Kartal

Ondokuz Mayıs Üniversitesi Tıp Fakültesi Çocuk Hematoloji Onkoloji Bilim Dalı. OMÜ Kurupelit Kampüsü. Tıp Fakültesi. 55200 Atakum, Samsun

T: +90 312 1919/3736

E-mail : ibrahim_kartal28@hotmail.com

Geliş Tarihi / Received : 26.04.2022 Kabul Tarihi / Accepte: 08.09.2022

Orcid :

İbrahim Kartal <https://orcid.org/0000-0002-2772-9956>

Ayhan Dağdemir <https://orcid.org/0000-0002-9707-9477>

Oğuz Salih Dinçer <https://orcid.org/0000-0003-0407-5635>

Şükriye Bilge Gürsel <https://orcid.org/0000-0002-3109-7146>

Meltem Ceyhan Bilgici <https://orcid.org/0000-0002-0133-0234>

(Sakarya Tıp Dergisi / Sakarya Med J 2022, 12(3):474-481) DOI: 10.31832/smj.1109168

Öz

Amaç Bu çalışmanın amacı, diffüz intrinsek pontin gliomu (DIPG) tanısı alan ve tedavi edilen hastalarımızın klinik bulguları ile tedavi sonuçlarını değerlendirmektir.

Yöntem ve Gereçler Ondokuz Mayıs Üniversitesi Tıp Fakültesi Çocuk Hastanesinde, 2000 ile 2016 yılları arasında DIPG tanısı konan çocukların klinik verilerini geriye dönük olarak analiz ettik. Tanımlayıcı istatistikler ve sağkalm analizleri yapıldı.

Bulgular Çalışmaya 21 çocuk dahil edildi; 13'ü erkek, 8'i kız olan hastaların ortanca tanı yaşı 9,4 yıl (2,9-15,7 yıl) idi. Tüm hastalar radyoterapi ve kemoterapi alırken 2010 yılından itibaren nimotuzumab ve vinorelbine tedavisi de uygulandı (6 hasta). Ortanca sağkalm süresi 15,8 ay (6-262 ay) idi; genel sağkalm oranları 1. yıl, 18. ay, 24. ay ve 5. yılda sırasıyla %81, %33,3, %23,8 ve %9,5 olarak hesaplandı. Nimotuzumab alanların 2 yıllık sağkalmı %33,3 iken almayanların %20 idi (p: 0,780). Ortanca sağkalm süreleri Nimotuzumab alanlarda 17,9 ay (5,8-85,1 ay) almayanlarda ise 15,8 ay (9,3-262,1 ay) idi (p: 0,808).

Sonuç Beyin sapı gliomlarında halen yaşam oranları düşüktür ve radyoterapi asıl ve etkin tedavi seçeneği olmaya devam etmektedir. Bununla birlikte, moleküler genetiğinin daha iyi anlaşılması, umut verici prelinik modeller ve kan beyin bariyerini aşan yeni tekniklerin sağkalm üzerine olumlu katkısı beklenmektedir.

Anahtar Kelimeler Diffüz intrinsek pontin gliomu; Nimotuzumab; Radyoterapi; Prognoz.

Abstract

Introduction The aim of this study is to evaluate the clinical findings and treatment outcomes of our patients with diffuse intrinsic pontine glioma (DIPG).

Materials and Methods We retrospectively analyzed the clinical data of children with DIPG at Ondokuz Mayıs University Faculty of Medicine Children's Hospital between 2000 and 2016. Descriptive statistics and survival analyses were used to evaluate data.

Results Twenty one children were included in the study; the median age of diagnosis was 9.4 years (2.9-15.7 years) and 13 were boys and 8 were girls. While all patients received radiotherapy and chemotherapy, nimotuzumab and vinorelbine treatment were also given since 2010 (6 patients). The median survival time was 15.8 months (6-262 months); survival rates were 81%, 33.3%, 23.8% and 9.5% at the 1st year, 18th month, 24th month and 5th year, respectively. The 2-year survival rate for those who received nimotuzumab was 33.3%, while it was 20% for those who did not (p: 0.780). The median survival was 17.9 months (5.8-85.1 months) in those who received nimotuzumab and 15.8 months (9.3-262.1 months) in those who did not (p: 0.808).

Conclusion Survival rates are still low in brain stem gliomas and radiotherapy remains the main and effective treatment option. However, a better understanding of its molecular genetics, promising preclinical models, and new techniques that cross the blood-brain barrier are expected to contribute positively to survival.

Keywords Diffuse intrinsic pontine glioma; Nimotuzumab; Radiotherapy; Prognosis.

GİRİŞ

Beyin tümörleri çocukluk çağında sık görülen kanserlerdendir ve tüm çocukluk çağı tümörlerinin yaklaşık %20-25'ini oluşturur.¹ Beyin tümörlerinin %15'i beyin sapını etkilese de bu olguların %80'ine diffüz intrensek pontin gliomu (DIPG) tanısı konur.²

Pons tümörlerinin çoğu, genellikle yüksek dereceli, lokal olarak infiltratif olan ve kötü prognoza sahip olan diffüz intrensek beyin sapı gliomlarıdır³ ve ortalama sağkalım yaklaşık 11 aydır.^{4,5}

Diffüz intrensek pontin gliomu olan bir hastanın yönetimi; cerrahi, radyasyon tedavisi, kemoterapi ve peritümöral ödemin kontrolünü içerir. Yaygın beyin sapı gliomu tanısı olan çocuklarda cerrahi genellikle önerilmez.⁶ Radyoterapinin hastalığın ilerlemesini geciktirmede yararlı olduğu kanıtlanmıştır, ancak çoğu durumda etkileri yalnızca geçicidir.⁷ Kemoterapinin DIPG olan çocukların tedavisinde etkisiz olduğu bildirilmektedir.^{8,9} Hedefe yönelik tedaviler, epigenetik tedavi ve immünoterapi çalışmaları devam etmektedir.¹⁰

2000-2016 yılları arasında kurumumuzda tedavi edilen DIPG'li 21 pediatrik hastayı rapor ediyoruz. Bu çalışmanın amacı, DIPG tanısı alan ve tedavi edilen hastalarımızın klinik bulguları ile tedavi sonuçlarını değerlendirmektir.

GEREÇ ve YÖNTEMLER

Hastalar

Ondokuz Mayıs Üniversitesi Tıp Fakültesi Çocuk Hastanesinde, 2000 ile 2016 yılları arasında DIPG tanısı alan hastaların dosyaları geriye yönelik olarak incelendi. Hastaların dosyalarından, yaş, cinsiyet, başvuru şikâyeti, fizik muayene bulguları, tedavi yaklaşımları, hastaların izlem sonuçları ve izlem süreleri kaydedildi.

Tedavi

Cerrahi girişim, ventriküloperitoneal şant ihtiyacı olanlara ve beyin cerrahlarının hasta için klinik fayda sağlaya-

bileceğine inandıkları ekzofitik hastalara yapıldı. Tedaviye genellikle tümöre toplam 54-60 Gray (Gy) dozda altı hafta süreyle (1,8 Gy günlük fraksiyonlar) radyoterapi ile devam edildi. Radyoterapi sırasında haftalık intravenöz vinkristin (1,5 mg/m²), ardından radyoterapinin bitiminden 4 hafta sonra başlayarak kemoterapi uygulandı. 2010 yılından itibaren ise radyoterapi sonrası nimotuzumab ve Vinorelbine tedavisi uygulandı. Progrese olan hastalara konvansiyonel kemoterapi verildi.

Yanıt değerlendirilmesi

Yanıt radyoterapiden 2 ay sonra, T2 ağırlıklı ve/veya FLAIR dizilerinde en büyük iki boyutlu tümör ölçümleri kullanılarak Manyetik rezonans görüntüleme (MRI) taramalarında belirlendi. Kısmi remisyon, tedavi öncesi en büyük kesitsel tümör alanının boyutunda en az %25'lik bir azalma varsa tanımlandı; tümör boyutunda \geq %25'lik bir artış varsa ilerleyici hastalık, eğer tümör boyutunda %25'ten daha az bir artış veya azalma varsa stabil hastalık, tümör kayboldu ise tam remisyon olarak değerlendirildi.¹¹

İstatistik

Çalışma verileri retrospektif olarak değerlendirilmiştir. Kesitsel tipte tanımlayıcı analizlerinin gösteriminde sayısal parametreler için ortalama ve minimum-maksimum değerleri, kategorik parametreler için ise sıklık ve yüzde gösterimleri kullanılmıştır. Analizler için IBM SPSS ver. 22 yazılımı kullanıldı. Genel sağkalım (GS), Kaplan Meier yöntemi ile hesaplandı ve tanıdan ölüme kadar herhangi bir nedenden dolayı hayatta kalma süresi olarak tanımlandı.

Çalışma için Ondokuz Mayıs Üniversitesi Tıp Fakültesi Etik Kurulu'ndan etik kurul onamı alınmıştır (14/04/2022, OMUKAEK No: 2022/183) ve Helsinki İlkeler Deklarasyonu'na uygundur.

BULGULAR

Ondokuz Mayıs Üniversitesi Tıp Fakültesi Çocuk Hastanesinde 21 hastaya DIPG tanısı konuldu. Hastaların 13'ü

erkek, 8'i kız hasta idi. Ortanca tanı yaşı 9,4 yıl (2,9-15,7 yıl) idi. Hastaların klinik özellikleri, tedavisi, yanıtları ve sonuçları Tablo 1'de gösterilmektedir.

Üç hastaya manyetik rezonans spektroskopisi çekildi. Kolin-N-asetilaspartat (Cho:NAA) oranlarına bakıldı. Cho:NAA oranları 1 numaralı hasta için 3,06, 20 numaralı hasta için 14,30, 21 numaralı hasta için 0,96 olarak raporlandı. Bu hastaların GS'leri sırasıyla 2,1 yıl, 1,8 yıl ve 7 yıl idi.

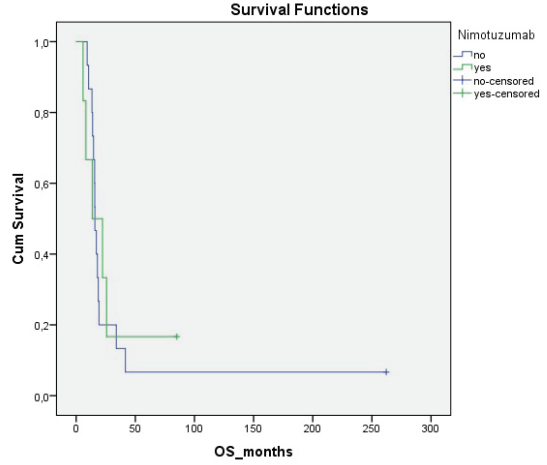
Cerrahi müdahale

Biyopsi 4 vakada yapıldı; 16 numaralı hastada tanı anında (Fibriler astrositom, Dünya Sağlık Örgütü (WHO) grade 2) (2005 yılı) ve 15(2005 yılı),17(2006 yılı) ve 18(2006 yılı) numaralı hastalarda tanı anında (Anaplastik astrositom, WHO grade 3) patolojik tanı elde edildi. Takibi sırasında 5 hastada hidrosefali ameliyatı gerekti (hasta 2,5,8,12,20'de ventriküloperitoneal (V-P) şant).

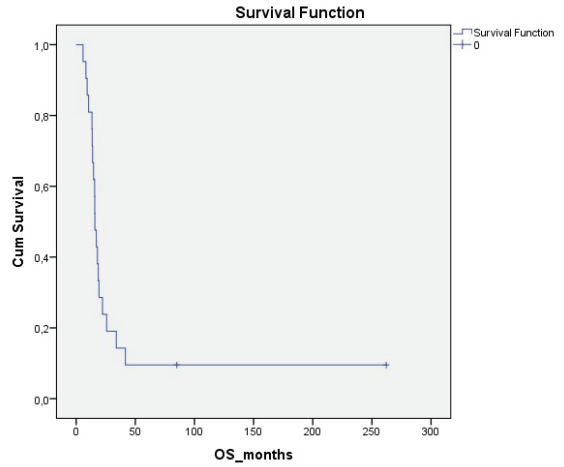
21 hastadan 2'sinde (% 10)hastalık progresyonu görüldü; ikisinde (% 10) tam remisyon vardı. Dokuz hastada (% 42) stabil hastalık vardı. Sekiz hastada (% 38) kısmi remisyon elde edildi.

13 hasta Uluslararası Pediatrik Onkoloji Derneği/ Primitif nöroektodermal tümör (SIOP/PNET) tedavi protokolü, 2 hasta sadece Temozolomid (TMZ), 3 hasta salvage kemo-terapi (ICE, PEIV), 6 hastaya Nimotuzumab ile vinorelbine verildi. İki hasta kemoterapi almadı. Nimotuzumab alan hastaların 2 yıllık genel sağkalımı % 33,3±19,2, almayan hastalarda % 20±10,3 idi (p: 0,780) (şekil 1). Median sağkalım Nimotuzumab alanlarda 17,9 ay (5,8-85,1 ay) almayanlarda 15,8 ay(9,3-262,1 ay) idi (p: 0,808).

Genel sağ kalım 1. yılda % 81±8,6, 18 ayda % 33,3±10,3, 24 ayda %23,8±9,3 ve 5. yılda % 9,5±6,4 olarak belirlendi. Medyan GS 15,8 ay (6-262 ay) idi (Şekil 2).



Şekil 1. Nimotuzumab tedavisi alan ile almayan hastaların genel sağ kalımının karşılaştırılması



Şekil 2. Hastaların genel sağkalımı

Tablo 1. Diffüz İntrinsik Pontin Gliomu Hastalarının Klinik Özellikleri, Tedavi ve Sonuçları

Hasta	Cinsiyet	Tanı yaşı (yıl)	Tanı anındaki belirtiler	Cerrahi	Histopatoloji	RT(Cy) Doz	Kemoterapi	Diğer tedavi	Tedavi sonrası değerlendirme	Progresyon	Ölü/Sağ	Genel sağkalım (yıl)
1	Erkek	2,9	Dengesiz yürüme	Hayır	-	54	SIOP/PNET	Nimotuzumab	KR	Evet	Ölü	2,1
2	Erkek	6,8	Çift görme	Hayır	-	54	SIOP/PNET	Nimotuzumab	KR	Evet	Ölü	1,1
3	Erkek	5,5	Dengesiz yürüme	Hayır	-	54	SIOP/PNET	-	KR	Evet	Ölü	1,3
4	Erkek	13,1	Şaşılık	Hayır	-	56	SIOP/PNET	-	SH	Evet	Ölü	1,2
5	Kadın	4,3	Şaşılık, Hemiparezi	Hayır	-	56	SIOP/PNET	-	KR	Evet	Ölü	0,9
6	Erkek	11,4	Şaşılık, Dengesiz yürüme	Hayır	-	56	SIOP/PNET	-	SH	Evet	Ölü	1,6
7	Kadın	9,4	Şaşılık	Hayır	-	56	TMZ	-	KR	Evet	Ölü	3,4
8	Kadın	8,6	Dengesiz yürüme, dizartri	Hayır	-	54	SIOP/PNET	Nimotuzumab	SH	Evet	Ölü	0,7
9	Erkek	12,8	Dengesiz yürüme	Hayır	-	54	PEIV	Nimotuzumab	İH	Evet	Ölü	0,5
10	Kadın	7,2	Çift görme	Hayır	-	54	TMZ	-	İH	Evet	Ölü	1,5
11	Kadın	6,1	Şaşılık, baş ağrısı, ataksi	Hayır	-	54	-	-	SH	Evet	Ölü	1,1
12	Erkek	9,6	Çift görme, dismetri	Hayır	-	56	PEIV	-	SH	Evet	Ölü	2,8
13	Erkek	11,7	Dengesiz yürüme, dizartri	Hayır	-	56	SIOP/PNET	-	SH	Evet	Ölü	1,4
14	Erkek	15,7	Dengesiz yürüme, fasyal paralizisi	Hayır	-	60	-	-	TR	Hayır	Sağ	21,5
15	Erkek	15,7	Şaşılık , ataksi	Evet	Anaplastik astrositom, WHO grade 3	59	SIOP/PNET	-	KR	Evet	Ölü	1,5
16	Kadın	12,0	Dizartri, hemiparezi	Evet	Fibriller astrositom, WHO grade 2	56	SIOP/PNET	-	SH	Evet	Ölü	1,3
17	Erkek	3,2	Şaşılık, hemiparezi	Evet	Anaplastik astrositom, WHO grade 3	54	SIOP/PNET	-	KR	Evet	Ölü	1,3
18	Kadın	4,9	Hemiparezi	Evet	Anaplastik astrositom, WHO grade 3	54	SIOP/PNET	-	KR	Evet	Ölü	1,1
19	Erkek	9,5	Şaşılık, dizartri, ataksi	Hayır	-	56	SIOP/PNET	-	SH	Evet	Ölü	0,8
20	Kadın	11,8	Disdiadokinezi, kusma	Hayır	-	54	ICE	Nimotuzumab	SH	Evet	Ölü	1,8
21	Erkek	5,7	Dengesiz yürüme, dizartri	Hayır	-	54	-	Nimotuzumab	TR	Hayır	Sağ	7,0

Kısaltmalar: İH: İlerleyici Hastalık, SH: Stabil Hastalık, KR: Kısmi Remisyon, TR: Tam Remisyon, WHO: Dünya Sağlık Örgütü, RT: Radyoterapi, SIOP/PNET : Uluslararası Pediatrik Onkoloji Derneği/ Pritif İntrinsik Pontin Gliomu Hastalarının Klinik Özellikleri, Tedavi ve Sonuçları, TMZ: Temozolomid, PEIV: Sisplatin,Etoposid, İfosfamid, Vinkristin, ICE: İfosfamid, Karboplatin, Etoposid.

TARTIŞMA

Beyin tümörlerinin %15'i beyin sapını etkilese de bu vakaların %80'i DIPG olarak teşhis edilir.² Pons tümörlerinin çoğu, genellikle yüksek dereceli, lokal infiltratif olan ve tek tip olarak kötü prognoza sahip olan diffüz intrensek beyin sapsi gliomalarıdır.³ Histolojik olarak, bu tümörler anaplastik astrositomlar (derece III) veya glioblastomlar (GBM) (derece IV) gibi yüksek dereceli kötü prognoza sahiptir.¹² Çok az vaka WHO derece II'dir, ancak yüksek dereceli vakalara benzer şekilde davranırlar.¹³ Fokal, kistik ve dorsal ekzofitik lezyonların yanı sıra servikomedüller bileşkeyi ve tektumu tutan ponsa ait olmayan tümörlerin çoğu, çoğunlukla 1. derece pilositik astrositomlar olmak üzere düşük dereceli astrositomlardır.¹⁴ Dünya Sağlık Örgütü 2016 beyin tümörleri sınıflandırmasına göre, histon H3'te (3.1 veya 3.3) K27M mutasyonu olan ve orta hat lokasyonunda diffüz büyüme paterni olan pediatrik gliomalara diffüz orta hat gliomu, H3 K27M mutanı denir; Bu tanımlama, K27M mutasyonunu taşıyan DIPG vakaları için de geçerlidir.¹² WHO sınıflandırmasına göre, H3 K27M mutant orta hat gliomları, düşük dereceli bir glioma histolojik görünümüne sahip olsalar bile, lokal infiltrasyon ve kötü prognoz ile ilişkili, tanımı gereği WHO derece IV olan yüksek dereceli gliomlardır.^{12,15} Hastalarımızdan 4 tanesine biyopsi yapılabildi. 3 hastamız anaplastik astrositom (derece III), 1 hastamız fibriler astrositom (WHO derece 2) tanısı aldı. Hastalarımıza moleküler genetik çalışma yapılamadı.

Diffüz intrensek pontin gliomu olan hastalar, lezyonun anatomik lokalizasyonunu yansıtan çok çeşitli nörolojik semptomlarla başvurabilirler. Bu nedenle, hastaların %50'den fazlasında kraniyal sinir felçleri (yüz asimetrisi ve diplopi), üst motor sinir belirtileri (hiperrefleksi, Babinski) ve serebellar belirtiler (ataksi, dismetri) mevcuttur.^{3,16} Tanı anında hastaların %10'undan daha azında kafa içi basıncı yükselmiş obstrüktif hidrosefali gözlenirken, bu durum genellikle hastalıklarının son aşamasına ulaşan hastalarda görülür.¹⁷ Bizim hastalarımızda da kraniyal sinir felçleri ve serebellar belirtiler ön planda idi. 5 hastamıza takibi esnasında hidrosefali gelişti.

Diffüz intrensek pontin gliomu tanısı, klinik ve nörogörüntüleme bulgularına dayalı olarak konur. Manyetik rezonans görüntüleme tanı için tercih edilen görüntüleme yöntemidir.¹⁴ Bu tümörlerin infiltratif doğası nedeniyle, DIPG'ler, T2 ağırlıklı görüntülerde, genellikle kontrast artışı olmaksızın hiperintensite, T1 de sınırları belirsiz hipointensite gösterir.^{3,18} Hastalarımızdan 4 hastaya biyopsi yapılmıştır. Diğer hastaların tanısı klinik ve radyolojik olarak konulmuştur. MRG diffüz intrensek pontin gliomaların standart değerlendirme yöntemi haline gelmişken, bu lezyonların heterojen sinyal özellikleri ve gözlemciler arası değişkenlik seri değerlendirmeyi zorlaştırmaktadır.¹⁹ Kolin-N-asetilaspartat (Cho:NAA) oranlarının tahmin edildiği manyetik rezonans spektroskopisi (MRS), tanıyı desteklemek için kullanılabilir ve prognostik bilgi sağlayabilecek başka bir noninvaziv yöntemdir.^{20,21} Bir seride, maksimum Cho:NAA oranı 4,5'ten büyük olan çocukların medyan sağkalımları 22 haftalık ve 13 hastanın tümü 63 haftada öldü. Buna karşılık, Cho:NAA oranı $\leq 4,5$ olan hastaların öngörülen sağkalımları, 63 haftada % 50 olmak üzere önemli ölçüde daha iyiydi.²² Üç hastamıza çekilen MR spektroskopide: Cho:NAA oranı 3,06 olan hastamızın genel sağkalımı 2,1 yıl, 14,30 olan hastanın GS 1,8 yıl idi. Cho:NAA oranı 0,96 olarak olan hasta 7 yıldır yaşıyor ve takibi devam ediyor. Mevcut çalışmalar MR spektroskopisi ile hastalık ilerleyişinin değerlendirmesi için daha kapsamlı bir araştırma ihtiyacı olduğunu göstermektedir.

Diffüz intrensek pontin gliomu için tedavi seçenekleri, cerrahi rezeksiyon şansı DIPG'lerin konumu nedeni ile sınırlıdır. Cerrahi yaklaşımın tehlikeleri ve beyin sapsi lezyonlarının nadirliği göz önüne alındığında, özellikle bazı klasik klinik ve/veya görüntüleme özelliklerinden yoksun lezyonlar için tedaviye başlamadan önce oldukça uzmanlaşmış ve özel bir beyin cerrahisi ekibine sevk edilmelidir.²³ Tedavi sırasında, DIPG tanısı konan hastaların %10'undan azında hidrosefali gelişir ve üçüncü bir ventrikülostomi veya ventriküler şant gerekir.²⁴ 5 hastamıza takibi esnasında hidrosefali nedeni ile V-P şant cerrahisi uygulandı.

Tek başına 54-59 Gy'lik bir dozda standart fraksiyone radyasyon en önemli tedavi seçeneğidir.²⁵ Radyasyon tedavisi, diffüz intrensek pontin gliomların klinik seyriyi değiştirdiği görülen tek tedavidir. Doz yükseltme, değiştirilmiş fraksiyonasyon ve radyosensitizasyon üzerine yapılan çok sayıda denemeye rağmen, bu modülasyonların hiçbirinin geleneksel olarak verilen radyasyon tedavisinden daha etkili olduğu kanıtlanmamıştır.²⁶ Radyasyon tedavisi tedavi alanları tipik olarak tümör hacmi artı 1 ila 2 cm bitişik beyin sapı dokusu ile sınırlıdır. Standart tedavi dozu, haftada beş gün verilen günlük 1,8 Gy olup, toplam doz 54 ile 59,4 Gy arasındadır. Şiddetli semptomları olan hastalarda radyasyon tedavisinin acil olarak başlatılması gerekebilir.²⁶ Ayrıca, monoterapi ve kombinasyon kemoterapileri de dahil olmak üzere birçok tedavi rejimi şimdiye kadar önemli bir fayda sağlamamıştır.²⁷⁻²⁹ Gilbertson ve ark. DIPG'lerin 28 örneğinde (18 cerrahi biyopsi ve 10 ölüm sonrası örnek) Epidermal büyüme faktörü reseptörü (EGFR/ERBB1) amplifikasyonu ve aşırı ekspresyonunu belirlediler ve daha yüksek tümör derecelerinde ERBB1 ekspresyonunda önemli bir artış gözlemlenildi.³⁰ Ballester ve ark., postmortem DIPG numunelerinin 16'sında (%66) EGFR aşırı ekspresyonu bildirdi ve bunun vakaların büyük bir yüzdesinde potansiyel bir terapötik hedef olabileceğini öne sürdü.³¹ Ancak diğer yandan, daha geniş seriler, EGFR mutasyonu/amplifikasyonunun pediatrik DIPG/Yüksek Dereceli Gliom'da nadir görülen bir olay olduğunu göstermiştir.³²

Nimotuzumab, glioma hücrelerinin yüzeyinde bulunan bir EGFR inhibitörü olarak işlev gören bir monoklonal antikordur. Nimotuzumab, birçok ülkede skuamöz hücreli karsinom ve nazofaringeal kanserin yanı sıra pediatrik gliomalar için bir tedavi olarak onaylanmıştır.³³ Massimino ve arkadaşları, çalışmalarında, nimotuzumab ve vinorelbine alan yeni teşhis edilmiş yaygın intrensek pontin gliomalı hastada medyan GS 15 ay olarak rapor ettiler.³⁴ Kebudi ve arkadaşlarının 2018'deki çalışmasının medyan GS'si, radyasyon, temozolomid ve nimotuzumab kombinasyonu alan yeni teşhis edilen grupta 11 ay ve temozolomid+ni-

motuzumab, karboplatin+nimotuzumab veya vinorelbine+nimotuzumab alan ilerleyici hastalık grubunda 12 ay olmuştur.³⁵ Radyasyon ve nimotuzumab alan ilerleyici hastalık DIPG için Bartels ve arkadaşlarının sonucu; medyan GS 3,2 aydı.³⁶ Fleischhack ve arkadaşları, radyasyon ve nimotuzumab alan yeni teşhis edilen DIPG için medyan GS 9,4 ay bildirdi.³⁷ Bizim çalışmamızda; median sağkalım Nimotuzumab alanlarda 17,9 ay (5,8-85,1 ay) almayanlarda 15,8 ay (9,3-262,1 ay) idi. Örneklem büyüklüğünün küçük olması nedeni ile genel bir yargıya varmamız mümkün olamamıştır. Bu konuda çok merkezli çalışmalara ihtiyaç vardır. İmmünoterapi alanındaki son gelişmeler, anti-GD2 kimerik antijen reseptörü (CAR) T-hücresi tedavisi için potansiyel bir rol belirlemiştir ve çalışmalar sürmektedir.³⁸ Bu sınırlı tedavi seçenekleri, yeni terapötik yaklaşımlara olan ihtiyacı vurgulamaktadır.

Diffüz intrensek pontin gliomunun prognozu, etkili tedavilerin yokluğu nedeniyle kötüdür. Bu tümör, çocukluk çağını etkileyen beyin tümörleri arasında başlıca ölüm nedenidir. Çoğu hasta yedi yaşından önce teşhis edilir. Tanıdan sonra medyan sağkalım genellikle dokuz aydır. Sadece %10'u iki yıldan fazla yaşar.³⁹

Daha uzun sağkalım ile ilişkili özellikler arasında daha genç yaş, semptomların gecikmesi ve tanınal manyetik rezonans görüntüleme halka geliştirmesinin olmaması yer alır.^{40,41} Yaş < 3 veya > 10 yıl, daha uzun semptom latansı, kranial sinir felci olmaması ve tanı anında sistemik tedavi, uzun süreli sağkalımın belirleyicileri olarak bildirilmektedir.⁴ Radyolojik görüntüleme, tümör nekrozu ve halka geliştirme, tek değişkenli analizde kısa süreli sağkalım ile ilişkilendirildiği bildirilmiştir.⁴² Takibimizde olan iki hasta uzun süredir yaşamaktadır. Yedi yıldır yaşayan 21 numaralı hastanın tanı yaşı 5,7 yıl idi. Hastanın tanı anında kranial sinir tutulumu yok ve MR incelemesinde tümörde kontrastlanma yoktu. Tanı anında RT ile birlikte sistemik tedavi başlandı. Yirmi bir yıldır yaşayan diğer hastamızın tanı yaşı 15,7 yıl idi. Hastanın fasiyal paralizisi mevcuttu, MR incelemesinde belirgin kontrast tutulumu yoktu. Has-

ta sadece radyoterapi aldı. Uzun süreli yaşam olan hastalarımızın bazı özellikleri daha uzun süreli yaşam ile ilgili çalışmalarda ilişkilendirilmiş bulgularla uyumlu idi.

Bu çalışmanın, küçük bir örneklem büyüklüğüne sahip tek bir kurumsal retrospektif inceleme olmasıyla ilgili çeşitli sınırlamaları vardır. Sınırlı hasta sayısının yanı sıra görünümler yöntemlerinin standart olmaması, hastaların büyük çoğunluğundan biyopsi dolayısıyla genetik çalışmaların yapılamamış olması çalışmamızın sınırlılıklarını oluşturmaktadır.

Beyin sapı gliomlarında halen yaşam oranları düşüktür ve radyoterapi asıl ve etkin tedavi seçeneği olmaya devam etmektedir. Bununla birlikte, moleküler genetiğinin daha iyi anlaşılması, umut verici prelinik modeller ve kan beyin bariyerini aşan yeni tekniklerin sağkalım üzerine olumlu katkısı beklenmektedir.

Yazar Çıkar ilişkisi:

Tüm yazarlar herhangi bir çıkar çatışması olmadığını beyan eder.

Çalışma için Ondokuz Mayıs Üniversitesi Tıp Fakültesi Etik Kurulu'ndan etik kurul onamı alındı (14/04/2022, OMUKAEK No: 2022/183).

Yardımcı araştırmacıların çalışma ve bilimsel bir makaleye dönüştürme esnasında planlanan katkıları

Fikir/kavram Araştırma ve/veya makalenin hipotezini veya fikrini oluşturma

:İK, AD

Tasarım

Sonuçlara ulaşmak için planlama metodolojisi: İK, AD.

Kontrol/denetim

Organize etme, ilerlemenin gidişatını denetleme ve araştırma/çalışma sorumluluğunu alma: İK, AD.

Veri toplama ve/veya işleme

Hasta takibinde sorumluluk alma, ilgili biyolojik materyallerin toplanması, veri yönetimi ve raporlanması: İK, AD, OSD.

Analiz ve/veya yorumlama

Sonuçların mantıksal olarak yorumlanması ve sonuçlandırılmasında sorumluluk alma: İK, AD

Literatür taraması

İK, AD, OSD, ŞBG, MCB.

Makalenin Yazılması

Çalışmanın tamamının veya önemli bölümlerinin yazılmasında sorumluluk almak: İK

Eleştirel inceleme

Yazıyı göndermeden önce yazım ve dil bilgisi dışında bilimsel olarak gözden geçirme: İK, AD, OSD, ŞBG, MCB.

Referanslar

İK, AD, OSD, ŞBG, MCB.

Materyaller

İK, AD, OSD, ŞBG, MCB.

Kaynaklar

- Hassan H, Pinches A, Picton SV, Phillips RS. Survival rates and prognostic predictors of high grade brain stem gliomas in childhood: a systematic review and meta-analysis. *Journal of neuro-oncology*. 2017;135(1):13-20.
- Saratsis AM, Kambhampati M, Snyder K, Yadavilli S, Devaney JM, Harmon B, et al. Comparative multidimensional molecular analyses of pediatric diffuse intrinsic pontine glioma reveals distinct molecular subtypes. *Acta Neuropathol*. 2014;127(6):881-95. *Epub* 2013/12/04. doi: 10.1007/s00401-013-1218-2. *PubMed PMID*: 24297113; *PubMed Central PMCID*: PMC4028366.
- Fisher PG, Breiter SN, Carson BS, Wharam MD, Williams JA, Weingart JD, et al. A clinicopathologic reappraisal of brain stem tumor classification. Identification of pilocystic astrocytoma and fibrillary astrocytoma as distinct entities. *Cancer*. 2000;89(7):1569-76. *Epub* 2000/10/03. doi: 10.1002/1097-0142(20001001)89:7<1569::aid-cnrcr22>3.0.co;2-0. *PubMed PMID*: 11013373.
- Hoffman LM, Veldhuijzen van Zanten SEM, Colditz N, Baugh J, Chaney B, Hoffmann M, et al. Clinical, Radiologic, Pathologic, and Molecular Characteristics of Long-Term Survivors of Diffuse Intrinsic Pontine Glioma (DIPG): A Collaborative Report From the International and European Society for Pediatric Oncology DIPG Registries. *J Clin Oncol*. 2018;36(19):1963-72. *Epub* 2018/05/11. doi: 10.1200/jco.2017.75.9308. *PubMed PMID*: 29746225; *PubMed Central PMCID*: PMC6075859.
- Massimino M, Spreafico F, Biassoni V, Simonetti F, Riva D, Trecate G, et al. Diffuse pontine gliomas in children: changing strategies, changing results? A mono-institutional 20-year experience. *Journal of Neuro-Oncology*. 2008;87(3):355-61. doi: 10.1007/s11060-008-9525-5.
- Albright AL, Packer RJ, Zimmerman R, Rorke LB, Boyett J, Hammond GD. Magnetic resonance scans should replace biopsies for the diagnosis of diffuse brain stem gliomas: a report from the Children's Cancer Group. *Neurosurgery*. 1993;33(6):1026-9; discussion 9-30. *Epub* 1993/12/01. doi: 10.1227/00006123-199312000-00010. *PubMed PMID*: 8133987.
- Freeman CR, Suissa S. Brain stem tumors in children: results of a survey of 62 patients treated with radiotherapy. *International Journal of Radiation Oncology* Biology* Physics*. 1986;12(10):1823-8.
- Korones DN, Fisher PG, Kretschmar C, Zhou T, Chen Z, Kepner J, et al. Treatment of children with diffuse intrinsic brain stem glioma with radiotherapy, vincristine and oral VP-16: a Children's Oncology Group phase II study. *Pediatr Blood Cancer*. 2008;50(2):227-30. *Epub* 2007/02/06. doi: 10.1002/pbc.21154. *PubMed PMID*: 17278121.
- Massimino M, Spreafico F, Biassoni V, Simonetti F, Riva D, Trecate G, et al. Diffuse pontine gliomas in children: changing strategies, changing results? A mono-institutional 20-year experience. *J Neurooncol*. 2008;87(3):355-61. *Epub* 2008/01/25. doi: 10.1007/s11060-008-9525-5. *PubMed PMID*: 18217208.
- Srikanthan D, Taccone MS, Van Ommeren R, Ishida J, Krumholtz SL, Rutka JT. Diffuse intrinsic pontine glioma: current insights and future directions. *Chin Neurosurg J*. 2021;7(1):6. *Epub* 2021/01/12. doi: 10.1186/s41016-020-00218-w. *PubMed PMID*: 33423692; *PubMed Central PMCID*: PMC7798267.
- Vallero SG, Bertin D, Basso ME, Pittana LS, Mussano A, Fagioli F. Diffuse intrinsic pontine glioma in children and adolescents: a single-center experience. *Childs Nerv Syst*. 2014;30(6):1061-6. *Epub* 2014/01/15. doi: 10.1007/s00381-014-2359-x. *PubMed PMID*: 24420674.
- Louis DN, Perry A, Reifenberger G, von Deimling A, Figarella-Branger D, Cavenee WK, et al. The 2016 World Health Organization Classification of Tumors of the Central Nervous System: a summary. *Acta Neuropathol*. 2016;131(6):803-20. *Epub* 2016/05/10. doi: 10.1007/s00401-016-1545-1. *PubMed PMID*: 27157931.
- Buczakowicz P, Bartels U, Bouffet E, Becher O, Hawkins C. Histopathological spectrum of paediatric diffuse intrinsic pontine glioma: diagnostic and therapeutic implications. *Acta Neuropathol*. 2014;128(4):573-81. *Epub* 2014/07/23. doi: 10.1007/s00401-014-1319-6. *PubMed PMID*: 25047029; *PubMed Central PMCID*: PMC4159563.
- Epstein F, Constantini S. Practical decisions in the treatment of pediatric brain stem tumors. *Pediatr Neurosurg*. 1996;24(1):24-34. *Epub* 1996/01/01. doi: 10.1159/000121011. *PubMed PMID*: 8817612.
- Karremann M, Gielen GH, Hoffmann M, Wiese M, Colditz N, Warmuth-Metz M, et al. Diffuse high-grade gliomas with H3 K27M mutations carry a dismal prognosis independent of tumor location. *Neuro Oncol*. 2018;20(1):123-31. *Epub* 2017/10/11. doi: 10.1093/neuonc/nox149. *PubMed PMID*: 29016894; *PubMed Central PMCID*: PMC5761525.
- Albright AL, Guthkelch AN, Packer RJ, Price RA, Rourke LB. Prognostic factors in pediatric brain-stem gliomas. *J Neurosurg*. 1986;65(6):751-5. *Epub* 1986/12/01. doi: 10.3171/jns.1986.65.6.0751. *PubMed PMID*: 3772472.
- Yoshimura J, Onda K, Tanaka R, Takahashi H. Clinicopathological study of diffuse type brainstem gliomas: analysis of 40 autopsy cases. *Neurol Med Chir (Tokyo)*. 2003;43(8):375-82; discussion 82. *Epub* 2003/09/13. doi: 10.2176/nmc.43.375. *PubMed PMID*: 12968803.
- Freeman CR, Farmer JP. Pediatric brain stem gliomas: a review. *Int J Radiat Oncol Biol Phys*. 1998;40(2):265-71. *Epub* 1998/02/11. doi: 10.1016/s0360-3016(97)00572-5. *PubMed PMID*: 9457808.
- Hayward RM, Patronas N, Baker EH, Vézina G, Albert PS, Warren KE. Inter-observer variability in the measurement of diffuse intrinsic pontine gliomas. *J Neurooncol*. 2008;90(1):57-61. *Epub* 2008/07/01. doi: 10.1007/s11060-008-9631-4. *PubMed PMID*: 18587536; *PubMed Central PMCID*: PMC2600617.
- Krieger MD, Blüml S, McComb JG. Magnetic resonance spectroscopy of atypical diffuse pontine masses. *Neurosurg Focus*. 2003;15(1):E5. *Epub* 2004/09/10. doi: 10.3171/foc.2003.15.1.5. *PubMed PMID*: 15355007.
- Hipp SJ, Steffen-Smith E, Hammoud D, Shih JH, Bent R, Warren KE. Predicting outcome of children with diffuse intrinsic pontine gliomas using multiparametric imaging. *Neuro Oncol*. 2011;13(8):904-9. *Epub* 2011/07/16. doi: 10.1093/neuonc/nor076. *PubMed PMID*: 21757444; *PubMed Central PMCID*: PMC3145474.
- Warren KE, Frank JA, Black JL, Hill RS, Duyn JH, Aikin AA, et al. Proton magnetic resonance spectroscopic imaging in children with recurrent primary brain tumors. *J Clin Oncol*. 2000;18(5):1020-6. *Epub* 2000/03/01. doi: 10.1200/jco.2000.18.5.1020. *PubMed PMID*: 10694552.
- Rajshekhar V, Chandy MJ. Computerized tomography-guided stereotactic surgery for brainstem masses: a risk-benefit analysis in 71 patients. *J Neurosurg*. 1995;82(6):976-81. *Epub* 1995/06/01. doi: 10.3171/jns.1995.82.6.0976. *PubMed PMID*: 7760201.
- Guida L, Roux FE, Massimino M, Marras CE, Sganzerla E, Giussani C. Safety and efficacy of Endoscopic Third Ventriculostomy in Diffuse Intrinsic Pontine Glioma related hydrocephalus: a Systematic Review. *World Neurosurg*. 2018. *Epub* 2019/01/02. doi: 10.1016/j.wneu.2018.12.096. *PubMed PMID*: 30599251.
- Cohen KJ, Jabado N, Grill J. Diffuse intrinsic pontine gliomas-current management and new biologic insights. Is there a glimmer of hope? *Neuro Oncol*. 2017;19(8):1025-34. *Epub* 2017/04/04. doi: 10.1093/neuonc/nox021. *PubMed PMID*: 28371920; *PubMed Central PMCID*: PMC5570259.
- Marcus KJ, Karajannis MA, Wen PY, Gajjar A. Diffuse intrinsic pontine glioma. *Waltham, MA: UpToDate*. 2018.
- Vanan MI, Eisenstat DD. DIPG in Children - What Can We Learn from the Past? *Front Oncol*. 2015;5:237. *Epub* 2015/11/12. doi: 10.3389/fonc.2015.00237. *PubMed PMID*: 26557503; *PubMed Central PMCID*: PMC4617108.
- Frazier JL, Lee J, Thomale UW, Noggle JC, Cohen KJ, Jallo GI. Treatment of diffuse intrinsic brainstem gliomas: failed approaches and future strategies. *J Neurosurg Pediatr*. 2009;3(4):259-69. *Epub* 2009/04/03. doi: 10.3171/2008.11.Peds08281. *PubMed PMID*: 19338403.
- Grimm SA, Chamberlain MC. Brainstem glioma: a review. *Curr Neurol Neurosci Rep*. 2013;13(5):346. *Epub* 2013/03/21. doi: 10.1007/s11910-013-0346-3. *PubMed PMID*: 23512689.
- Gilbertson RJ, Hill DA, Hernan R, Kocak M, Geyer R, Olson J, et al. ERBB1 is amplified and overexpressed in high-grade diffusely infiltrative pediatric brain stem glioma. *Clin Cancer Res*. 2003;9(10 Pt 1):3620-4. *Epub* 2003/09/25. *PubMed PMID*: 14506149.
- Ballester LY, Wang Z, Shandilya S, Miettinen M, Burger PC, Eberhart CG, et al. Morphologic characteristics and immunohistochemical profile of diffuse intrinsic pontine gliomas. *Am J Surg Pathol*. 2013;37(9):1357-64. *Epub* 2013/10/01. doi: 10.1097/PAS.0b013e318294e817. *PubMed PMID*: 24076776; *PubMed Central PMCID*: PMC3787318.
- Mackay A, Burford A, Carvalho D, Izquierdo E, Fazal-Salom J, Taylor KR, et al. Integrated Molecular Meta-Analysis of 1,000 Pediatric High-Grade and Diffuse Intrinsic Pontine Glioma. *Cancer Cell*. 2017;32(4):520-37.e5. *Epub* 2017/10/03. doi: 10.1016/j.ccell.2017.08.017. *PubMed PMID*: 28966033; *PubMed Central PMCID*: PMC5637314.
- Yang QY, Guo CC, Chen ZP. Profile of nimotuzumab in the treatment of high-grade glioma. *Oncol Targets Ther*. 2015;8:819-25. *Epub* 2015/05/01. doi: 10.2147/ott.S60032. *PubMed PMID*: 25926743; *PubMed Central PMCID*: PMC4403697.
- Massimino M, Biassoni V, Miceli R, Schiavello E, Warmuth-Metz M, Modena P, et al. Results of nimotuzumab and vinorelbine, radiation and re-irradiation for diffuse pontine glioma in childhood. *Journal of Neuro-Oncology*. 2014;118(2):305-12. doi: 10.1007/s11060-014-1428-z.
- Kebudi R, Cakir FB, Bay SB, Gorgun O, Altınok P, İribas A, et al. Nimotuzumab-containing regimen for pediatric diffuse intrinsic pontine gliomas: a retrospective multicenter study and review of the literature. *Childs Nerv Syst*. 2019;35(1):83-9. *Epub* 2018/11/13. doi: 10.1007/s00381-018-4001-9. *PubMed PMID*: 30417211.
- Bartels U, Wolff J, Gore L, Dunkel I, Gilheeny S, Allen J, et al. Phase 2 study of safety and