

# COVID-19 pnömonisi ile birlikte akciğerde kaviter lezyonla seyreden *Klebsiella pneumoniae* pnömoni olgusu

## A case of *Klebsiella pneumoniae* pneumonia with a cavitory lesion in the lung with COVID-19 pneumonia

Ülkü Toprak Siyah, Salih Cesur, Günay Tuncer Ertem, Taliha Karakök, Esra Kaya Kılıç, Çiğdem Ataman Hatipoğlu, Sami Kınıklı

Sağlık Bilimleri Üniversitesi, Ankara Eğitim ve Araştırma Hastanesi, Enfeksiyon Hastalıkları ve Klinik Mikrobiyoloji Kliniği, Ankara, Türkiye

**Cite this article as/Bu makaleye atf için:** Siyah ÜT, Cesur S, Tuncer Ertem G, et al. COVID-19 pnömonisi ile birlikte akciğerde kaviter lezyonla seyreden *Klebsiella pneumoniae* pnömoni olgusu. J Med Palliat Care 2022; 3(3): 288-291.

### ÖZ

Hastanede yatan hastalarda COVID-19 pnömonisini ile birlikte veya takiben bakteriyel pnömoni gelişebilir. COVID-19 pnömonisi ile birlikte bakteriyel pnömoni gelişen hastalarda mortalite oranlarının yüksek olduğu bildirilmiştir. Bu yazıda, toraks bilgisayarlı tomografisi ile olası COVID-19 pnömonisi tanısı konulan ve sonrasında *Klebsiella pneumoniae* (*K. pneumoniae*)'ya bağlı sekonder bakteriyel pnömoni 63 yaşında erkek hasta sunuldu. COVID-19 pnömonisi ve *K. pneumoniae*'ya bağlı uygun antimikrobiyal tedavi sonrasında klinik ve laboratuvar bulguları düzelen hasta taburcu edildi. Sonuç olarak, COVID-19 pnömonisi tedavisine rağmen klinik ve laboratuvar bulguları düzelmeyen hastalarda klinik tabloya sekonder bakteriyel pnömoni etkenlerinin eklenmiş olabileceği akılda tutulmalıdır.

**Anahtar kelimeler:** COVID-19, bakteriyel pnömoni, koinfeksiyon, *Klebsiella pneumoniae*

### ABSTRACT

Bacterial pneumonia may develop with or following COVID-19 pneumonia in hospitalized patients. It has been reported that mortality rates are high in patients who develop bacterial pneumonia together with COVID-19 pneumonia. In this article, a 63-year-old male patient who was diagnosed with probable COVID-19 pneumonia by thorax computed tomography and then secondary bacterial pneumonia due to *Klebsiella pneumoniae* (*K. pneumoniae*) is presented. The patient, whose clinical and laboratory findings improved after COVID-19 pneumonia and appropriate antimicrobial therapy due to *K. pneumoniae* was discharged. In conclusion, it should be kept in mind that secondary bacterial pneumonia agents may be added to the clinical picture in patients whose clinical and laboratory findings do not improve despite the treatment of COVID-19 pneumonia.

**Keywords:** COVID-19, bacterial pneumonia, coinfection, *Klebsiella pneumoniae*

10. Türkiye Ekmud Bilimsel Kongresi, 25-29 Mayıs 2022, Belek, Antalya'da poster olarak sunulmuştur.

### GİRİŞ

Hastanede yatan koronavirüs enfeksiyon hastalığı-19 (COVID-19) olgularında bakteriyel ve fungal koinfeksiyonların sıklığına ilişkin yeterli veri yoktur. COVID-19 enfeksiyonunda hastanede yatan hastalarda sekonder bakteriyel enfeksiyon sıklığı bazı çalışmalarda %15 oranında bildirilmiştir. Sekonder bakteriyel enfeksiyon gelişen COVID-19 hastalarında

mortalite oranının bakteriyel enfeksiyon gelişmeyen hastalara göre daha yüksek olduğu bildirilmiştir (5,6) Bu yazıda, COVID-19 pnömonisi ile birlikte akciğerde kaviter lezyonla seyreden, kan kültüründe *Klebsiella pneumoniae* üremesi nedeniyle sekonder bakteriyel pnömoni gelişen bir olguyu sunduk.

**Corresponding Author/Sorumlu Yazar:** Salih Cesur, Sağlık Bilimleri Üniversitesi, Ankara Eğitim ve Araştırma Hastanesi, Enfeksiyon Hastalıkları ve Klinik Mikrobiyoloji Kliniği, Ankara, Türkiye

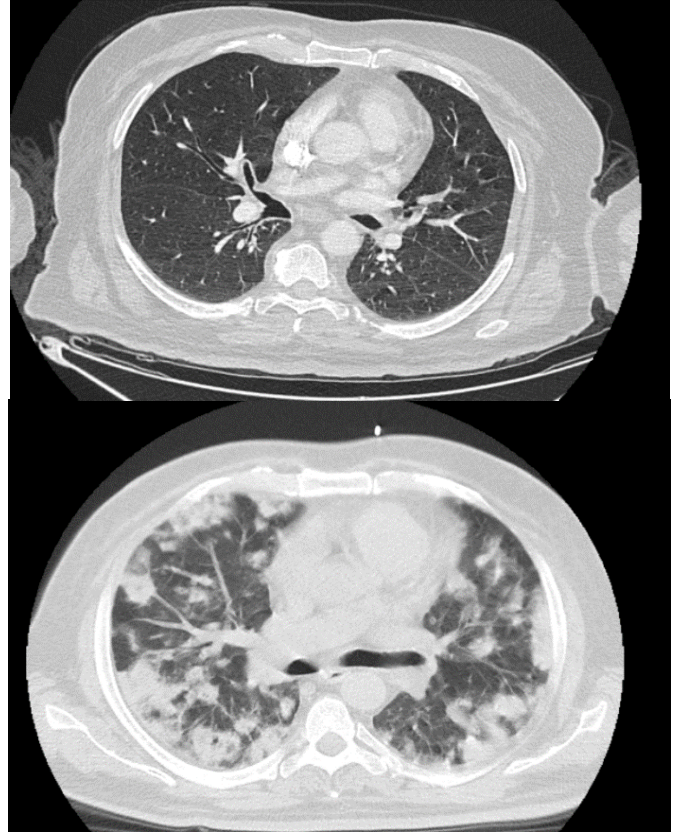
**E-mail/E-posta:** scesur89@yahoo.com

**Received/Geliş:** 24.06.2022 **Accepted/Kabul:** 20.07.2022

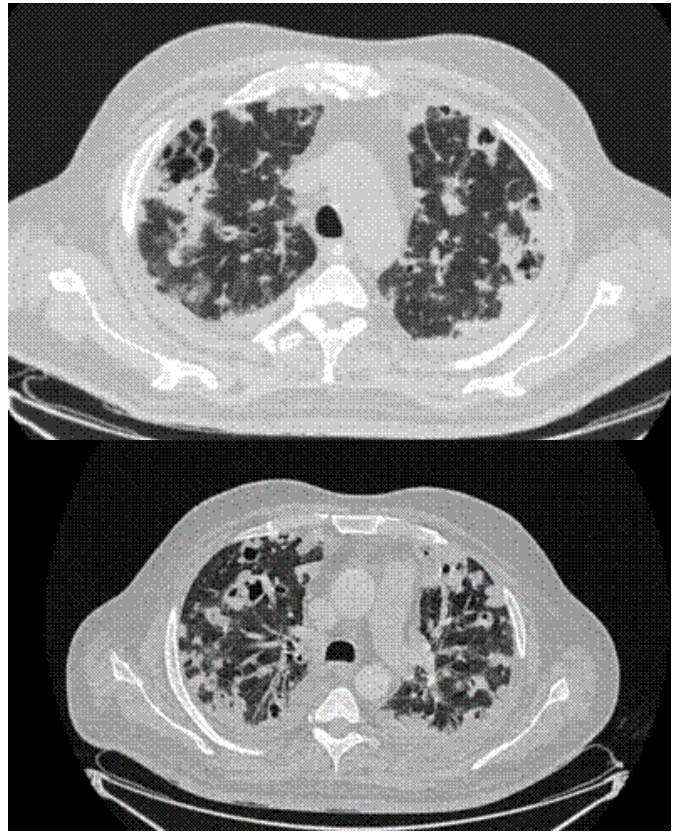


## OLGU

Altmış üç yaşında erkek hasta ateş, üşüme, titreme şikayetleri ile acil servise başvurdu. Öz geçmişinde diyabetes mellitus ve hipertansiyon mevcuttu. Anamnezinde öksürük, nefes darlığı ve balgam çıkarma, dizüri ve pollaküri yakınmaları yoktu. Ateşi 38.8°C, TA: 160/80 mm/Hg, SO<sub>2</sub> %92 idi. Fizik muayenede sistem muayeneleri normaldi. Laboratuvar testlerinde; lökosit sayısı 2190/ µL, lenfosit sayısı 210/µL, NLO 9,2, CRP mg/L 282 (0-5 mg/L), prokalsitonin 2,1 µg/L (normali 0,5) , D-dimer 1880 µg/L (normali 500 µg/L) idi. Biyokimyasal testlerinde; AST 40 IU/ml, ALT 27 IU/ml, Cre 1,5 mg/dl idi. Toraks BT’patolojik bulgu saptamadı ancak pandemi döneminde olunması ve ateşi açıklayacak bir infeksiyon odağı olmaması nedeniyle COVID-19 için alınan nazofarenk sürüntü örneğinde polimeraz zincir reaksiyonu testi (Bioeksen Türkiye) istendi. Takiplerinde taşikardisinin ve takipnesinin olması nedeniyle yoğun bakım ünitesine devredildi. Tekrarlanan toraks BT ‘si ‘Her iki akciğerde yaygın nodüler ve yamasal tarzda konsolidasyonlar izlendi, COVID-19 pnömonisi ile uyumludur’ şeklinde raporlandı (**Resim 1**). İlk alınan COVID- 19 polimeraz zincir reaksiyonu (PZR) testinden 48 saat sonra tekrar PZR testi için örnek alındı. Olası COVID-19 tanısı ile Sağlık Bakanlığının tedavi rehberi doğrultusunda hastaya hidrosiklorokin tedavisi 2x200 mg dozda başlandı. Hastadan alınan ikinci COVID-19 PZR testi ve hızlı antikor testi negatif olarak saptandı. Yoğun bakım ünitesinde ventilatöre bağlanmadan takip edilen hastada 38°C ateş ve akut faz proteinlerinde (CRP ve prokalsitonin) artış olması nedeniyle hastaya empirik olarak meropenem 3x1 gr i.v, linezolid 2x600 mg i.v tedavisi ile birlikte COVID-19 için favipiravir 2x1600 mg oral tedavisi başlandı. Ateşinin olduğu dönemde alınan idrar ve kan kültüründe seftriaksona, ertapeneme, imipeneme, meropeneme, piperasilin-tazobaktama duyarlı *Klebsiella pneumoniae* üredi. İnfektif endokardit açısından yapılan transrörasik ekokardiyografide 2 mm nodül izlendi, vejetasyon nodül ayırımı yapılamadı. Yatışının 18. gününde çekilen akciğer BT’de öncelikle septik emboliler lehine değerlendirilen, multipl kaviter nodüller izlendi . Tanımlı kaviter nodül komşuluğundaki akciğer parankim alanlarında yer yer buzlu cam infiltrasyonları izlendi (**Resim 2**). Hasta solunum örneği veremediğinden pnömoni etkenini saptama imkanı olmadı. Kan kültüründe *Klebsiella pneumoniae* üremesi ve akciğerde kaviter lezyonların görülmesi nedeniyle pnömoni etkeninin *K. pneumoniae* olduğu düşünüldü. Takiplerinde akut fazları CRP 72 mg/L’ye, prokalsitonin 0,3 µg/L’ye geriledi yoğun bakım ihtiyacı kalmayan servise nakledildi. Transösöfajial ekokardiyografi (TEE) yapıldı ve vejetasyon saptanmadı. Meropenem, linezolid tedavisi 21 güne, favipiravir tedavisi 5 güne tamamlanan hasta taburcu edildi.



**Resim 1.** Hastanın ilk gün ve 7. gün toraks BT



**Resim 2.** Hastanın 14. ve 18. günlerdeki toraks BT görüntüsü

## TARTIŞMA

Bakteriyel ve viral koinfeksiyonların en sık birlikte görüldüğü hasta grubu influenza infeksiyonu olan hastalardır (3). COVID-19 pandemisiyle birlikte COVID-19 infeksiyonuna bakteriyel infeksiyon etkenlerinin de eşlik ettiği rapor edilmiştir (1-5). Antibiyotiklerin SARS-CoV-2 virüsüne karşı direkt etkinliğinin olmamasına rağmen, viral infeksiyonlar sıklıkla bakteriyel pnömoni ile sonuçlanır. Bu nedenle, bakteriyel koinfeksiyon ve sekonder bakteriyel enfeksiyon COVID-19'un şiddeti ve mortalite oranları için ciddi bir risk faktörü olarak kabul edilir (3). Yapılan çalışmalarda COVID-19 infeksiyonu olan hastaların %5-15'inde sekonder bakteriyel infeksiyonlar görüldüğü bildirilmiştir (2,3)

Sunduğumuz çalışmada toraks BT görüntüsü ile olası COVID-19 tanısı konan hastada yüksek ateş ve akut faz proteinlerinden prokalsitonin düzeyinde artış olması üzerine hastada sekonder bakteriyel infeksiyona bağlı pnömoni ön tanısıyla geniş spektrumlu ampirik antibiyotik tedavisi başlandı. Ampirik antibiyotik tedavisi öncesi alınan kan kültüründe *K. pneumoniae* üremesi ve akciğer BT'deki lezyonların kavitasyon göstermesi nedeniyle hastada bu etkene bağlı bakteriyel pnömoni düşünüldü. Hastadan solunum örneği alınmadığı için solunum örneğinde mikrobiyolojik inceleme yapılamadı.

COVID-19 ile birlikte koinfeksiyona neden olan bakteriyel etkenler; *Staphylococcus aureus*, *Acinetobacter baumannii*, *Klebsiella pneumoniae*, *Enterobacter cloacae* ve *Mycoplasma pneumoniae* olarak rapor edilmiştir. Ayrıca, *Candida* türleri ve *Aspergillus flavus* mantar infeksiyonları ile influenza, diğer koronavirüsler, rhinovirüs/enterovirüs, parainfluenza, metapneumovirüs, influenza B virüs ile birlikte koinfeksiyon bildirilmiştir (4).

COVID-19 infeksiyonunda gereksiz ve uygunsuz antibiyotik kullanımı dirençli bakteriyel infeksiyon gelişimine neden olabilir (5). Wuhan'da yapılan bir çalışmada COVID-19 infeksiyonunun en sık eşlik eden bakteriyel infeksiyon etkenleri; *Acinetobacter baumannii*, *Klebsiella pneumoniae* ve *Stenotrophomonas maltophilia* olarak bildirilmiştir. Aynı çalışmada, *Acinetobacter baumannii*, *Klebsiella pneumoniae* suşlarında karbapenem direncinin yüksek olduğuda rapor edilmiştir (5,6).

İtalya'da yoğun bakım ünitelerinde pandemi döbeminde yapılan bir çalışmada COVID-19 hastalarında karbapenem dirençli *K. pneumoniae* suşları ile nozokomiyal infeksiyon veya kolonizasyon da bildirilmiştir (7).

Literatürde, COVID-19 hastalarında *Pneumocystis jirovecii* ve *Mycobacterium tuberculosis* ile koinfeksiyon gelişen olgular da bildirilmiştir. Yapılan bir çalışmada 191 COVID-19 hastasının 89'unda (%46,5) hızlı moleküler tanı testleri ile bir veya daha fazla koinfeksiyon etkeni bildirilmiştir (8).

COVID-19 hastalarında toplum kaynaklı pnömoni etkenleri olan *Streptococcus pneumoniae*, *Haemophilus influenzae* ve *Moraxella catarrhalis* ile de koinfeksiyon bildirilmiştir (8-11). *Streptococcus pneumoniae* ile koinfeksiyon sıklığı %1,2-3 arasında bildirilirken, bu oranın influenza ile *Streptococcus pneumoniae* koinfeksiyon oranından daha düşük olduğu rapor edilmiştir (11,12).

Yapılan çalışmalarda COVID-19 hastalarında yüksek prokalsitonin düzeylerinin sekonder bakteriyel infeksiyonlarla ilişkili olabileceği rapor edilmiştir (12). Hastanede yatan hastalarda prokalsitonin düzeylerinde yüksekliğin bakteriyel süperinfeksiyon ve bakteriyemi göstergesi olduğuna ilişkin çalışmalar da mevcuttur (13,14).

## SONUÇ

COVID-19 pnömoni tanısı konulan hastalarda tedaviye rağmen klinik, radyolojik bulguları düzelme yoksa ve prokalsitonin düzeyleri yükselme saptanması durumunda *K. pneumoniae* gibi bakteriyel etkenlere bağlı sekonder bakteriyel pnömoninin gelişmiş olabileceği akıld tutulmalıdır.

## ETİK BEYANLAR

**Aydınlatılmış Onam:** Bu çalışmaya katılan hasta (lar) dan yazılı onam alınmıştır.

**Hakem Değerlendirme Süreci:** Harici çift kör hakem değerlendirmesi.

**Çıkar Çatışması Durumu:** Yazarlar bu çalışmada herhangi bir çıkarıya dayalı ilişki olmadığını beyan etmişlerdir.

**Finansal Destek:** Yazarlar bu çalışmada finansal destek almadıklarını beyan etmişlerdir.

**Yazar Katkıları:** Yazarların tümü; makalenin tasarımına, yürütülmesine, analizine katıldığını ve son sürümünü onayladıklarını beyan etmişlerdir.

## KAYNAKLAR

1. Hughes S, Troise O, Donaldson H, Mughal N, Moore LSP. Bacterial and fungal coinfection among hospitalized patients with COVID-19: a retrospective cohort study in a UK secondary-care setting. Clin Microbiol Infect 2020; 1395-9.
2. Ruan Q, Yang K, Wang W, Jiang L, Song J. Clinical predictors of mortality due to COVID-19 based on an analysis of data of 150 patients from Wuhan, China. Inten Care Med 2020; 46: 846-8.
3. Mirzaei R, Goodarzi P, Asadi M, et al. Bacterial co-infections with SARS-CoV-2. IUBMB Life 2020; 72: 2097-111.
4. Lai CC, Wang CY, Hsueh PR. Co-infections among patients with COVID19: The need for combination therapy with non-anti-SARS-CoV-2 agents? J Microbiol Immunol Infect 2020; 53: 505-12.



5. Lai CC, Chen SY, Ko WC, Hsueh PR. Increased antimicrobial resistance during the COVID-19 pandemic. *Int J Antimicrob Agents* 2021; 57: 106324.
6. Li J, Wang J, Yang Y, Cai P, Cao J, Cai X. Etiology and antimicrobial resistance of secondary bacterial infections in patients hospitalized with COVID-19 in Wuhan, China: a retrospective analysis. *Antimicrob Resist Infect Control*. 2020; 9: 153.
7. Arcari G, Raponi G, Sacco F, et al. *Int J Antimicrob Agents* 2021; 57: 106245.
8. Sreenath K, Batra P, Vinayaraj EV, et al. Coinfections with other respiratory pathogens among patients with COVID-19. *Microbiol Spectr* 2021; 9: e00163-21.
9. Contou D, Claudinon A, Pajot O, et al. Bacterial and viral coinfections in patients with severe SARS-CoV-2 pneumonia admitted to a French ICU. *Ann Intensive Care* 2020; 10: 119.
10. Song W, Jia X, Zhang X, Ling Y, Yi Z. Co-infection in COVID-19, a cohort study. *J Infect* 2021; 8: 414-51.
11. Anton-Vazquez V, Clivillé R. *Streptococcus pneumoniae* coinfection in hospitalised patients with COVID-19. *Eur J Clin Microbiol Infect Dis* 2021; 40: 1353-5.
12. Mutlu P, Mirici A, Gönlügür U, et al. Evaluating the clinical, radiological, microbiological, biochemical parameters and the treatment response in COVID-19 pneumonia. *J Health Sci Med* 2022; 5: 544-51.
13. Nata Pratama Hardjo Lugito. Is procalcitonin a part of human immunological response to SARS-CoV-2 infection or “just” a marker of bacterial coinfection? *Curr Res Transl Med* 2021; 69: 103289.
14. Şenol FF, Bahçeci İ, Arslan N, Aytaç Ö, Öner P, Aşçı Toraman Z. Comparison of respiratory tract pathogens and antibiotic susceptibility profiles of patients diagnosed with COVID-19 with pre-COVID-19. *J Health Sci Med* 2022; 5: 510-6.