

Orijinal çalışma

## Clinical features and surgical treatment of intrabronchial rupture of pulmonary hydatid cyst

### Pulmoner hidatik kistin intrabronşiyal rüptürünün klinik özellikleri ve cerrahi tedavisi

Hıdır Esme 

Sağlık Bilimleri Üniversitesi Konya Şehir Hastanesi Göğüs Cerrahi Kliniği, Konya, Türkiye

**Corresponding address:** Dr. Hıdır Esme, [drhesme@hotmail.com](mailto:drhesme@hotmail.com)

**How to cite:** Esme H. Clinical features and surgical treatment of intrabronchial rupture of pulmonary hydatid cyst. J Surg Arts 2023;16(1):11-16.

Geliş: 21.02.2022

Kabul: 09.01.2023

#### ABSTRACT

Morbidity and mortality in intrabronchial ruptured hydatid cysts are much higher than in intact cysts. Our aim in this study is to present the clinical and radiological features, surgical treatment and postoperative results of the patients we operated on for intrabronchial ruptured hydatid cysts.

Between January 2010 and December 2020, 39 operations were performed in 37 patients for intrabronchial pulmonary hydatid cyst rupture in our clinic. The patient's age, gender, symptoms, number, size, side and location of the hydatid cyst, preoperative radiological evaluation, surgical method, postoperative complications, chest tube length of stay, hospitalization period, and follow-up periods of the patients were noted by examining the patient files.

Of the patients, 23 (62.1%) were male, 14 (37.8%) were female, and the mean age was 32.6 (18-62). While resection was performed in 5 of our patients, the parenchymal-preserving cystotomy and capitonage method was preferred in all remaining cysts. Postoperative prolonged air leakage was observed in 3 patients, atelectasis in 2 patients, and wound infection in 1 patient. No mortality was observed in any of the patients perioperatively and postoperatively. No recurrence was detected in any patient during the follow-up period.

Intrabronchial ruptured hydatid cysts have a high risk of preoperative and postoperative complications. Antihelminthic therapy should be given to patients who cannot undergo hydatid cyst surgery due to the risk of perforation and should be given postoperatively to prevent recurrence in intrabronchial ruptured hydatid cysts.

**Keywords:** Hydatid cyst, intrabronchial rupture, surgical treatment.

#### ÖZET

İntrabronşiyal rüptüre hidatik kistlerde morbidite ve mortalite intakt kistlere göre çok daha fazladır. Bu çalışmada amacımız, intrabronşiyal rüptüre hidatik kist nedeniyle opere ettiğimiz hastaların klinik ve radyolojik özelliklerini, cerrahi tedavi ve postoperatif sonuçlarını sunmaktır.

Ocak 2010 ile Aralık 2020 arasında, kliniğimizde 37 hastada intrabronşiyal pulmoner hidatik kist rüptürü nedeniyle 39 operasyon gerçekleştirildi. Hastaların yaş, cinsiyet, semptom, hidatik kistin sayısı, büyüklüğü, tarafı ve yeri, preoperatif radyolojik değerlendirilmesi, uygulanan cerrahi yöntem, postoperatif komplikasyonlar, göğüs tüpü kalış süresi, hastane yatış süresi ve hastaların takip süreleri hasta dosyaları incelenerek not edildi.

Hastaların 23'ü (%62,1) erkek, 14'ü (%37,8) bayan ve yaş ortalaması 32,6 (18-62) idi. Hastalarımızın 5'inde rezeksiyon uygulanır iken geriye kalan tüm kistlerde parankim koruyucu kistotomi ve kapitonaj yöntemi tercih edildi. Postoperatif uzamış hava kaçağı 3 hastada görülürken, 2 hastada atelettazi ve 1 hastada yara yeri

enfeksiyonu gelişti. Peroperatif ve postoperatif hiçbir hastada mortalite görülmedi. Takip süresince hiçbir hastada nüks saptanmadı.

İntrabronşiyal rüptüre hidatik kistler yüksek preoperatif ve postoperatif komplikasyon riskine sahiptir. Antihelmintik tedavi perforasyon riski nedeniyle hidatik kist cerrahisi mümkün olmayan hastalarda verilmeli ve intrabronşiyal rüptüre hidatik kistlerde nüksü önlemek amaçlı postoperatif olarak verilmelidir.

**Anahtar kelimeler:** Hidatik kist, intrabronşiyal rüptür, cerrahi tedavi

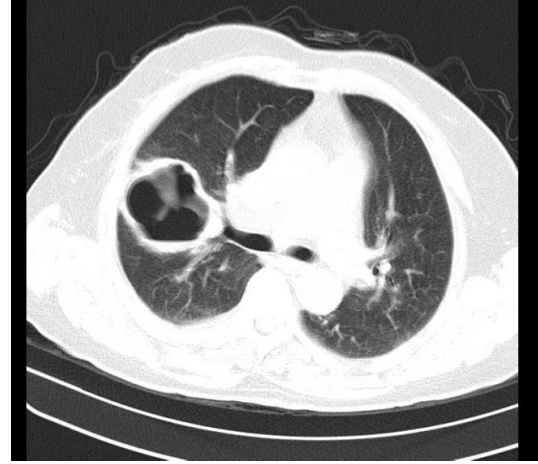
## GİRİŞ

Akciğerin hidatik kistleri intrabronşiyal veya intraplevral rüptüre olabilir. Hidatik kistlerin intrabronşiyal rüptür oranını Chaouchi ve ark. %0,8 olarak bildirirken, Cangir ve ark. %21, Kabiri ve ark. %33,6 ve hatta Ashour ve ark. %53,1 olarak bildirmiştir (1-4). İntrabronşiyal perforasyonda kist içeriğinin intrabronşiyal yayılımıyla paraziter hastalık akciğerin diğer sağlıklı alanlarına taşınabilir. İntratorasik basıncı artıran ve kist çapının büyümesini kolaylaştıran travma ve öksürük gibi faktörler rüptürden sorumlu olduğu bilinen faktörlerdir. Ancak kist çapı ile kist içi basınç arasında bir ilişki saptanmamıştır (5). Hidatik kist bronşa rüptüre olduğunda öksürük, göğüs ağrısı, ateş, hemoptizi, hidatik sıvı ve parazitik membran ekspektorasyonu gibi semptomlar ortaya çıkabilir (6). İntrabronşiyal rüptüre kistlerde postoperatif morbidite ve mortalite intakt kistlere göre çok daha fazladır. Bu çalışmada amacımız, intrabronşiyal rüptüre hidatik kist nedeniyle opere ettiğimiz hastaların klinik ve radyolojik özellikleri, cerrahi tedavi ve postoperatif sonuçlarını sunmaktır.

## MATERYAL ve METOD

Ocak 2010 ile Aralık 2020 arasında, kliniğimizde 37 hastada intrabronşiyal pulmoner hidatik kist rüptürü nedeniyle 39 operasyon gerçekleştirildi. Hidatik kistin intrabronşiyal perforasyonu olduğunu düşündüren radyolojik bulgulara sahip, 18 yaşından büyük hastalar çalışmaya dahil edildi. Radyolojik olarak hidatik kistin germinatif membranının bütünlüğünün bozulduğu, kist içinde hava sıvı seviyesinin olduğu, plevral patolojinin eşlik etmediği durumlar intrabronşiyal perforasyon olarak kabul edildi (Resim 1). Hasta bilgileri; arşiv dosyaları ve otomasyon sistemindeki toraks bilgisayarlı tomografi (BT) raporları, ameliyat notları ve patoloji raporlarından elde edildi. Hastaların yaş, cinsiyet, semptom, hidatik kistin sayısı, büyüklüğü, tarafı ve yeri, preoperatif radyolojik değerlendirilmesi, uygulanan cerrahi yöntem, postoperatif komplikasyonlar, göğüs tüpü kalış süresi, hastane yatış süresi ve hastaların takip süreleri hasta dosyaları incelenerek not edildi. Tüm hastalarda fizik muayene, laboratuvar incelemeleri sonrası rutin olarak PA akciğer grafisi ve toraks BT çekildi. Bazı hastalarda ayırıcı tanı amacıyla magnetik rezonans görüntüleme, batın ultrasonografisi ve fiberoptik bronkoskopi uygulandı. Serolojik tanı testleri düşük diagnostik değere sahip olduğundan, ayırıcı tanı istenen hastalar dışında rutin olarak bakılmadı. Tüm hasta-

larda preoperatif albendazol tedavisi ve çevre parankimde infiltrasyon varsa pnömoniye yönelik medikal tedavi verildi.



**Resim 1:** İntrabronşiyal perforasyonu olmuş ve kaya suyu ekspektore edilmiş hidatik kist.

Tüm hastalar hidatik kistin bulunduğu lokalizasyona uygun interkostal aralıktan, kas koruyucu mini torakotomi ile opere edildi. Kontralateral lezyonu olan olgularda ilk torakotomiden 4 hafta sonra karşı taraftan operasyon yapıldı. Tüm işlemler genel anestezi altında çift lümenli endotrakeal tüp kullanılarak yapıldı. Torakotomi sonrası akciğerler tamamen serbestleştirildikten sonra kist veya kistler tespit edildi. Kist sıvısının plevral aralığa kontaminasyonunu engellemek için kistotomi yapılacak yerin etrafı Betadin ile ıslatılmış uzun gazlar ile sarıldı. Daha sonra kist içeriği kalın bir iğne ile aspire edildi. Perikistik tabakanın açılması için küçük bir kesi yapıldıktan sonra kist boşluğundaki germinatif membranlar ve kız veziküller bir over klemp kullanılarak çıkarıldı. Seyreltilmiş Betadin ile kist boşluğu temizlendikten sonra, Betadin'in tahriş edici etkisinden kaçınmak için kist boşluğu izotonik sıvı ile yıkandı. Bu süre boyunca anestezi tarafından trakeobronşiyal sistem sürekli olarak aspire edildi.

Hava kaçağını önlemek için kist boşluğundaki bronş açıklıkları 3/0 (Polyglactin sentetik emilebilir sütür) ile tek tek dikildi. Kapitonaj, kavitenin en alt kısmından başlayarak kistin en yüzeysel kısmına kadar dairesel tarzda atılan sütürlerle gerçekleştirildi. Kiste komşu akciğer parankim dokusu pulmoner ventilasyona katılım açısından değerlendirildi. Çevre parankim destrükte ise ve tüm lobu içine alıyorsa ve anestezist tarafından uygulanan pozitif ba-

sınçlı ventilasyona rağmen expanse olmuyorsa rezeksiyon endikasyonu olarak kabul edildi. Rezeksiyon genişliği intraoperatif bulgulara ve cerrahın tecrübesine göre belirlendi. Lezyon bir lobun 2/3'ünden büyük ise rezeksiyon yapıldı. Tüm hastalara ameliyat öncesi ve sonrası Albendazol (10 mg/kg/gün) ve antibiyotik tedavisi uygulandı. Albendazol postoperatif karaciğer enzimlerinin takibiyle birlikte 3 ay verildi. Ampirik olarak birinci kuşak Sefalosporinler kullanıldı. Balgam kültüründe üreme olması durumunda uygun antibiyotiğe dönüldü.

### SONUÇLAR

İntrabronşiyal rüptüre olan hidatik kist nedeniyle kliniğimizde opere edilen 37 hastanın klinik ve radyolojik özellikleri Tablo 1'de gösterilmiştir. İyatrojenik nedenle perfore olan hastaların 2'sinde neden antihelmintik tedavi iken (Resim 2), diğer 1 hastada neden transtorasik biyopsi idi. Hastaların ikisinde hidatik kistlerin bilateral olması nedeniyle 39 operasyon yapıldı. Bilateral hidatik kisti olan hastalarımızda başlangıçta intrabronşiyal rüptüre olan hidatik kist opere edildi, 4 haftalık aradan sonra diğer tarafta mevcut olan hidatik kist opere edildi. Opere edilen hastalardan 5'inde multipl kist olduğundan, toplam 45 hidatik kist operasyonla çıkarıldı. Hastaların peroperatif ve postoperatif klinik sonuçları Tablo 2'de gösterilmiştir.

**Tablo 1:** İntrabronşiyal rüptüre olan hidatik kistlerin klinik özellikleri

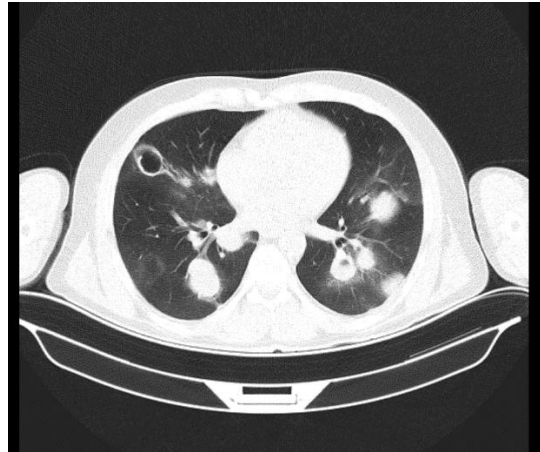
	n (%)
Yaş (yıl)	32,6 (18-62)
Cinsiyet	
-Erkek	23 (%62,1)
-Bayan	14 (%37,8)
Semptom	
-Öksürük	24 (64,8)
-Göğüs ağrısı	14 (%37,8)
-Hemoptizi	9 (%24,3)
-Prülan balgam	5 (%13,5)
-Tuzlu su ekspektorasyonu	3 (%8,1)
-Ateş	3 (%8,1)
-Nefes darlığı	2 (%5,4)
Başvuru zamanı	
- İlk 3 gün	11 (%29,7)
-3-7 gün	17 (%45,9)
-7 günden fazla	9 (%24,3)
Etyoloji	
-Spontan	30 (%81,0)
-Travma	4 (%10,8)
-İyatrojenik	3 (%8,1)

Hastalarımızın 5'inde rezeksiyon uygulanır iken geriye kalan tüm kistlerde parankim koruyucu kistotomi ve kapitonaj yöntemi tercih edildi (Tablo 3). Tüm lobu içine alan, çevre parankim dokusunun

destrükte olduğu ve anestezi tarafından pozitif basınçlı ventilasyona rağmen havalanmayan 11 cm büyüklüğündeki hidatik kiste lobektomi yapıldı. Wedge rezeksiyon yapılan 2 hastamızın multipl hidatik kisti vardı. Büyük ve perfore olan kist çıkarıldıktan sonra küçük ve periferik olan kist wedge rezeksiyon ile çıkarıldı.

**Tablo 2:** İntrabronşiyal rüptüre olan hidatik kistlerin radyolojik özellikleri

	n (%)
Taraf (n=38)	
-Sağ	22 (%57,8)
-Sol	16 (%42,1)
Kist yeri (n=45)	
-Sağ üst lob	7 (%15,5)
-Sağ orta lob	4 (%8,8)
-Sağ alt lob	14 (%31,1)
-Sol üst lob	8 (%17,7)
-Sol alt lob	12 (%26,6)
Kist sayısı	
-Tek	30 (%81)
-Multipl	5 (%13,5)
-Bilateral	2 (%5,4)
Bilgisayarlı Tomografi bulguları	
-Heterojen kitle	19 (%38,7)
-Nüliifer arazi	9 (%18,3)
-Perikistik infiltrasyon	8 (%16,3)
-Menisküs işareti	6 (%12,2)
-Atektazi	4 (%8,1)
-Kavite	3 (%6,1)
Kist çapı	5,6 (3,4-9,2)



**Resim 2:** Antihelmintik tedavi sonrası hidatik kistin intrabronşiyal perforasyonu.

Segmentektomi yapılan hidatik kistler segment bronşuna açılıyordu ve hastalar hemoptizi şikayeti ile başvurmuş idi. Postoperatif uzamış hava kaçağı 3 hastada görülürken, 2 hastada atelektazi ve 1

hastada yara yeri enfeksiyonu gelişti. Postoperatif uzamış hava kaçağı olan 3 hastamız, semptomların başlamasından sonra 7 günden daha fazla sürede başvurmuş idi. Uzamış hava kaçağı olan hastalarda medikal tedavi, gomko ile intermitan negatif basınç uygulanması ve pulmoner fizyoterapi ile 7., 8. ve 15. günde hava kaçağı tedavi edildi. Atelektazi gelişen 2 hastamızda medikal tedavi ve bronkoskopik aspirasyon ile iyileşme sağlandı. Yara yeri enfeksiyonu pansuman ve antibiyoterapi ile tedavi edildi. Peroperatif ve postoperatif hiçbir hastada mortalite görülmedi. Takip süresince hiçbir hastada nüks saptanmadı.

**Tablo 3:** Hastaların peroperatif ve postoperatif sonuçları.

	n (%)
Cerrahi işlem	
-Kistotomi-kapitonaj	40 (%88,8)
-Wedge rezeksiyon	2 (%4,4)
-Segmentektomi	2 (%4,4)
-Lobektomi	1 (%2,2)
Ameliyat süresi (dk)	87 (67-165)
Postoperatif komplikasyon	
-Uzamış hava kaçağı	3 (%8,1)
-Atelektazi	2 (%5,4)
-Yara yeri enfeksiyonu	1 (%2,7)
Göğüs tüpü kalış süresi (gün)	3,9 (3-15)
Hastane yatış süresi (gün)	5,7 (4-17)
Takip süresi (ay)	27 (12-24)

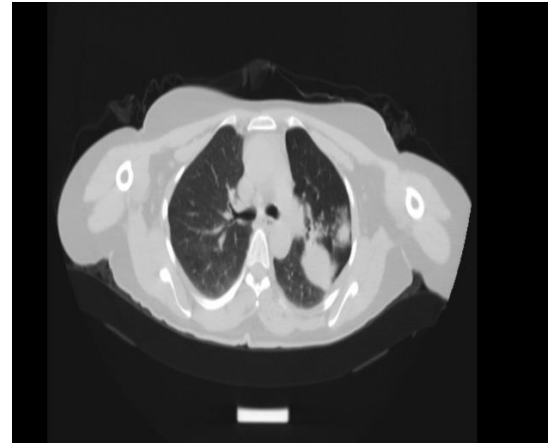
### TARTIŞMA

Germinatif membranın dejenerasyonu, intrakistik basınç artışı ve öksürük gibi hidatik kist rüptürünü açıklayan çeşitli mekanizmalar bildirilmiştir. Ashur ve ark. bronşiyal fistül çapı, intrakistik basınç, endokist membranının frajilitesi ve akciğerin anatomik karakteristiği gibi birçok faktörün pulmoner hidatik kistlerin intrabronşiyal rüptür riskini artırdığını bildirmişlerdir (4). Hidatik kist perforasyonu en sık olarak spontan olurken, travma, antihelmintik tedavi, perkutan aspirasyon veya transtorasik biyopsi daha az görülen nedenlerdir.

Antihelmintik ilaçlar kist duvarını zayıflatarak kist rüptürü olasılığını artırır. Wen ve Yang albendazol ile tedavi edilen 21 hastada hidatik kist rüptürü insidansını %77,3 bulmuşlardır (7). Hepatik hidatik kistlerin komplikasyon oranı nispeten düşüktür, bu nedenle lezyonları karaciğerle sınırlı olan hastalarda antihelmintik tedavi uygun olabilir (8). Araştırmalar, hidatik kist hastalarının %73 ila %75'inin antihelmintik tedaviye bir dereceye kadar

yanıt verdiğini göstermiştir; bununla birlikte, bildirilen kür oranları sadece %25 ila %30'dur (9). Bu strateji genellikle bu paraziti yok etmenin güvenilir bir yolu olarak kabul edilmez ve önemli risk taşıyan uzun bir süreçtir (10,11). Pulmoner hidatik kist için medikal tedavi ile elde edilen sonuçlar cesaret kırıcı olmuştur. Literatürde mebendazol veya albendazol tedavisine ilişkin raporların masif hemoptizi ve şiddetli aşırı duyarlılık reaksiyonları nedeniyle acil cerrahi gerektirdiği belgelenmiştir (6,12). Hastalarımızdan 2'sinde intrabronşiyal rüptürün başka bir merkezde antihelmintik tedaviye başlanmasından hemen sonra ortaya çıktığı saptandı. Antihelmintik tedavi cerrahi riski yüksek olan ve cerrahi ile çıkartılmayacak kadar çok sayıda kisti olan hastalarda veya intrabronşiyal veya intraplevral perfore olan kistlerde nüksü önlemek için kullanılmalıdır.

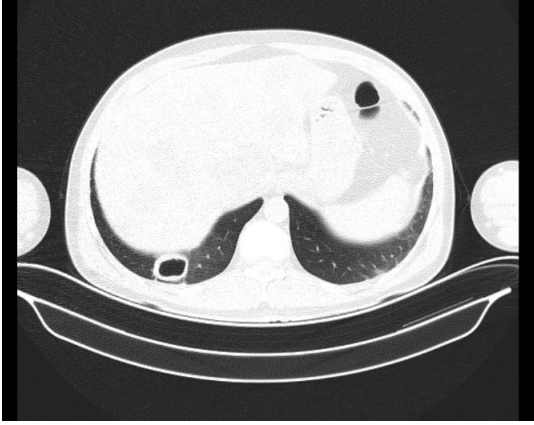
Komplike kistlerde klinik tablo perforasyonunun bronşa veya plevral aralığa olmasına göre değişir. Hidatik kist bronşa perfore olduğunda germinatif membranın çökmesiyle tekrarlayan enfeksiyona neden olan bir kaviteye dönüşür. (10,11,13,14). Bu hastalar germinatif membran kalıntıları veya kaya süyunun ekspektorasyonu, tekrarlayan hemoptizi, pürülan balgam ve ateş gibi semptomlarla başvururlar. Tuzlu su veya soğan zarı veya pişmiş yumurta akının parlaklığında zar parçalarının ekspektorasyonu, intrabronşiyal perfore hidatik kist tanısını koydurur. Hastalarımızın 3'ünde tuzlu su ekspektorasyonu hikayesi mevcuttu, ancak hiçbir hastamızda membran ekspektorasyonunu düşündüren semptom görmedik. Kist içeriğinin ekspektorasyonu akut solunum yetmezliği, masif hemoptizi ve anafilaktik şok gibi ciddi komplikasyonlara yol açabilir (15). Pürülan balgam ve ateş, sepsis ile sonuçlanabilecek pnömoni veya enfekte hidatik kistin göstergesi olabilir.



**Resim 3:** Soliter kitle görünümünde hidatik kist.

İntakt hidatik kistler, radyografide sınırları keskin, homojen yuvarlak bir radyo-opasite olarak görüntülenmektedir. İntrabronşiyal perfore hidatik kistlerde nilüfer arazi, hava-sıvı seviyesi, menisküs işareti, kavite, solit kitle ve kist etrafında pnömonik infiltrasyon gibi radyolojik bulgular görülebilir (16).

Nadiren bronşiolitis obliterans organize pnömonisine neden olabilir (17). Çalışmamızda en sık radyolojik bulgu heterojen solit kitle (%38,7) görünümü idi (Resim 3). Solit kitle görünümü akciğerin benign tümörleri, akciğer absesi, tüberküloz ve nadiren akciğer kanseri ile karışabilir (3,18,19). Üç hastamızda olduğu gibi kist içeriğinin tamamen intrabronşiyal boşalması sonucu, hidatik kist nisbeten ince duvarlı pulmoner kaviter lezyon şeklinde prezente olabilir (Resim 4).



**Resim 4:** Kaviter lezyon görünümünde hidatik kist.

Kistotomi ve kapitonaj ile parankim koruyucu cerrahi, mükemmel cerrahi sonuçları, düşük postoperatif komplikasyonları, çok düşük mortalite ve nüks oranları ile akciğer hidatik kistleri için hala en geçerli cerrahi yöntemdir (3,18,21-23). İntrabronşiyal rüptüre olan hidatik kistlerde lobektomi veya daha fazlası genellikle iki durumda yapılır: Lob veya akciğer dokusunun kist tarafından tamamen destrükte edilmesi veya kapatıldığında pulmoner reekspansiyonun olmadığı büyük bronşiyal fistül. Hastalarımızın 3'ünde anatomik rezeksiyon uygulandı. Lobektomi uygulanan hastada reekspanse olamayan destrükte lob rezeksiyon nedeni idi. Diğer 2 hastada ise segment bronşuna açılan geniş bronşiyal fistül vardı, fistülün kapatılması segmentin reekspansiyonuna engel olduğundan segmentektomi uygulandı.

Komplike pulmoner hidatik kistler, komplike olmayan kistlere göre daha yüksek postoperatif morbidite ve mortalite ile ilişkilidir (6,24,25). Komplike vakalarda komşu akciğer parankiminin enfeksiyonu ve inflamasyonu uzamış hava kaçağı, ampiyem ve pnömoni gibi postoperatif komplikasyonlara yol açabilir. Ayrıca rüptüre pulmoner hidatik kistleri olan birçok hasta, ameliyat öncesi antibiyotik tedavisi ve destekleyici tedavi gerektirir (26). Tüm hastalarımızda hidatik hastalığın intrabronşiyal yayılımını önlemek amaçlı preoperatif albendazol tedavisi ve çevre parankimde infiltrasyon var ise pnömoniyeye yönelik medikal tedavi verildi. Hastalar klinik olarak cerrahiye uygun olduğu durumda operasyona alındı ve postoperatif albendazol tedavisi 3 ay süreyle verildi. Hastalarımızın hiçbirinde takip süresince nüks görülmedi.

Sonuç olarak intrabronşiyal rüptüre hidatik kistler yüksek preoperatif ve postoperatif komplikasyon riskine sahiptir. Antihelmintik tedavi, perforasyon riski nedeniyle hidatik kist cerrahisi mümkün olmayan hastalarda ve intrabronşiyal rüptüre hidatik kistlerde nüksü önlemek amaçlı postoperatif olarak verilmelidir.

#### KAYNAKLAR

1. Chaouachi B, Nouri A, Ben-Salah S, Lakhoua R, Saied H. Hydatid cyst of the lung in children. Apropos of 643 cases. *Pediatric*. 1988;43:769-773.
2. Cangir AK, Sahin E, Enon S, Kavukçu S, Akay H, Okten I, et al. Surgical treatment of pulmonary hydatid cysts in children. *J Pediatr Surg*. 2001;36:917-920.
3. el Kabiri H, Traibi A, El Hammoumi M, El Oueriachi F, Arsalane A. Parenchyma sparing procedures is possible for most pulmonary hydatid disease without recurrence and low complications. *Med Arch*. 2012;66:332-335.
4. Ashour MH, Hajjar WM, Ishaq M, Alamassi M, Saleh W, Al Kattan KM, et al. Pulmonary hydatid cysts: the naturally occurring models for rupture. *Asian Cardiovasc Thorac Ann*. 2016;24:670-675.
5. Yüksel M, Kır A, Ercan S, Batırel HF and Bay-sungur V. Correlation between sizes and intracystic pressures of hydatid cysts. *Eur J Cardiothoracic Surg* 1997;12:903-906.
6. Dogan R, Yuksel M, Çetin G, Suzer K, Alp M, Kaya S and Unlu M. Surgical treatment of hydatid cysts of the lung: report on 1055 patients. *Thorax* 1989;44:192-199.
7. Wen H, Yang WG. Public health importance of cystic echinococcosis in China. *Acta Trop* 1997;67:133-145.
8. Gil-Grande LA, Rodriguez-Caaberio F, Prieto JG, et al. Randomized controlled trial to efficacy of albendazole in intra-abdominal hydatid disease. *Lancet* 1993;342:1269-1272.
9. Horton RJ. Albendazole in treatment of human cystic echinococcosis: 12 years experience. *Acta Tropica* 1997;64:79-93.
10. Peleg H, Best LA, Gaitini D. Simultaneous operation for hydatid cysts of right lung and liver. *J Thorac Cardiovasc Surg* 1985;90:783-787.
11. Aarons BJ. Thoracic surgery for hydatid disease. *World J Surg* 1999;23:1105-1109.
12. Kurkcuoglu IC, Eroglu A, Karaoglanoglu N, Polat P. Complication of albendazole treatment in hydatid disease of lung. *Eur J Cardiothorac Surg* 2002; 22:649-650.
13. Yalcinkaya I, Er M, Ozbay B, Ugras S. Surgical treatment of hydatid cyst of the lung: review of 30 cases. *Eur Respir J* 1999;13:441-444.
14. Ramos G, Orduna A, Garcia-Yuste M. Hydatid cyst of the lung: diagnosis and treatment. *World J Surg* 2002;25:46-57.

15. Xanthakis D, Efthimiadis M, Papadakis G, et al. Hydatid disease of the chest. Report of 91 patients surgically treated. *Thorax* 1972;27:517–528.
16. Akhan O, Özmen MN, Dincer A, Göçmen A and Kalyoncu F. Percutaneous treatment of pulmonary hydatid cysts. *Cardiovasc Intervent Radiol* 1994;17: 271-275.
17. Astudillo L, Martin-Blondel G, Sans N, Dhaste G, Couret B and Arlet-Suau E. Solitary nodular form of bronchiolitis obliterans organizing pneumonia. *Am J Med* 2004; 117:887–888.
18. Kabiri EH, Kabiri M, Atoini F, Zidane A, Arsalane A. Surgical treatment of pulmonary hydatid cysts in childhood. *Arch Pediatr*. 2006;13(12):1495–1499.
19. Zidi A, Ben Miled-Mrad K, Hantous-Zannad S, Fathallah B, Mestiri I, Baccouche I, et al. Computed tomography of complicated pulmonary hydatid cyst by rupture in the bronchi. *J Radiol*. 2007;88:59–64.
20. Kabiri EH, El Hammoumi M, Kabiri M. Surgical treatment of hydatidothorax in children: a retrospective study of 19 patients. *J Pediatr Surg*. 2020; 55:433–436.
21. Topçu S, Kurul IC, Taştepe I, Bozkurt D, Gülhan E, Cetin G. Surgical treatment of pulmonary hydatid cysts in children. *J Thorac Cardiovasc Surg*. 2000;120:1097–1101.
22. Yaldiz S, Gursoy S, Ucvet A, Yaldiz D, Kaya S. Capitonage results in low postoperative morbidity in the surgical treatment of pulmonary echinococcosis. *Ann Thorac Surg*. 2012;93:962–966.
23. Aldahmashi M, Alassal M, Kasb I, Elrakhawy H. Conservative surgical management for pulmonary hydatid cyst: analysis and outcome of 148 cases. *Can Respir J*. 2016;2016:1.
24. Aribas OK, Kanat F, Gormus N, Turk E. Pleural complications of hydatid disease. *J Thorac and Cardiovasc Surg*. 2002;123:492–497.
25. Balci AE, Eren N, Eren S, Ulku R. Ruptured hydatid cysts of the lung in children: clinical review and results of surgery. *Ann Thorac Surg* 2002;74: 889–892.
26. Kuzucu A, Ulutas H, Reha Celik M, Yekeler E. Hydatid cysts of the lung: Lesion size in relation to clinical presentation and therapeutic approach. *Surg Today* 2014;44(1):131-136.