

# Glokom, Parkinson hastalığı ve nörodejenerasyon

## Glaucoma, Parkinson's disease and neurodegeneration

Sevcan Yıldız BALCI, Muhsin ERASLAN, Ahmet TEMEL

### ÖZET

Glokom, ilerleyici retinal ganglion hücre (RGH) ölümü ile karakterize olup, geri dönüşümsüz görme kaybına neden olan bir hastalıktır. Glokomatöz nörodejenerasyonun patogenezinde göz içi basıncından bağımsız mekanizmalar gündeme gelmiştir ve bu mekanizmalar Alzheimer ve Parkinson hastalığı gibi nörodejeneratif hastalıkların patogenezi ile benzerlikler göstermektedir. Etyopatogeneizde ortak noktalar tespit edilmiş olsa da glokom ve nörodejeneratif hastalıklar arasındaki ilişki net değildir. Optik koherens tomografi (OKT), glokomlu hastalarda RGH hasarına bağlı olarak, etkilenen retina sinir lifi tabakasının (RSLT) non-invaziv olarak görüntülenmesini sağlayan bir görüntüleme yöntemidir. Son zamanlarda OKT ile RSLT kalınlık ölçümleri, Parkinson hastalığı gibi nörodejeneratif hastalıklarda da çalışılmaya başlanmıştır. Aksonal hasar varlığında yapısal değişiklikler gösteren RSLT, nörodejenerasyonun *in vivo* olarak tespit edilebilmesi için uygun bir model olmakta ve son zamanlarda glokomla ortak patogenezi olan ve nöron hasarı ile karakterize nörodejeneratif hastalıklarda, RSLT kalınlık ölçümlerinin takibi gündeme gelmektedir.

Biz bu yazımızda, glakom, Parkinson hastalığı ve nörodejenerasyon arasındaki ilişkiyi anlatmağa çalıştık.

**Anahtar kelimeler:** Dönüşümsüz görme kaybı, Nörodejeneratif hastalıklar, Nöroprotektif tedavi

### ABSTRACT

Glaucoma is a disease that causes irreversible vision loss characterized by progressive retinal ganglion cell (RGC) death. The mechanisms independent of intraocular pressure are also implicated in glaucomatous degeneration pathogenesis and numerous similarities exist between glaucoma and neurodegenerative diseases such as Alzheimer's and Parkinson's diseases. Although, there is a common pathway between glaucoma and neurodegenerative disorders, pathogenesis of the relationship between neurodegenerative disorders and glaucoma remains poorly undefined. Optical coherence tomography (OCT), non-invasively quantifies the thickness of the retinal nerve fiber layer (RNFL) which is effected due to RGC damage in glaucomatous patients. Recently, RNFL thickness measurements have been studied by using OCT in several neurodegenerative conditions, including Parkinson's disease. The RNFL is unique as a model of neurodegeneration where the changes in its structure is represented with axonal damage. RNFL thickness measurements are important in neurodegenerative disorders which are characterized with neuronal loss and have common pathogenesis with glaucoma.

In this review, we emphasize the relationship between glaucoma, Parkinson's disease and neurodegeneration.

**Keywords:** Irreversible vision loss, Neurodegenerative disorders, Neuroprotective therapy

### Giriş

Glokom hastalığı, sinsi seyirli olması ve tedavi edilmediği takdirde görmeyi ciddi derecede tehdit etmesi nedeniyle, erken tanı ve tedavi yöntemlerinin halen yoğun bir biçimde araştırıldığı güncel bir hastalıktır. Glokom yüksek göz içi basıncı (GİB) ve oküler kan akımı dengesizliği sonucu, retina ganglion hücrelerinin (RGH) kendine özgü harabiyeti ile optik sinir başında (OSB) ilerleyici atrofi yapan ve bunun sonucunda görme alanı (GA) kaybı oluşturan, kronik bir optik nöropatidir [1]. Tedavi edilmediği takdirde geri

Sevcan Yıldız Balcı (✉)

*Oftalmoloji Kliniği, Iğdır Devlet Hastanesi, Iğdır, Türkiye*  
e-mail: [svcnlydz@hotmail.com](mailto:svcnlydz@hotmail.com)

Muhsin Eraslan, Ahmet Temel

*Oftalmoloji Anabilim Dalı, Marmara Üniversitesi Tıp Fakültesi Hastanesi, Üst Kaynarca, Pendik, Türkiye*

**Gönderilme/Submitted:** 18.09.2014 **Kabul/Accepted:** 21.11.2014

dönüşümsüz körlüğün önde gelen sebeplerinden birisidir. Tüm dünyada 67 milyonu aşkın insanı etkilediği ve bunların yaklaşık %10'unun kör olabileceği tahmin edilmektedir [2]. Glokom nedeni ile 2020 yılında 79,6 milyon insanın etkilenmesi ve bunların 11 milyondan fazlasının kör olması beklenmektedir [3]

Glokomun tanı ve takibinde GİB ölçümünün büyük önemi vardır. GİB ve GİB'i düzenleyen hüner aköz dinamikleri; halen glokomatöz hasar gelişiminde bilinen ve ilerleyici glokomatöz hasarın önlenmesinde kontrol edilebilen en önemli risk faktörleridir. Aksonların artmış GİB veya OSB'ye karşı artmış basınç gradiyentine karşı intoleransı apoptozisi başlatan süreçlerden birisi olsa da, kontrol altına alınmış GİB'e rağmen hasarın devam etmesi veya normal GİB'e sahip kişilerde glokomatöz optik sinir hasarının görülmesi, hastalığın etyopatogenezinde vasküler ve bağ doku değişiklikleri ile nöral mekanizmaların da rol oynadığını düşündürmektedir [4]. Glokomatöz RGH ve aksonların hasarını açıklayan ve birbiri ile yakın ilişki içerisinde olan 3 temel görüş ortaya atılmıştır:

### 1. Mekanik Teori

Bu teoride trabeküler ağ, schlemm kanalı, duvarlarının episkleral damarlar gibi hüner aközü drene eden sistemde ortaya çıkan dejenerasyonlara bağlı boşaltım sorunları sonucunda GİB artışı ile oluşan basınç nedeniyle glokomdaki nöron ölümünün gerçekleştiği savunulmuştur ve hasarın lamina kribroza (LK) düzeyinde başladığı ortaya atılmıştır [5]. Erken glokomatöz hasarda basınç etkisi ile astrositlerde ekstrasellüler matriks (ECM) sentezi uyarılır ve LK bölgesinde değişiklikler başlar. Basınca direnebilmek için laminer bölgede astrosit ve kapiller endotel hücrelerinin bazal membranlarında kalınlaşma meydana gelir. Hasarın devam etmesi ile metalloproteinazların (MMP) sentezi artar ve ECM yıkımı başlar [6,7]. Mekanik basınç devam ettiğinde LK düzeyinde meydana gelen değişiklikler ile durum dengelenemez ve bağ doku hasarı oluşur. Skleral kanal genişler, prelaminer tabaka incilir, ECM'de bağ dokuda azalma meydana gelir, destek dokusunu kaybeden LK incilir, kribriiform düzlem arkaya doğru yayılır ve lamina arkaya doğru çöker. Ganglion hücre aksonlarında oluşan destek doku kaybı, RGH'lerde hasara yol açar. Nöroretinal rim aksonların kaybına bağlı olarak incilir.

### 2. İskemik Teori

Vasküler teori, mekanik teori ile açıklanamayan düşük tansiyonlu glokom olgularını açıklamak üzere gündeme

gelmiştir. İskemik teoride optik siniri besleyen damarlarda perfüzyon basıncının azalması RGH'lerde oksidatif strese yol açar. Oküler perfüzyon basıncının azalması sonucu ortaya çıkan iskemi, hücrenin oksijen ve glukoz sağlamlasını kısıtlar. Ortaya çıkan iskemik etki hücrede  $K^+$  ve nörotransmitterlerin salınmasıyla aksonal depolarizasyona neden olur. Bu durum hücre dışı  $Ca^{++}$ 'u hücre içine taşır. Hücre içinde artan  $Ca^{++}$ , NO sentetazın uyarılmasına, protein fosforilasyonuna ve proteaz etkinliğine neden olur, hücrenin enerji üretim mekanizması bozulur ve böylece hücre içi glutamatın ekstrasellüler aralığa aşırı salınımına neden olur. Ekstrasellüler glutamat artışı retina hücrelerinde eksitotoksiste yaratır [8].

### 3. Apoptozis

Patolojik veya fizyolojik uyarılara sekonder genetik programlanmış hücre ölümü apoptozis olarak adlandırılır. Apoptoziste hücre ciddi olarak hasarlandığında hücre ölüm sinyalini alır. Hücre içinde DNA yapısı bozulur, mitokondriyelerden serbest oksijen radikalleri açığa çıkar. Oluşan ilk başlangıç sensör protein denilen yapılar (apoptozis uyarıcı faktör-apoptosis-inducing factor (AIF)) proapoptotik bir protein olan p53'ü aktive eder. Bu proteinin aktivasyonu bcl-2 gen ailesi tarafından kontrol edilir. Oluşan proapoptotik proteinler mitokondriyal membranlarda sitokrom c geçişine neden olarak, proteaz enzim grubu olan kaspazları uyarır ve kaspazlar hücrenin apoptotik cisimlere ayrılıp makrofaj etkisi gösteren komşu hücrelerce yok edilmesine neden olur. Deneysel çalışmalarda RGH'lerde apoptotik p53 ve antiapoptotik bcl-2 gen yapıları saptanmıştır [9]. Son yıllarda non-invaziv olarak RGH ölümünü gösteren görüntüleme yöntemleri sayesinde yüksek GİB oluşturulan ratlarda RGH'lerde apoptozis *in vivo* olarak kanıtlanabilmiştir [10]. Retinal hücrelerin apoptotik değişikliklerini tespit eden ve (detection of apoptosing retinal (DARC)) adı verilen teknikte; floreseinle işaretlenmiş olan insan proteini annexin-5, apoptozisin başladığı hücrelerde, plazma membranının yüzeyinde fagositik hücrelere 'ye beni sinyali' gönderen fosfatidilserine bağlanır ve *in vivo* olarak konfokal tarayıcı lazer oftalmoskopi ile apoptotik hücreler görüntülenir [11].

Teknolojideki gelişmelerle birlikte glokomun tanı ve takibinde kullanılabilecek, optik disk, retina sinir lifi tabakası (RSLT) ve dolayısıyla RGH hasarları konusunda güvenilir ve objektif veriler sağlayacak *in vivo* görüntüleme yöntemleri geliştirilmiştir. Bunlardan birisi, retinanın ve optik sinirin non-invaziv bir şekilde yüksek çözünürlükte

tomografik kesit görüntülerinin elde edildiği ve invivo histopatolojik incelemeye olanak sağlayan optik koherens tomografidir (OKT) [12]. Optik koherens tomografi ile, retina tabakaları ayırt edilerek RGH'lerin uzantısı olan RSLT kalınlığı ve OSB parametreleri objektif olarak elde edilmekte ve glokomatöz hasarın bu yapılarda meydana getirdikleri değişikliklerin invivo olarak tespit edilmesi mümkün olmaktadır. Glokomda GA kaybı ya da optik sinir çukurlaşması tespit edilerek glokom tanısı konduğunda %10-50 arasında RSLT kaybının çoktan geliştiği bildirilmiştir [13]. Bu sebeple OKT ile yapılan peripapiller RSLT kalınlık analizi sadece glokomlu hasta takibinde değil, hastalığın erken tanısında da önemli yer tutmaktadır.

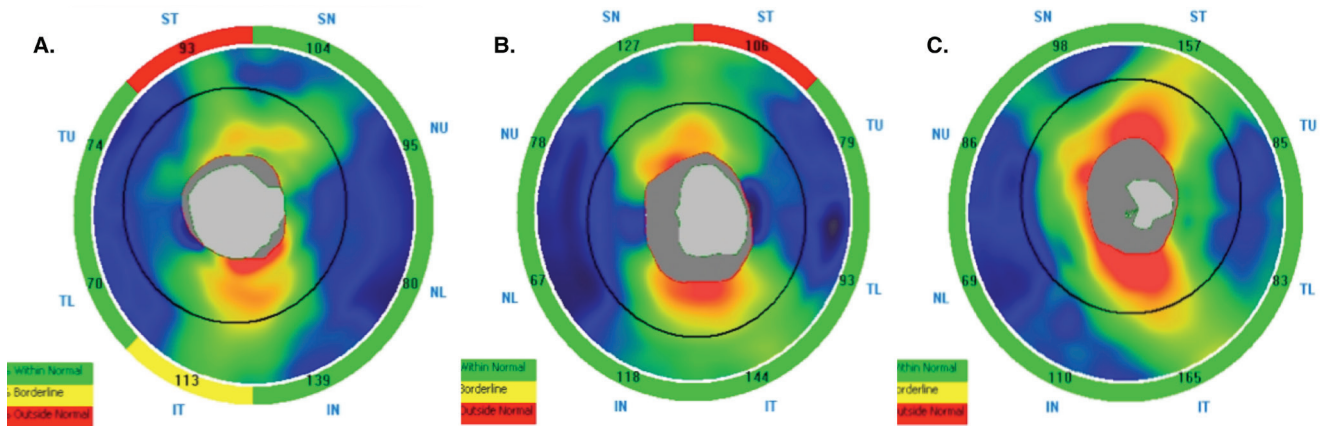
Glokomda RGH ölümünün nörodejeneratif hastalıklardaki gibi apoptozis ile başladığı deneysel glokomda gösterilmiş olsa da apoptozisi başlatan süreç henüz tam olarak aydınlatılamamıştır [14,15]. Genel olarak glokom göz hastalığı olarak bilinse de, etyopatogenezinde rol oynayan nörodejeneratif değişimler glokom hastalığının aynı zamanda vizüel sistemin nörodejeneratif hastalığı olarak düşünülmesi gerektiğinin kanıtıdır. Glokomdaki bu GİB bağımsız, RGH hasarına yol açan mekanizmaların, Alzheimer hastalığı veya Parkinson hastalığı gibi nörodejeneratif hastalıklar olarak tanımlanan bir grup santral sinir sistemi (SSS) hastalıklarının da etyopatogenezinde rol aldığı son zamanlarda çalışmalarla kanıtlanmıştır [16-20]. Belirli beyin bölgelerinde ortak özelliklere sahip nöron gruplarının ölümü sonucunda nörodejeneratif hastalıklar ortaya çıkmaktadır. Nörodejeneratif hastalıklar, farklı klinik fenotiplere ve genetik etyolojiye sahip bir grup heterojen hastalıktır. Bunlar arasında Alzheimer hastalığı, Parkinson

hastalığı, Huntington hastalığı gibi nörodejeneratif hastalıklar yer almaktadır. Bu hastalıklarda nöronal hücre hasarını başlatan süreç net olarak aydınlatılamamış olsa da, hücre hasarının ortak temel 4 basamağı şu şekilde sıralanabilir:

1.Azalmış enerji metabolizması, 2.Oksidatif stres, 3.Ekzotoksiste (Glutamat salınımı), 4.Bozulmuş Ca<sup>++</sup> homeostazı ve enzim sistemlerinin indüksiyonu.

Bu basamaklar özellikle mitokondri membranında hasara yol açar ve farklı uyarılarla apoptozisi başlatabilir. Başlatılan apoptozis ile nöron kayıpları oluşmaktadır.

Parkinson, SSS'nin progresif nörodejeneratif bir hastalığı olup, nigrostriatal dopaminerjik yolda dejenerasyonla karakterizedir [21]. Dopaminerjik yolaktaki dejenerasyonun nedenleri henüz bulunamamıştır. Motor sistemin yanında non-motor sistemlerde de etkilenme gözlenen multisistemik bir hastalıktır. Görme sisteminin Parkinson'da etkilenen non-motor sistemlerden biri olduğu tespit edilmiştir. İlk olarak Bodis-Wollner ve Yahr [22] tarafından Parkinson'lularda vizüel evok potansiyel (VEP) değişiklikleri bildirilmiştir. Daha sonraları ise Regan ve Neima [23] tarafından bu hastalarda ilk kez kontrast sensitivitesine azalma olduğu bildirilmiş ve Parkinson'lularda görme sistemi bozuklukları araştırılmaya başlanmıştır [24]. Görme keskinliği ve renkli görmeye azalma, kontrast duyarlılığında azalma, kapaklarda kırpma refleksinde ve pupil reaksiyonlarında bozukluklar görme sistemi ile ilgili oluşan bozukluklardır [25]. Parkinson'da insan ve hayvan deneylerinde; retinanın amakrin ve interpleksiform hücrelerinde bulunan ve mediatör bir nörotransmittör olan dopaminin düzeylerinde azalma olduğu saptanmıştır [26-28].



**Şekil 1.** Glokomlu (A), Parkinson'lu (B) ve normal (C) olgularda RSLT kalınlık örnekleri. RSLT'de glokomlu hastada (A) superiotemporal (ST) alanda incelmeye sınırda ve inferiotemporal (IT) alanda incelmeye görülmektedir. Parkinson'lu hastada (B) superiotemporal (ST) bölgede incelmeye mevcuttur. Yeşil: normal, Sarı: sınır, Kırmızı: incelmeye alanı göstermektedir.

Son yıllarda nörodejeneratif hastalıklarda OKT ile *invivo* olarak hastaların RSLT kalınlığında meydana gelen değişikliklerin tespiti gündemdedir [29]. Parkinson hastalığında da OKT ile RSLT’de incelenen olduğu tespit edilmiş ve hastalığın klinik takibinde RSLT’de meydana gelen bu yapısal değişikliklerin de kullanılabilmesi gündeme gelmiştir [30-32]. RSLT’de meydana gelen bu değişiklikler pek çok çalışmada retinal dopamin seviyelerindeki azalmaya bağlansa da Parkinson’da biriktiği bilinen Lewy cisimciklerinin (intrasitoplazmik hiyalin cisimcikleri - Lewy cisimcikleri ubikütine edilmiş proteinler barındırmaktadır ki, bunların içinde anormal yapıda - sinüklein ve nörofilament proteinleri mevcuttur) bu konuda henüz yapılmış bir *invitro*/postmortem çalışma olmasa da retinal birikimi ve bu olası birikimlerin RGH fonksiyonlarını bozarak nörodejenerasyona yol açması da olasıdır [33,34].

Yapılan çalışmalarda SSS’nin nörodejeneratif hastalıkları ile glokom arasındaki bağlantılar kanıtlanmaya çalışılsa da süreci başlatan mekanizmalar net olarak aydınlatılamamıştır. Normal GİB’e rağmen glokomdakine benzer RGH ölümü ve RSLT değişikliklerinin bu hastalıklarda da gözlenmesi, glokom ve nörodejeneratif hastalıklar arasındaki ortak risk faktörleri ve patogenezi ile açıklanabilir. Retinanın SSS’nin periferik bir uzantısı olduğu ve beynin kolayca izlenebilir bir parçası olduğu kabul edilebilir. Glokomatöz süreçte hasarlandığı bilinen ve günümüzde OKT ile objektif olarak tespit edilebilen RSLT kalınlık ölçümleri Parkinson gibi nörodejeneratif hastalıklarda da incelenerek glokomdaki değişikliklerle olan benzerlikleri değerlendirilebilir. Böylece nörodejeneratif süreci net olarak aydınlatılmış SSS’nin nörodejeneratif hastalıkları ile son yıllarda patogenezinde nörodejenerasyona dikkat çekilmiş olan glokomun bu tabakalarda meydana getirdikleri yapısal değişiklikler değerlendirilerek ortak noktalar tespit edilebilir ve *invivo* olarak nöron hasarı değerlendirilebilir. Nörodejeneratif hastalıklar ile glokom arasındaki benzerlikler ışığında, nörodejeneratif hastalıkların tedavisinde kullanılan nöroproteksiyon, RGH’lerin yaşamasını sağlamak ve GA kaybını önlemek amacı ile glokom hastalarında da kullanılabilir [35].

Parkinson hastalarında bilgilerimiz ışığında nöroprotektif tedavi araştırma aşamasındadır [36]. Parkinson’da kullanılacak nöroprotektif tedavilerin retina tabakalarındaki morfolojik değişikliklere etkisi OKT ile *invivo* olarak takip edilebilir ve etkinliği kanıtlanırsa nöroproteksiyonun glokomda da kullanımı geliştirilebilir.

## Kaynaklar

1. Allingham R, Shields B, Damji K, et al. An overview of glaucoma. In: Allingham R, Damji K, Freedman S, Moroi S, Shafranov G, Shields B, eds. *Shield’s Textbook of Glaucoma*. 5th Edition. Philadelphia, PA: Lippincott Williams & Wilkins, 2005: 1-2.
2. Quigley HA. Number of people with glaucoma worldwide. *Br J Ophthalmol* 1996; 80: 389-93.
3. Quigley HA, Broman AT. The number of people with glaucoma worldwide in 2010 and 2020. *Br J Ophthalmol* 2006; 90: 262-7.
4. Quigley HA, Nickells RW, Kerrigan LA, et al. Retinal ganglion cell death in experimental glaucoma and after axotomy occurs by apoptosis. *Invest Ophthalmol Vis Sci* 1995; 36: 774-86.
5. Quigley HA. Glaucoma: macrocosm to microcosm the Friedenwald lecture. *Invest Ophthalmol Vis Sci* 2005; 46: 2662-70.
6. Agapova OA, Kaufman PL, Lucarelli MJ, et al. Differential expression of matrix metalloproteinases in monkey eyes with experimental glaucoma or optic nerve transection. *Brain Res* 2003; 96: 132-43.
7. Pena JD, Agapova O, Gabelt BT, et al. Increased elastin expression in astrocytes of the lamina cribrosa in response to elevated intraocular pressure. *Invest Ophthalmol Vis Sci* 2001; 42: 2303-14.
8. Weinreb RN, Khaw PT. Primary open-angle glaucoma. *Lancet* 2004; 363: 1711-20.
9. Levin LA, Schlamp CL, Spieldoch RL, et al. Identification of the bcl-2 family of genes in the rat retina. *Invest Ophthalmol Vis Sci* 1998; 38: 2545-53.
10. Cordeiro MF, Guo L, Luong V, et al. Real-time imaging of single nerve cell apoptosis in retinal neurodegeneration. *Proc Natl Acad Sci* 2004; 101: 13352-6.
11. Guo L, Cordeiro MF. Assessment of neuroprotection in the retina with DARC. *Prog Brain Res* 2008; 173: 437-50. doi: 10.1016/S0079-6123(08)01130-8.
12. Varma R, Bazzaz S, Lai M. Optical tomography-measured retinal nerve fiber layer thickness in normal Latinos. *Invest Ophthalmol Vis Sci* 2003; 44: 3369-73.
13. Quigley HA, Addicks EM. Quantitative studies of retinal nerve fiber layer defects. *Arch Ophthalmol* 1982; 100: 807-12.
14. Guo L, Moss SE, Alexander RA, et al. Retinal ganglion cell apoptosis in glaucoma is related to intraocular pressure and IOP-induced effects on extracellular matrix. *Invest Ophthalmol Vis Sci* 2005; 46: 175-82.
15. Garcia-Valenzuela E, Shareef S, Walsh J, et al. Programmed cell death of retinal ganglion cells during experimental glaucoma. *Exp Eye Res* 1995; 61: 33-44.
16. Dreyer EB, Zurakowski D, Schumer RA, et al. Elevated glutamate levels in the vitreous body of humans and monkeys with glaucoma. *Arch Ophthalmol* 1996; 114: 299-305.
17. Dreyer EB, Pan ZH, Storm S, et al. Greater sensitivity of larger retinal ganglion cells to NMDA-mediated cell death. *Neuroreport* 1994; 31: 629-31.
18. Riederer P, Hoyer S. From benefit to damage. Glutamate and advanced glycation end products in Alzheimer brain. *J Neural*

- Transm 2006; 113: 1671-7.
19. Beal MF. Excitotoxicity and nitric oxide in Parkinson's disease pathogenesis. *Ann Neurol* 1998; 44: 110-4.
  20. Chiu K, Chan TF, Wu A, et al. Neurodegeneration of the retina in mouse models of Alzheimer's disease: what can we learn from the retina. *Age (Dordr)*. 2012; 34: 633-49. doi: 10.1007/s11357-011-9260-2.
  21. Copeland RL. Parkinson disease. *Neurotox Res* 2005; 8: 289-93.
  22. Bodis-Wollner I, Yahr MD. Measurement of visual evoked potentials in Parkinson's disease. *Brain* 1978; 101: 661-71.
  23. Regan D, Neima D. Low-contrast letter charts in early diabetic retinopathy, ocular hypertension, glaucoma, and Parkinson's disease. *Br J Ophthalmol* 1978; 68: 885-9.
  24. Yenice O, Onal S, Midi I, ve ark. Visual field analysis in patients with Parkinson's disease. *Parkinsonism Relat Disord* 2008; 14: 193-8.
  25. Armstrong RA. Visual signs and symptoms of Parkinson's disease. *Clin Exp Optom* 2008; 91: 129-38. doi: 10.1111/j.1444-0938.2007.00211.x.
  26. Ehinger B. Functional role of dopamine in retina. *Progress in Retinal Reseach* 1983; 2: 213-32.
  27. Denis P, Normdan J, Elena PP, et al. Physiological roles of dopamine and neuropeptides in the retina. *Fundam Clin Pharmacol* 1993; 7: 293-304.
  28. Harnois C, Di Paolo T. Decreased dopamine in the retinas of patients with Parkinson's disease. *Invest Ophthalmol Vis Sci* 1990; 31: 2473-5.
  29. Galetta KM, Calabresi PA, Frohman EM, et al. Optical Coherence Tomography (OCT): Imaging the Visual Pathway as a Model for Neurodegeneration. *Neurotherapeutics* 2011; 1: 117-32. doi: 10.1007/s13311-010-0005-1.
  30. Hajee M, March W, Lazzaro D, et al. Inner retinal layer thinning in Parkinson disease. *Arch Ophthalmol* 2009; 127: 737-41. doi: 10.1001/archophthalmol.2009.106.
  31. Inzelberg R, Ramirez JA, Nisipeanu P, et al. Retinal nerve fiber layer thinning in Parkinson disease. *Vision Res* 2004; 44: 2793-7.
  32. Altintas O, Iseri PK, Ozkan B, ve ark. Correlation between retinal morphological and functional findings and clinical severity in Parkinson's disease. *Doc Ophthalmol* 2007; 116: 137-46.
  33. Palmowski-Wolfe AM, Perez MT, Behnke S, et al. Influence of dopamine deficiency in early Parkinson's disease on the slow stimulation multifocal-ERG. *Doc Ophthalmol* 2006; 112: 209-15.
  34. Spillantini MG, Schmidt ML, Lee VM et al. Alpha-synuclein in Lewy bodies. *Nature* 1997; 388: 839-40.
  35. Yüksel N. Nörodejeneratif hastalık olarak glokom. *Türkiye Klinikleri J Ophthalmol-Special Topics* 2012; 5: 14-8.
  36. Koppula S, Kumar H, More VS, et al. Recent advances on the neuroprotective potential of antioxidants in experimental models of Parkinson's disease. *Int J Mol Sci* 2012; 13: 10608-29. doi: 10.3390/ijms130810608.