

**MINÖR TÜKRÜK BEZİNDEN KÖKEN ALAN YANAĞIN ASİNİK
HÜCRELİ KARSİNOMU: Olgu Raporu****ACINIC CELL CARCINOMA OF THE CHEEK - ARISING FROM MINOR
SALIVARY GLAND TISSUE: Case Report****Erkan ERKMEN*****Mustafa Sancar ATAÇ †****Benay TOKMAN ‡****Tolga GÜLÇİÇEK †****ÖZET**

Asinik hücreli karsinomlar (Acinic cell carcinoma –ACC) tükürük bezlerinin nadir karşılaşılan tümörleri olup tüm tükürük bezi tümörlerinin yaklaşık olarak % 2.5-3'ünü oluşturmaktadırlar. Bu tümörler tükürük bezlerinden özellikle parotis bezinden, daha az olarak submandibular ve sublingual bezler ile en az da minör tükürük bezlerinden köken almaktadırlar. Tükürük bezlerinin asinik hücreli tümörleri yavaş büyüyen, ve çok azı rekürrens gösteren low-grade malign bir tümör olup nodal yada uzak metastaz ihtimalleri düşüktür. Literatür incelemelerinde nüks ile ilgili çok değişken veriler bulunmakta, bu değerlerin %8 - 51 arasında olduğu görülmekte ve ayrıca olguların çok azının minör tükürük bezi orijinli olduğu bildirilmektedir. Vakaların çoğunlukla erkek bireylerde ve üçüncü dekat civarında yoğunluk gösterdiği anlaşılmaktadır. Tümörlerin çoğu kez radyoterapi uygulanmaksızın yada kimi gerekliliklerde radyoterapi uygulaması ile birlikte cerrahi olarak çıkartılmaları tercih edilen tedavi yaklaşımı olarak düşünülmektedir. Sunulan makalede ender görülen ve yanaktaki minör tükürük bezinden köken alan asinik hücreli karsinom vakası tanımlanmaktadır.

Anahtar kelimeler: asinik hücreli karsinom, tükürük bezi, tümör, tükürük bezi tümörleri

SUMMARY

Acinic cell carcinoma (ACC) is an uncommon salivary gland tumor, comprising approximately 2.5 - 3 % of all salivary gland neoplasms. It occurs almost exclusively in the parotid gland and rarely in the submandibular, sublingual gland or minor salivary glands. ACC of the salivary glands has been considered to be a slow, indolently growing, low malignant tumor. Only "occasional" number of cases has developed recurrency with a reported rate of 8 – 51 %. Distant and nodal metastasis is also rare. In the literature, only very few cases were found to be a minor salivary gland origin and tumor appears to have a male predominance with a peak incidence in third decade. Surgical removal is the convenient treatment modality for the tumor with or without irradiation. In this study, a rare acinic cell carcinoma which arises from minor salivary gland in the cheek is reported.

Key words: acinic cell carcinoma , salivary glands, tumor, salivary tumors

* G.Ü. Dişhekimliği Fakültesi, Ağız, Diş, Çene Hastalıkları ve Cerrahisi Anabilim Dalı, Öğretim Görevlisi.

† G.Ü. Dişhekimliği Fakültesi, Ağız, Diş, Çene Hastalıkları ve Cerrahisi Anabilim Dalı, Araş. Gör.

‡ G.Ü. Dişhekimliği Fakültesi, Oral Patoloji Bilim Dalı, Öğretim Görevlisi.

GİRİŞ

Asinik hücreli karsinomlar tükürük bezi orijinlidir ve sık karşılaşılmayan tümörlerdendir^{3, 6, 11, 16}. ACC tüm tükürük bezi tümörlerinin % 2.5 'unu oluşturmaktadır. Çoğu kez parotis bezi yerleşimli olmakla birlikte % 0.4 – 1.8 oranlarında daha küçük çaplı submandibular yada sublingual tükürük bezlerinden yada minör tükürük bezlerinden köken alabilmektedirler⁶. Bunlar arasında minör tükürük bezlerinden köken alanların

çok az sayıda olduğu bilinmektedir¹⁶. Literatürde intraoral ektopik tükürük bezlerinden ve ekstraoral minör tükürük bezlerinden de köken alabildiğine ilişkin veriler bulunmakla birlikte bu vakalar çok nadirdir. ACC'lar mukoepidermoid karsinoma, adenoid kistik karsinoma ve karsinoma ex-pleomorphic adenomalardan sonra en çok görülen dördüncü tip malign tükürük bezi tümürüdür⁵.

ACC'un çok yavaş büyüdüğü, düşük malignant

özelliklerinin olduğu, çok sınırlı sayıdaki vakada rekürrens gösterdiği ve nodal yada uzak metastaz yapmadıkları bilinmektedir. Bu nedenle, oldukça benign histolojik yapısı ve iyi seyreden biyolojik davranışı ile low- grade bir tümör olarak tanımlanmaktadır⁵. Tümöre genellikle kadınlarda, erkeklere oranla daha sıklıkla rastlanmakta ve tümörün ortalama görülme yaşı beşinci dekat olarak tespit edilmektedir⁶.

ACC, dört farklı tip morfolojik yapıda izlenebilmektedir. Bunlar: Solid, mikrokistik, papiller-kistik ve folliküler olup ayrı ayrı yada birlikte gözlemlenebilmektedir. Tümör beş farklı hücre tipi içerebilmektedir. Bu hücre tipleri; asinik hücre, interkalar kanal hücreleri, vacuole hücre, şeffaf cell (clear cell), non-spesifik glandular hücre olarak tanımlanmaktadır^{5,10}.

VAKA

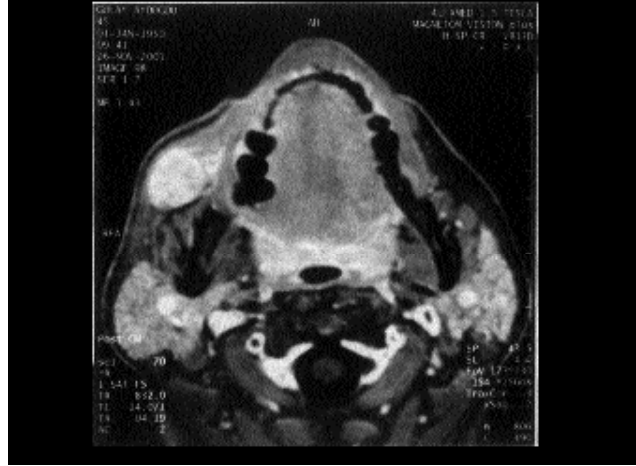2001 yılında 52 yaşındaki kadın hasta, G.Ü. Dişhekimliği Fakültesi Ağız, Diş, Çene Hastalıkları ve Cerrahisi Anabilim Dalı Kliniğine ağız içinde, bir iki haftadır ağırlı olduğunu bildirdiği şişliğin tanı ve tedavisi amacıyla başvurmuştur. Sistemik olarak herhangi bir problemi bulunmayan hastanın alınan anamnezinde, 14 yaşlarında başlayan ve tarif edilen bölgede küçük şişlik olduğu tespit edilmiştir. Zaman zaman akut alevlenmelerle seyreden tablo ile ilgili başvuru dental orjinli enfeksiyon varlığından dolayı bu şişliğin oluştuğunu ifade ederek çeşitli zamanlarda antibiyotik uygulamışlardır. Hastanın antibiyotik aldığı anda ağrısının tamamen geçtiği ve şişliğin de küçüldüğü ifade edilmiştir.

Hastanın yapılan klinik muayenesinde yanak bölgesinde; palpasyonda sert, çevre yumuşak dokulara yapışıklık göstermeyen, hareketli ve yaklaşık olarak 2x3x2.5 cm boyutlarında kitle tanımlanmıştır. Kitleyi çevreleyen mukozanın sağlıklı görünümde olduğu ve herhangi bir travmatik kuvvet altında lasere yada ülere olmadığı tespit edilmiştir.

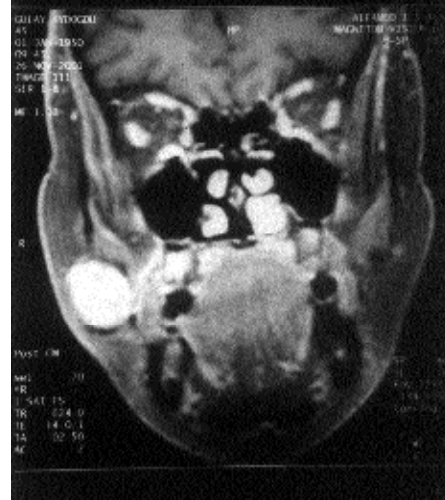
Kitlenin tam olarak boyutlarının ve komşu bulunduğu anatomik yapıların gözlemlenebilmesi için hastadan MRI görüntülemesi istenmiştir (Şekil I-II). Hastanın tam kan ve biyokimya sonuçlarında normal dışı bir değer tespit edilmemiştir. Alınan MRI sonuçlarına göre; sağ submasseterik bölgede lokalize lezyon tespit edilmiş olup vakanın tanımı için eksizyonel biyopsi kararlaştırılmıştır.

Lokal anestezi altında bukkal bölgede lezyon lokalize edilmiş, kitle parmak yardımı ile hareketsiz-

leştirilerek, lezyon üzerindeki mukozada 2 cm uzunluğunda mukozal insizyon yapılmıştır. Mukozal insizyonu takiben derin dokular dissekte edilerek kitleye ulaşılmıştır. Kitlenin kirli sarı renkte, multilobuler yapıldığı gözlemlenmiştir. Lezyonun çevresi kap-



Şekil 1. Vakanın Koronel BT görüntüsünde lezyon sınırları izlenmekte

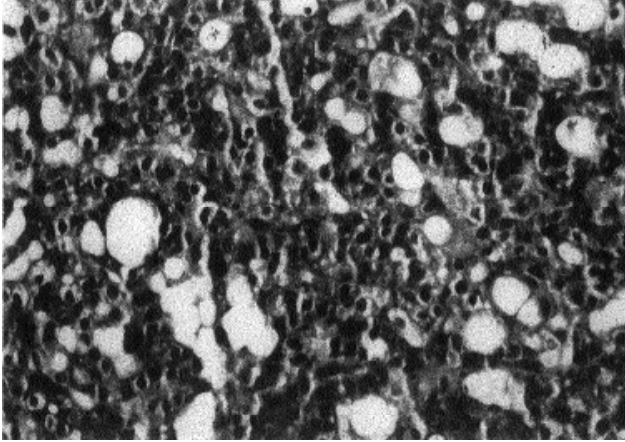


Şekil 2. Vakanın Aksiyel BT görüntüsünde lezyonun komşulukları izlenmekte

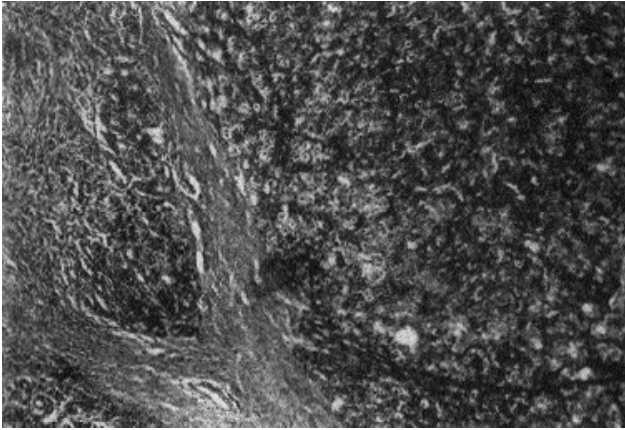
süllü olmadığından enükleasyon düşünülmemiş, derin dokulara invazyonu nedeni ile insizyonel biyopsiye dönüşmüş gerekli specimen alımını takiben dokular usulüne uygun olarak kapatılmıştır.

Örneklenen materyalin G.Ü. Dişhekimliği Fakültesi Oral Patoloji Bilim dalında yapılan değerlendirmelerinde; çok sayıda basofilik stoplazmalı ve koyu boyanan nukleuslu, uniform yapıldı, mitotik aktivite göstermeyen seröz asinar hücreler ve fibröz septalar

vasıtasıyla birbirinden ayrılmış kompartmanlardan oluşan solid yapıdaki tümör olarak izlenmiştir. Vaka "Minör tükrük bezi orijinli Asinik hücreli karsinom" olarak rapor edilmiştir (Şekil III-IV).



Şekil 3. Vakanın histopatolojik mikrofotografında tübüller çevresinde dizilim gösteren asinik hücre grupları (HE x 100)



Şekil 4. Vakanın histopatolojik mikrofotografında hücre yapılarının fibröz septa ile çevrelenmiş görüntüsü (HE x 50)

Hasta G.Ü. Tıp Fakültesi Kulak Burun Boğaz anabilim dalı ile konsulte edilmiş ve genel anestezi altında kitlenin total eksizyonu yapılmıştır. Cerrahi sınırların frozen section yöntemi ile negatif (-) bulunması ve derin boyun lenflerinde metastaza rastlanmamasından ötürü, boyun diseksiyonu düşünülmemiş, radyoterapi ve kemoterapi uygulanmamıştır. Vakanın 18 aylık takibinde lokal nüks gözlenmemiş, total vücut taramalarında da ikincil bir odak tespit edilememiştir. Hasta altışar aylık periyotlarla takipte tutulmaktadır.

TARTIŞMA

Asinik hücreli karsinomlar ilk olarak 1892 yılında tanımlanmış olmakla birlikte 1950'li yılların başlarında patolojik açıdan, tükrük bezlerinin spesifik tipteki tümörleri olarak literatürdeki yerini almıştır^{8,11}. Minör tükrük bezinden köken alan formlarına oldukça ender rastlanmakta, en sık tutulum gösterdikleri bölgeler olarak üst dudak, alt dudak ve bukkal mukoza gösterilmekte ve bu formların low-grade malignant özellikle oldukları bildirilmektedir^{6, 12, 15, 16}.

Pek çok ACC serilerinde tümörün görülme sıklığının kadınlarda erkeklere oranla daha fazla olduğu ve sıklıkla 5.ve 6.dekatta ortaya çıktığı rapor edilmektedir^{5, 6, 9, 13}. Ancak Bhaskar ve ark.⁴, Abrams ve ark.¹ ve Ellis ve ark.⁷ gibi bazı araştırmacılar bu görüşü desteklemeyecek şekilde tümörlerin sıklıkla 3. dekatta ve erkeklerde daha sık ortaya çıktığını ifade etmektedirler. Vakamızın 50 yaşında kadın hasta olması geniş vaka serilerinin sonuçları ile uyumlu görülmektedir. Bununla birlikte ACC'lı hastalarda tümörün uzun yıllar boyunca ağrısız, zaman zaman şişen, dental bir enfeksiyonu taklit eden ve ardından kaybolan bir tabiatla olması nedeni ile kesin tanının zaman alabileceği görüşü göz önünde tutulduğunda, lezyonun oluşması ile diagnozu arasında bir yada iki dekatlık bir sapmanın olabileceği, üzerinde durulması gerekli bir noktayı oluşturmaktadır. Ayrıca tümörün bir yada iki dekat boyunca sessiz seyretmesi ve buna rağmen metastatik bir yayılım izlememesi de tümörün low-grade seyrettiği görüşünün doğruluğu ile ilişkilendirilebilir.

ACC'ların çoğunlukla parotis bezi yerleşimli olduğu minör tükrük bezlerinden ise çok nadiren köken aldıkları bilinmektedir^{8, 9, 15}. Literatürlerde bu tür tümörlere ekstraoral tükrük bezlerinde (nasal kavitede) de rastlanabildiğine ilişkin veriler de bulunmaktadır⁶. Ancak vakamızda olduğu gibi bukkal bölgedeki minör bir tükrük bezinden köken alan asinik hücreli karsinom vakası ise literatürde çok daha az rapor edilmektedir. Pekçok araştırmacı, minör tükrük bezlerindeki tümörlerin parotis yada submandibular glandların tümörlerinde olduğundan daha az agresif seyrettiklerini ancak yine de ACC'ların rekürrens yada metastatik yayılımının yıllar sonrasında da ortaya çıkabileceğini vurgulamaktadırlar^{7, 14, 15}. Minör tükrük bezlerinden kaynaklanan ACC'lerin özellikle santral sinir sistemine yada bölgesel lenf bezlerine metastaz

yaptıklarına ilişkin literatür bilgileri de bulunmaktadır^{15, 16}. Bununla birlikte, vakamızda olduğu gibi minör tükrük bezilerinden gelişen asinik hücreli karsinomlarda tümörün düşük metastaz ihtimali göz önünde bulundurularak, daha konservatif yaklaşımlar hastanın operasyon sonrasındaki yaşam kalitesi açısından önemlidir.

Diğer pekçok malign karakterdeki tükrük bezi tümörlerine göre ACC'lar görece olarak oldukça iyi bir prognoza sahiptirler. Perzin ve ark.¹⁴ yaptıkları çalışmalarında tümörlerdeki 5 yıllık yaşam şansının % 76-78, 10 yıllık yaşam şansının ise %45-55 oranlarında olduğunu belirtmişlerdir. Lewis ve ark.⁹ ise bu oranları 5 yıl için % 90, 10 yıl için % 83, 20 yıl için % 67 olarak bildirmektedirler. Verilen değerler açısından incelendiğinde low-grade seyirli olduğu bilinen tükrük bezlerinin asinik hücreli tümörleri postoperatif dönemde oldukça uzun sayılabilecek bir yaşam şansı sunmaktadırlar.

ACC'lar için önerilen tedavi metodu çoğunlukla tümörün geniş cerrahi eksizyonudur. Bu yöntem tümörlerin çoğunlukla kapsüllü yapıda olmaları nedeni ile kolay uygulanabilmekle birlikte, multinodüler yapıları ve infiltratif büyüme şekilleri dolayısıyla derinlemesine alınacak örneklerden frozen section yapılması, derin cerrahi sınırların kontrol edilmesi açısından gereklidir^{2, 11, 16}. Tedavilerinde ek olarak, özellikle 3x 3 cm den küçük olan, cerrahi sınırları temiz ve low-grade tümörlerde radyoterapi önerilmemektedir Ancak high grade tümörlerin yetersiz cerrahilerinde radyoterapi uygulaması düşünülebilmektedir⁵.

Tümörlerin tedavilerinden sonra nüks oranları ile ilgili literatürde çok değişik veriler bulunmaktadır. Abrams ve ark.¹, Bhaskar ve ark.⁴ ve Ellis ve ark.⁷'in çalışmalarında bu oran % 8-12 olarak belirtilirken Perzin ve ark.¹⁴ çalışmalarında % 33-35 değerlerine ulaşmaktadır. Nüks oranları ise McGuirt ve ark.¹⁰'a göre % 0, Ellis ve ark.⁷e göre % 8 arasında değişmektedir.

SONUÇ

Minör tükrük bezlerinden köken alan asinik hücreli karsinomlar uzun yıllar bulgu vermeden seyredilen ve bu nedenle genellikle hayatın ilerleyen yıllarında tanı konulabilen low-grade tümörler olup, cerrahilerinde total eksizyon önerilmektedir. Yapılan ek-sizyon sınırlarının ise histopatolojik olarak dikkatle in-

celenmesi önem taşımaktadır. Küçük boyutlarda ve özellikle minör tükrük bezi kökenli olgularda cerrahi tedaviye ek olarak radyoterapi ihtiyacı duyulmaksızın uzun bir yaşam süresi beklenmektedir.

KAYNAKLAR

- 1- Abrams AM, Cornyn J, Scofield HH, Hansen LS. Acinic cell carcinoma of the major salivary glands: a clinicopathological study of 77 cases. *Cancer* 18: 1145-1162, 1965.
- 2- Abrams AM, Melrose RJ. Acinic cell tumors of minor salivary gland origin. *Oral Surg* 46: 220-233, 1978.
- 3- Alling RD, Billingsly ML, Fay JT. Acinic cell carcinoma of the cheek. *J Oral Maxillofac Surg* 42: 388-390, 1984.
- 4- Bhaskar SN. Acinic cell carcinoma of salivary glands: report of twenty one cases. *Oral Surg Oral Med Oral Pathol* 17: 62-74, 1964.
- 5- Colmenero C, Patron M, Sierra I. Acinic cell carcinoma of the salivary glands. *J Cranio Max-Fac Surg* 19: 260-266, 1991.
- 6- Dimitrakopoulos I, Lazaridis N, Triantafillidou E. Acinic cell carcinoma of the maxillary sinus: a case report. *Int. J Oral Maxillofac Surg* 21: 350-351, 1992
- 7- Ellis GL, Corio RL. Acinic cell adenocarcinoma: a clinicopathological analysis of 294 cases. *Cancer* 52: 542-549, 1983.
- 8- Foote FW, Frazel EL. Tumors of the major salivary glands. *Cancer* 6: 1065-1133, 1953.
- 9- Lewis JE, Olsen KD, Weiland LH. Acinic cell carcinoma. *Cancer* 67: 172-179, 1991.
- 10- McGuirt WF. Management of occult metastatic disease from salivary gland neoplasms. *Arch Otolaryngol Head Neck Surg* 115: 322-330, 1989.
- 11- Miller RI, Houston GD. Acinic cell carcinoma arising from minor salivary gland tissue. *J Oral Maxillofac Surg* 45: 543-545, 1987.
- 12- Nakazawa M, Ohnishi T, Iwai S, Sakuda M. Central acinic cell carcinoma of the mandible. *Int. J Oral Maxillofac Surg* 27: 448-450, 1998.
- 13- Napier SS, Herron BT, Heron BM. Acinic cell carcinoma in Northern Ireland: a 10-year review. *Br J Oral Maxillofac Surg* 33: 145-148, 1995.
- 14- Perzin KH, LiVolsi VA. Acinic cell carcinomas arising in salivary glands: a clinicopathologic study. *Cancer* 44: 1434-1547, 1979.
- 15- Saito K, Michi K, Tachikawa. Acinic cell carcinoma in salivary gland of the palate. *Int. J Oral Maxillofac Surg* 18: 168-169, 1989.
- 16- Triantafillidou E, Karnezi E, Tsamis I. Acinic cell adenocarcinoma of a minor salivary gland: report of a case. *J Oral Maxillofac Surg* 45: 540-542, 1987.

Yazışma Adresi

Erkan ERKMEN

G.Ü. Ağız, Diş, Çene Hastalıkları ve Cerrahisi ABD.
8 Cadde 82 sokak Emek – Ankara
Tel:2126220/245 e-mail: erkmen@gazi.edu.tr