

### Massive lower gastrointestinal bleeding due to arteriovenous malformation of the ileum in a young adult patient

### Genç erişkin bir hastada ileumun arteriovenöz malformasyonu nedeniyle gelişen masif alt gastrointestinal kanama

Cihan Aydın<sup>1</sup>, Kağan Gökçe<sup>1</sup>, Emrah Doğan<sup>2</sup>, Havva Solak Özşeker<sup>3</sup>

T.C. Sağlık Bakanlığı Muğla Sıtkı Koçman Üniversitesi Eğitim ve Araştırma Hastanesi, Cerrahi Onkoloji<sup>1</sup>, Radyoloji<sup>2</sup> ve Patoloji Klinikleri, Muğla/Türkiye

**Corresponding address:** Dr. Cihan Aydın, [cihana.1983@gmail.com](mailto:cihana.1983@gmail.com)

**J Surg Arts (Cer San D), 2019(1):15-18.**

#### ABSTRACT

Small bowel arteriovenous malformations are frequently seen in elderly. They usually present as obscure gastrointestinal bleeding. Enteroscopes are the preferred diagnostic method for detecting bleeding focus after esophagogastroduodenoscopy and colonoscopy. The applicability of advanced endoscopic examinations are limited in our country. Therefore, radiological examinations are prominent in these patients. Computed tomography angiography is a feasible examination. It is effective in the detection of obscure gastrointestinal bleeding. Diagnostic laparotomy and intraoperative enteroscopy are traditional and effective methods for diagnosis and treatment of these patients.

The aim of this case report is to present a 40 years old male patient who underwent surgery because of intestinal bleeding due to ileal arteriovenous malformation.

**Keywords:** Arteriovenous malformation, ileum, obscure bleeding.

#### ÖZET

İnce bağırsak arteriovenöz malformasyonları sıklıkla yaşlılarda görülür. Genellikle sebebi bilinmeyen gastrointestinal kanama olarak kendilerini gösterirler. Özofagogastroduodenoskopi ve kolonoskopiden sonra kanama odağı tespiti için tercih edilen tanı yöntemi enteroskopilerdir. Terapötik açıdan da yararlı olan ileri endoskopik tetkiklerin ülkemizde uygulanabilirliği kısıtlı olduğu için bu hastalarda radyolojik tetkikler ön plana çıkmaktadır. Bilgisayarlı tomografi anjiyografi uygulanabilir bir tetkiktir. Bağırsak kökenli sebebi bilinmeyen kanamaların saptanmasında etkilidir. Tanısal laparotomi ve intraoperatif enteroskopi bu hastaların tanı ve tedavisi için kullanılan geleneksel ve etkili yöntemlerdir.

Bu olgu sunumunun amacı, ileal arteriovenöz malformasyona bağlı intestinal kanama nedeniyle ameliyat edilen 40 yaşında erkek hastayı sunmaktır.

**Anahtar kelimeler:** Arteriovenöz malformasyon, ileum, gizli kanama.

#### GİRİŞ

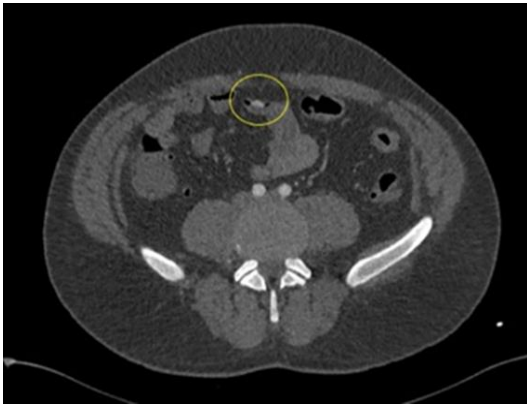
Gastrointestinal kanama ile başvuran hastaların %10-20'sinde başlangıç değerlendirmesinde etyolojik neden ortaya konulamamaktadır. Bu hastaların da yaklaşık %5'inde tekrarlayan ya da inatçı kanama görülür. Bu durum, tanı ve tedavi açısından önemli bir sorun oluşturarak tekrarlayan yatışlara ve çoklu kan

transfüzyonlarına neden olabilmektedir (1). İnce bağırsak kaynaklı lezyonlar, alt gastrointestinal kanamanın nadir sebeplerindedir. Sıklıkla sebebi belirsiz gastrointestinal kanama (SBGK) olarak ortaya çıkarlar. SBGK'lar genellikle jejunum ve ileum kaynaklıdır (2). Özofagogastroduodenoskopi ve kolonoskopi bu hastalarda genellikle negatif bulunmaktadır (3).

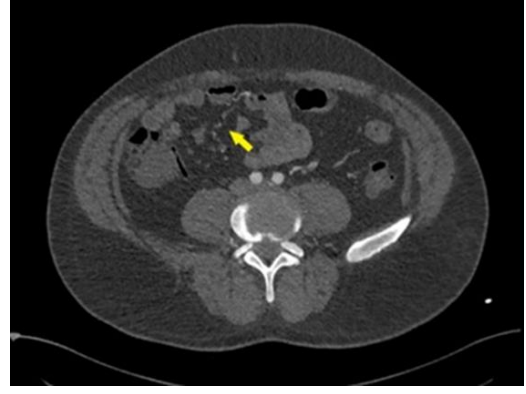
Arteriovenöz malformasyon (AVM) özellikle yaşlı hastalarda ortaya çıkan, ince bağırsak kaynaklı nadir bir SBGK nedenidir (4).

### OLGU

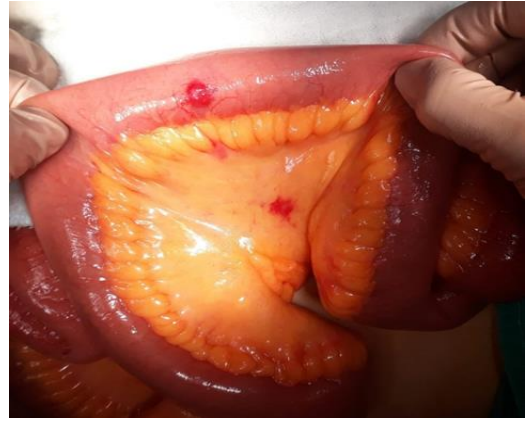
40 yaşında erkek hasta masif rektal kanama nedeniyle acil servise başvurdu. Sigara kullanımı olan hastanın ilaç ya da alkol kullanım hikayesi yoktu. Kan basıncı 90/70 mm/Hg, nabız hızı 110 atım/dk, hemoglobin değeri 5.9 g/dl idi. Biyokimyasal ve koagülasyon parametreleri normaldi. Hemodinamik olarak resüstasyonu yapılan hasta kliniğimizde takibe alındı. Yapılan üst gastrointestinal sistem endoskopisinde kanamaya rastlanmadı. Kolonoskopide; özellikle proksimal kolonda yer yer pıhtılı taze kan görüldü, fakat kolonda aktif kanama odağı saptanmadı. Terminal ileum entübasyonu ile yaklaşık 10 cm'lik ince bağırsak segmenti değerlendirilebildi, proksimalden aktif kan geldiği görüldü fakat kanama odağı görülemedi. İnce bağırsak kaynaklı kanama düşünülen hastaya, kanama odağı tespiti için tüm batin üç boyutlu, bilgisayarlı tomografi anjiyografi (BTA) tetkiki yapıldı. BTA sonucu ileuma ait olduğu düşünülen genişlemiş damarsal oluşum ya da aktif kanama odağı tespit edildi (Resim 1-2). Klinik takibi esnasında masif kan transfüzyonuna rağmen rektal kanaması devam eden ve hemoglobin değerleri tekrar düşen hastaya acil laparotomi kararı alındı. Eksplozasyonda ileal segmentler ve kolon pıhtı ile doluydu. İleoçekal valvin yaklaşık 50 cm proksimalinde mezenterik yerleşimli 1 cm çapında vasküler lezyon görüldü (Resim 3). Lezyonun 2 cm distaline enterotomi yapıldı ve lezyonun aktif olarak kanadığı görüldü. Lezyonu içine alan yaklaşık 4 cm'lik ileum segmenti rezeke edildi ve kalan ileal anslar stapler yardımı ile yan-yanına anastomoz edildi. Takiplerinde hemogram değerleri normaldi, transfüzyon ihtiyacı olmayan hasta ameliyat sonrası 6. günde sorunsuz olarak taburcu edildi. Lezyonun histopatolojik incelemesinde mukozada erozyona neden olan, CD34 ile belirginleşen, dilate, konjesyone AVM ile uyumlu lezyon izlendi (Resim 4-5).



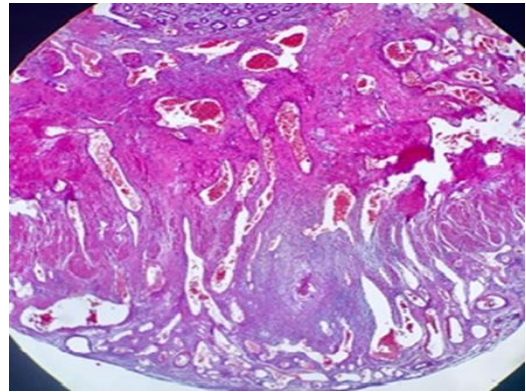
**Resim 1:** Aksiyal bilgisayarlı tomografi kesitlerinde umblikus düzeyinde, ileal segmentlere denk gelen alanda i.v. kontrast sonrası boyanan vasküler malformasyon lehine görünüm.



**Resim 2:** Aksiyal kesitlerde İntestinal lezyona uzanan tortioze, malforme, superior mezenterik venin ileokolik dalına ait damarsal yapı izlenmektedir.



**Resim 3:** İleoçekal valvin yaklaşık 50 cm proksimalinde mezenterik tarafta yerleşimli 1 cm çapında vasküler lezyon.

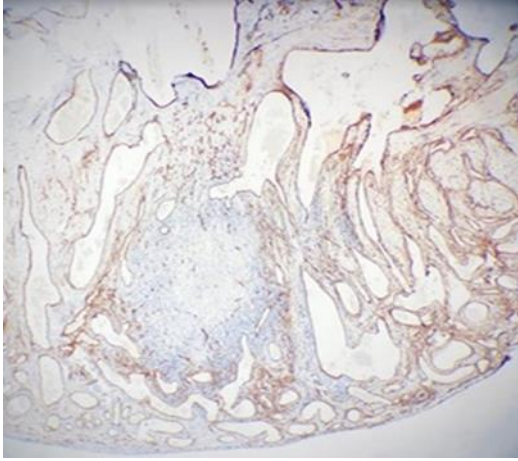


**Resim 4:** Hematoksilen eozin boyama. 4 kat büyütme. Submukoza ve serozada dilate, konjesyone vasküler yapılar.

### TARTIŞMA

Gastrointestinal kanamanın başlangıç değerlendirmesinde özofagogastroduodenoskopi ve kolonoskopi ile kanama odağı bulunamayan, tekrarlayan ya da inatçı kanaması devam eden vakalar SBGK olarak tanımlanırlar. Bu hasta grubunda radyolojik incelemeler ve enteroklizis de kanama odağını göstermede yetersiz kalabilir (1,2). İnce bağırsak mukozal

patolojilerinde tanı araçlarının lezyonu tespit etmede sınırlı kapasiteleri vardır.



**Resim 5:** İmmünohistokimyasal boyama. 8 kat büyütme. CD34. Anastomozlaşan vasküler yapılarda pozitiflik.

SBGK'lar klinik prezentasyona göre gizli veya açık SBGK olarak iki ana gruba ayrılabilirler. Gizli olanlar sıklıkla hasta farkında olmadan demir eksikliği anemisi ya da gaitada gizli kan pozitifliği şeklinde bulgu verirken, açık olanlar ise genellikle tekrarlayan hematemez veya melena şeklinde bulgu verirler (3). AVM ise özellikle yaşlı hastalarda ince bağırsak kaynaklı en olası kanama nedenidir. İnce bağırsak kaynaklı diğer kanama nedenleri ise Dieulafoy lezyonları, tümörler, varisler, ülserler ve Meckel divertikülüdür. Sıklıkla negatif üst GIS endoskopi ve kolonoskopi sonrası, enteroskopi planlanmaktadır. Kapsül endoskopi veya daha az sıklıkla BT veya MR enterografi, genellikle enteroskopi öncesi kanayan lezyonlarının yerini, derecesini belirlemek ve girişim yapılacak uygun endoskop yolunu belirlemek için yapılır (5).

Kanayan lezyonun yerinin tespiti için geleneksel radyolojik tetkikler de planlanmaktadır. Bunlar; invaziv bir tetkik olan konvansiyonel anjiyografi, eritrosit işaretli sintigrafiler, Meckel scan sintigrafileri olarak sayılabilir. Bununla birlikte günümüzde bilgisayarlı tomografi alanındaki gelişmeler sayesinde, özellikle ince bağırsak kanamalarının değerlendirilmesinde BTA kullanımı artmıştır. İnce bağırsak kaynaklı bir AVM'un yerinin belirlenmesinde mezenterik anjiyografi, selektif bir yöntemdir. Günümüzde konvansiyonel anjiyografi, invaziv olmayan BTA ile yer değiştirmiştir. BTA daha basit gerçekleştirilebilen bir işlemdir ve kolay yorumlanabilir olması nedeniyle tercih edilmektedir (6,7). AVM'un tipik BTA bulgusu; arteriyel ve venöz damarlanmasına bağlı, yüksek kontrastlanma gösteren lezyon olmasıdır (8). Biz hastamıza kanama yerinin tespiti için mevcut koşullarda BTA tetkiki uyguladık. İnce bağırsak kaynaklı olduğu tespit edilen gastrointestinal kanamalarda ilk aşamada endoskopik müdahaleler planlanabilir. Ancak bu müdahaleler için ileri teknik olanaklara ihtiyaç vardır. Kapsül veya direkt derin enteroskopi, bu teknolojinin

sağlanabildiği koşullarda SBGK hastalarının çoğunda standart haline gelmiştir. Monkemuller ve arkadaşları açık SBGK olan 10 hastanın 9'unda çift balon endoskopi ile kanama yerini saptayıp başarılı şekilde tedavi etmişlerdir ve bu tekniğin uygulanabilirliğini göstermişlerdir (9). AVM'lar genellikle argon plazma koagülasyon ile tedavi edilirler. Enteroskopun uzunluğuna uygun argon probaları mevcuttur ve etkili biçimde kullanılmaktadır. İleri endoskopik girişimlerin standart olarak yapılamadığı durumlarda geleneksel olarak tanısal laparotomi ve intraoperatif enteroskopi gibi invaziv prosedürler seçilebilecek tedavi yöntemleridir. Biz de hastamızda BTA ile kanama odağının ince bağırsak kaynaklı olduğunu tespit ettikten sonra tanısal laparotomi yaptık ve AVM'u rezeke ederek kanamayı durduruldu.

Sonuç olarak ince bağırsak kaynaklı AVM'ler sıklıkla SBGK nedeni olan ve ileri yaşlarda ortaya çıkan nadir patolojilerdir. Bu hastaların tanı ve tedavisi ileri endoskopik tekniklerle sağlanabilir. Teknik şartların yeterli olmadığı durumlarda BTA'nin iyi bir tanı yöntemi olarak kullanılabilirliği kanaatindeyiz. Ayrıca tanısal laparotominin lezyonun çıkarılabilmesine olanak vermesi ve tekrar kanama olasılığını ortadan kaldırması nedeniyle geleneksel fakat etkili bir yöntem olduğunu düşünmekteyiz.

#### Aydınlatılmış onam

Hasta onamı 31/10/2018 tarihinde alınmıştır.

#### KAYNAKLAR

1. Lin S, Rokey DC. Obscure gastrointestinal bleeding. *Gastroenterol Clin North Am.* 2005;34:679-8.
2. Raju GS, Gerson L, Das A, Lewis B. American Gastroenterological Association. American Gastroenterological Association (AGA) Institute technical review on obscure gastrointestinal bleeding. *Gastroenterology* 2007;133:1697-717.
3. Leighton JA1, Goldstein J, Hirota W, Jacobson BC, Johanson JF, Mallory JS, et al. Obscure gastrointestinal bleeding. *Gastrointest Endosc.* 2003;58:650-5.
4. Yano T, Yamamoto H. Vascular, polypoid, and other lesions of the small bowel. *Best Pract Res Clin Gastroenterol.* 2009;23:61-74.
5. Gay G, Delvaux M. Small-bowel endoscopy. *Endoscopy* 2006;38(1):22-6.
6. Bittles MA, Sidhu MK, Sze RW, Finn LS, Ghioni V, Perkins JA. Multidetector CT angiography of pediatric vascular malformations and hemangiomas: utility of 3-D reformatting in differential diagnosis. *Pediatr Radiol.* 2005;35:1100-6.
7. Eun Jin Lee, Young Chan Park, Young Hwan Lee, Kyung-Jae Jung, Ho Kyun Kim. Intestinal arteriovenous malformation involving the descending colon: A case report *J Korean Radiol Soc.* 2007;57:151-4.

8. Dubois J, Rypens F, Garel L, Yazbeck S, Therasse E, Soulez G. Pediatric gastrointestinal vascular anomalies: imaging and therapeutic issues. *Pediatr Radiol.* 2007;37:566-74.
9. Mönkemüller K, Neumann H, Meyer F, Kuhn R, Malferteiner P, Fry LC. A retrospective analysis of emergency double-balloon enteroscopy for small-bowel bleeding. *Endoscopy* 2009;41(8):715-7.