

## DENTAL TRAVMA SONUCU KOMPLİKE KRON KIRIĞI MEYDANA GELEN KAPALI APEKSLİ GENÇ DAİMİ DİŞİN VİTAL PULPA TEDAVİSİ VE RESTORASYONU: OLGU SUNUMU

### VITAL PULP TREATMENT AND RESTORATION OF A YOUNG PERMANENT TOOTH WITH A CLOSED APEX FOLLOWING TRAUMATIC DENTAL INJURY RESULTING IN A COMPLICATED CROWN FRACTURE: A CASE REPORT

Yelda Polat<sup>1</sup>, Hasan Said Şener<sup>1</sup>, Emin Caner Tümen<sup>1</sup>

1 Dicle Üniversitesi Diş Hekimliği Fakültesi Çocuk Diş Hekimliği Anabilim Dalı, Diyarbakır, Türkiye

#### ÖZET

Komplike kron kırıkları, travmatik dental yaralanmalar sonucu mine, dentin ve pulpa dokusunu içeren bir yaralanma tipidir. Bu çalışmada, dental travma nedeniyle komplike kron kırığı oluşan genç daimi maksiller santral dişlerde, kalsiyum silikat esaslı bir biyomateriyal olan Biodentin' nin kullanılmasıyla gerçekleştirilen vital pulpa tedavisinin kısa dönem klinik ve radyolojik sonuçları ele alınmıştır. Apeksi kapalı olan dişlerde tedaviye olumlu yanıt alınmış, restorasyon için total-etch adeziv sistemleri ve kompozit rezin kullanılmıştır. Bu vakada doğru tanı ve tedavi süreçlerini yönetmek için travmatik dental yaralanmalarla ilgili güncel rehberler doğrultusunda tedavi planlaması yapılmıştır.

**Anahtar kelimeler:** Dental Travma, Maksiller Santral Diş, Cvek Amputasyonu, Biodentin.

Geliş: 18.09.2023

Kabul: 22.09.2023

Yayın: 29.09.2023

#### ABSTRACT

Complicated crown fractures represent a type of injury that encompasses the enamel, dentin, and pulp tissues following traumatic dental incidents. In this study, the short-term clinical and radiological outcomes of vital pulp treatment using Biodentine, a calcium silicate-based biomaterial, in young permanent maxillary central teeth with complicated crown fractures due to dental trauma are discussed. A positive treatment response was observed in teeth with closed apices, and restorations were carried out using total-etch adhesive systems and composite resin. In this case, treatment planning was guided by current guidelines related to traumatic dental injuries to ensure accurate diagnosis and management

**Keywords:** Dental Trauma, Maxillary Central Incisor, Cvek Pulpotomy, Biodentine.

Received: 18.09.2023

Accepted: 22.09.2023

Published: 29.09.2023



"This article is licensed under a [Creative Commons Attribution-NonCommercial 4.0 International License](https://creativecommons.org/licenses/by-nc/4.0/) (CC BY-NC 4.0)

#### Sorumlu Yazar / Corresponding Author

Yelda Polat, Dicle Üniversitesi Diş Hekimliği Fakültesi  
Çocuk Diş Hekimliği Anabilim Dalı, Diyarbakır, Türkiye  
e-mail: yldplt@gmail.com

**Atf/Citation:** Polat Y, Şener HS, Tümen EC. Dental travma sonucu komplike kron kırığı meydana gelen kapalı apeksli genç daimi dişin vital pulpa tedavisi ve restorasyonu: Olgu sunumu. Dicle Dent J. 2023;24(2): 59-64.

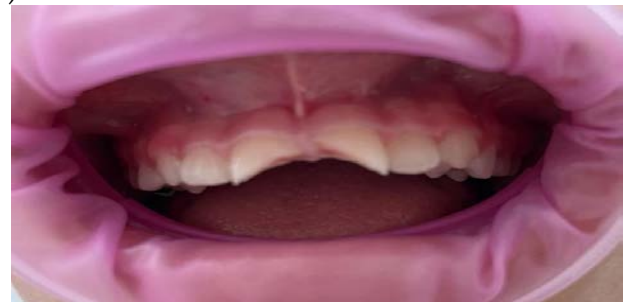## GİRİŞ

Çocuklarda ve adölesanlarda sıklıkla görülen yaralanma tipleri arasında travmatik dental yaralanmalar bulunmaktadır (1). Travmatik dental yaralanmalar özellikle okul öncesi, okul çağı ve genç erişkinlerde yüksek bir prevalansa sahiptir ve tüm yaralanmalar içerisinde tedavi gereksinimi oluşturan vakaların yaklaşık olarak %5'ini oluşturmaktadır (2). Travmatik dental yaralanmalar bazen yalnızca dişe özgü olsa da, çoğunlukla dişi destekleyen yapılarla birlikte bir kombinasyon halinde meydana gelmektedir (3). Mine, dentin ve pulpa gibi sert doku yapılarını etkileyen yaralanmalar, komplike kron kırığı olarak literatürde tanımlanır (4). Komplike kron kırığı tespit edilen dişler için tercih edilen tedavi yöntemleri arasında direkt pulpa kuafajı, parsiyel (Cvek) ya da total amputasyon veya endikasyona bağlı olarak kök kanal tedavisi bulunmaktadır (5). Bu tür dental yaralanmalarda, özellikle genç bireylerin daimi dişlerinde, tedavi protokolleri belirlenirken ana hedef, dişin vital fonksiyonlarının korunmasıdır (6). Basit pulpa açılımları için, travma sonrası ilk bir ya da iki saat içinde tedaviye başlanması durumunda, önerilen protokol genellikle direkt kuafajdır. Ancak, pulpal açılımının geniş olduğu veya travma sonrası iki saatten daha uzun bir süre geçmişse, amputasyon tedavisi önerilmektedir (7). Literatüre göre, bu tedavi yaklaşımlarının başarı oranları; direkt pulpa kuafajı için %54,5-81,5, parsiyel pulpotomi için %94-96 ve koronal pulpotomi için %86-92 arasında değişmektedir (8). 63 maksiller santral dişte Kalsiyum Hidroksit (KH) kullanılarak yapılan parsiyel amputasyon uygulanan ve bir yıl süreyle takip edilen dişlerde başarı oranının %94 olduğu bildirmiştir (9). KH'nın kullanımındaki dezavantajlar sızdırmazlık kabiliyetinin yetersiz oluşu, oluşan kalsifik köprüde 'tünel etkisi' bulunmasıyla birlikte, bu tüneller aracılığıyla oluşan yoğun mikrosızıntının inflamasyona veya nekroza sebep olmasıdır (10). Caprioglio ve ark., 27 travmatize maksiller santral dişte MTA kullanarak yaptıkları parsiyel amputasyon için %81,5 başarı oranı bildirmiştir (11). MTA kullanımının dezavantajları arasında dişte renklenme yapması, uzun sertleşme süresi ve yüksek maliyeti bulunmaktadır

(12). Travmaya uğramış 48 maksiller santral dişte Biodentin kullanılarak yapılan parsiyel amputasyon için %91 başarı oranı bildirilmiştir (13). Biodentin, "dentin yerine geçen" materyal olarak tanımlanan bir kalsiyum silikat siman olarak kabul edilmektedir. MTA ile aynı klinik uy-gulamalara sahiptir, ancak daha üstün fiziko-kimyasal ve mikromekanik özelliklere sahiptir ve kalsifik bariyer oluşturma yeteneği, diş renklenmesinin olmaması, daha hızlı kuruma süresi ve kolay kullanım gibi avantajlara sahiptir (14). Bu olgu sunumunda, dental travma sonucu komplike kron kırığı meydana gelen genç daimi maksiller santral dişlerin kalsiyum silikat esaslı bir biyomateryal olan Biodentin kullanılarak yapılan vital pulpa tedavileri ile restorasyonlarının kısa dönem klinik ve radyolojik kontrolleri anlatılmaktadır.

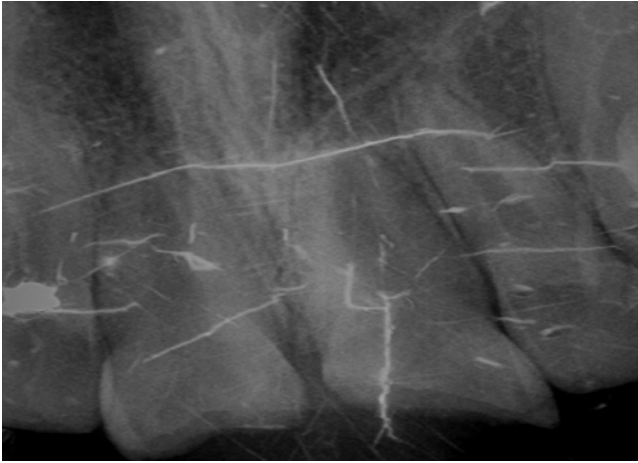## OLGU SUNUMU

Hasta ve yasal vasisine, gerçekleştirilecek tüm prosedürler ve potansiyel riskler eksiksiz bir şekilde açıklandı. Olgunun sunumu ve ilgili görsellerin kullanılabilmesi için yasal vasisinden bilgilendirilmiş yazılı onay temin edildi. 11 yaşında olan kadın hasta, ev ortamında yaşadığı düşme sonrası meydana gelen travmatik dental yaralanma nedeniyle dişinde oluşan kırık şikayetiyle travmadan yaklaşık olarak 24 saat sonra kliniğimize başvurdu. Alınan detaylı anamnez sonucunda hastanın herhangi bir tıbbi ya da medikal öyküsüne rastlanmadı. Detaylı klinik muayene sonucunda, hastanın maksiller santral dişlerinde komplike kron kırığı olduğu ve bu dişlerin pulpa dokusunda yaklaşık 2 mm'lik bir ekspoz meydana geldiği gözlemlendi (Resim 1).



**Resim 1.** Maksiller santral dişlerin preoperatif intraoral görüntüsü

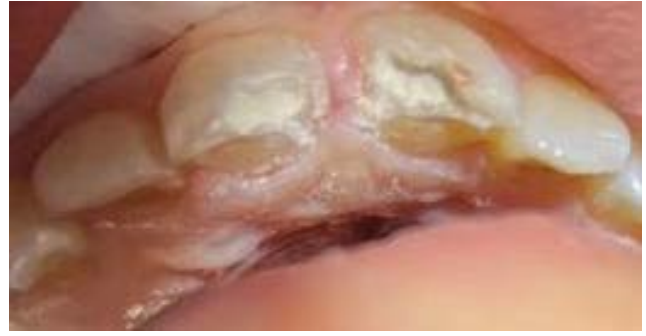Travmanın etkilediği bölgede, gingival doku, oral mukoza, periodontal yapılar ve destekleyici alveolar kemikte herhangi bir ek yaralanma bulgusuna rastlanmadı. Ancak, travmanın şiddetine bağlı olarak hafif seviyede perküsyon hassasiyeti belirlendi. Diğer yandan, soğuk testi uygulandığında dişlerden pozitif yanıt alındı (Endo-Frost; Roeko, Langenau, Almanya). Radyolojik incelemede, dişlerin apeks oluşumunun tamamlandığı ve periapikal bölgede herhangi bir patolojik bulgu olmadığı tespit edildi (Resim 2).



**Resim 2.** Maksiller santral dişlerin preoperatif radyografik film görüntüsü

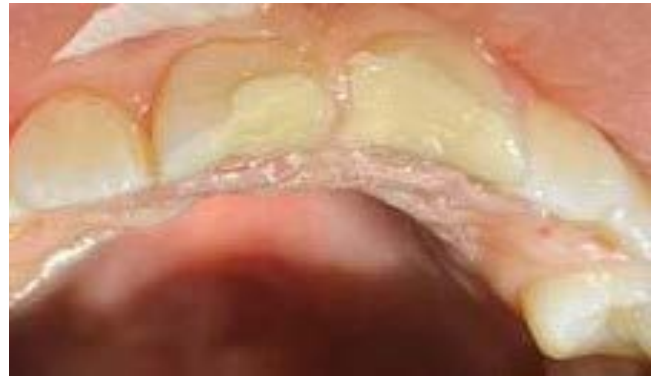Ayrıca, kök ya da alveolar kemikte kırık bulgusuna rastlanmadı. Pulpada görülen ekspozun boyutu, kaybolan sert dokunun miktarı, kök matürasyon seviyesi ve travma ile tedavi arasındaki zaman dilimi dikkate alındığında, söz konusu dişler için parsiyel (Cvek) pulpotomi yöntemine karar verildi. Lokal anestezi ajanı olarak lidokain HCL 20 mg/ml + epinefrin 0,0125 mg/ml (Jetokain, ADEKA, İstanbul, Türkiye) seçildi ve uygulandı. Maksiller santral dişler, pamuk rulolar ve tükürük emici yardımıyla izole edildi. Travmatize alana steril salin çözeltisi uygulanarak bölgenin aseptik koşulları sağlandı. Sonrasında su soğutmalı, yüksek devirli bir Elmas Rond Frez (801G014, Meisinger, Almanya) ile pulpa dokusu yaklaşık 2 derinliğine kadar çıkarıldı. Kavite, steril salin solüsyonu ile temizlendi ve %2,5 sodyum hipoklorit solüsyonu kullanılarak hemostaz sağlandı. Daha sonra, Biodentin (Septodont Ltd., Saint Maur des Fausse's, Fransa) materyali üretici firmanın belirttiği protokol doğrultusunda hazırlandı ve pulpa

dokusuna baskı uygulanmadan yerleştirildi (Resim 3).



**Resim 3.** Maksiller santral dişlere Biodentin ile yapılan Cvek amputasyonunun intraoral görüntüsü

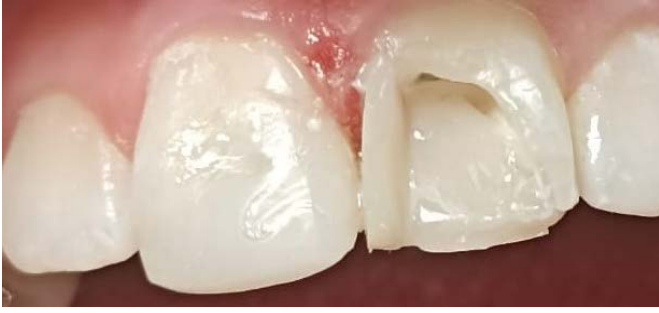Materyalin tam olarak sertleşmesi için 12 dakika beklenip sertleşme sürecinin ardından kavite yüksek viskoziteli bir cam iyonomer siman olan Riva Self Cure (SDI, Victoria, Avustralya) ile restorasyonu tamamlamak üzere kapatıldı (Resim 4).



**Resim 4.** Maksiller santral dişlerin kavitelelerinin geçici restoratif materyal ile örtülmesi sonrası intraoral görüntüsü

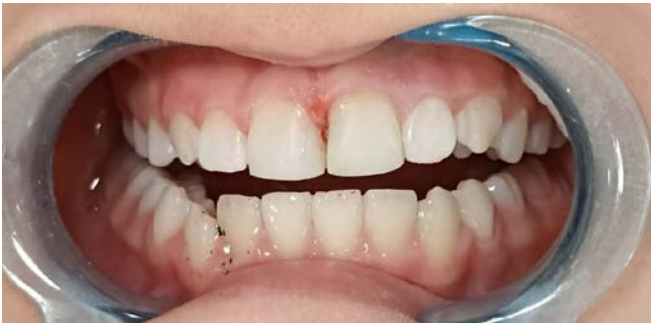14 gün sonrasındaki kontrol randevusunda, dişlerde perküsyon ve palpasyon hassasiyetinin olmadığı tespit edildi ve soğuk teste pozitif yanıt alındı. Lokal anestezi sonrasında, diş yüzeyinden yüksek viskoziteli cam iyonomer siman kaldırıldı. Pürüzlendirme için %35 fosforik asit (Etchant gel, 3M™ ESPE™, ST Paul, ABD) dentinde 15 saniye, minede ise 30 saniye olacak şekilde uygulandı. Su ile yıkama ve hava ile kurutma işleminden sonra, adeziv rezin (Prime & Bond Universal, Dentsply, Germany) 20 saniye süreyle uygulandı ve 5 saniye hava ile kurutuldu. Adeziv rezin, 10 saniye süresince LED ışık kaynağıyla (Woodpecker Led G, China) polimerize edildi. Bunu takiben, inkre-

mental teknik ile kompozit rezin (Filtek Ultimate, 3M™ ESPE™, ST Paul, ABD) kullanılarak restorasyon gerçekleştirildi (Resim 5).



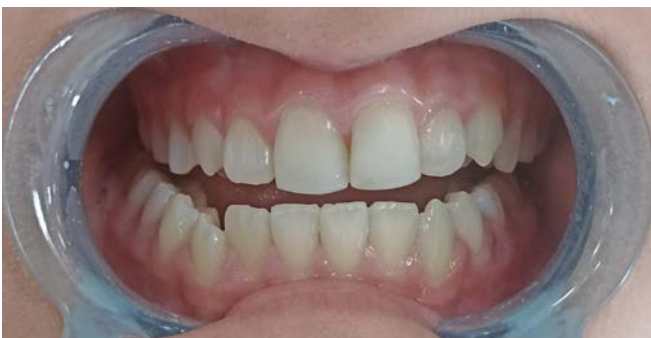**Resim 5.** Maksiller santral dişlere uygulanan kompozit rezinin inkremental tekniğe göre uygulanması

Her kompozit rezin tabakası, LED ışık kaynağı ile 20 saniye polimerize edildi. Restorasyonun sonlandırılmasında alüminyum oksit kaplı diskler (Sof-Lex, 3M - ESPE, St. Paul, MN, USA) ve kompozit bitirme lastikleri ile polisaj işlemleri tamamlandı (Resim 6).

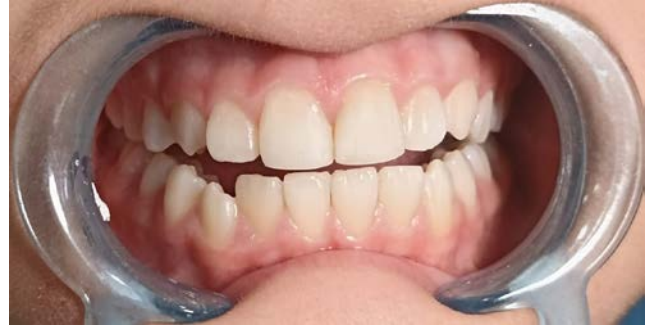

**Resim 6.** Maksiller santral dişlerin postoperatif intraoral görüntüsü

1.ay (Resim 7) ve 3.aydaki (Resim 8) klinik kontrollerde diş, soğuk teste pozitif yanıt gösterdi.

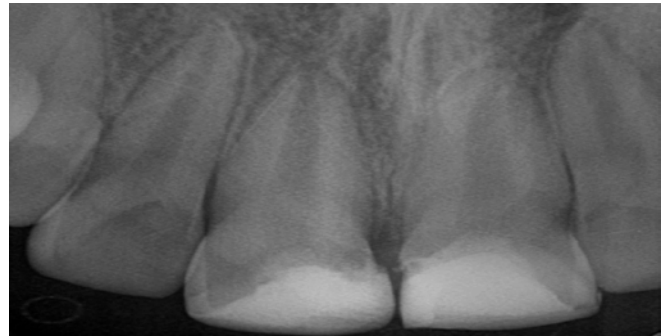


**Resim 7.** Maksiller santral dişlerin 1.aydaki klinik kontrollerine ait intraoral görüntü



**Resim 8.** Maksiller santral dişlerin 3.aydaki klinik kontrollerine ait intraoral görüntü

3.aydaki klinik kontrolünde alınan radyografide herhangi bir patolojiye rastlanılmadı (Resim 9).



**Resim 9.** Maksiller santral dişlerin 3.aydaki klinik kontrollerine ait radyografik film görüntüsü

## TARTIŞMA

Komplike kuron kırıklarının tedavisinde karar, pulpanın ne kadar süreyle açıkta kaldığına, kontaminasyon seviyesine, perforasyonun büyüklüğüne ve kökün gelişim aşamasına göre şekillenir (15). Dental travmalara bağlı pulpa ekspozları, çürükten kaynaklanan mikroorganizma varlığı olmaksızın daha olumlu bir prognoza sahiptir. Ekspoz alanının 1 mm'den küçük olduğu ve travma sonrası 1 saatten kısa bir süre içerisinde tedaviye başlanan durumlarda direkt pulpa kuafajı önerilmektedir. Ancak, travma sonrasında uzun süre geçmişse, ekspozun büyüklüğü dikkate alınarak ve dişin vitalitesi korunarak parsiyel pulpotomi yöntemi önerilmektedir (16). Bu yaklaşım, hücresel aktivite bakımından zengin olan koronal pulpa dokusunu koruyarak, iyileşme potansiyelini ve reperatif dentin birikimini destekler (17). Cvek, komplike kuron kırıklarında parsiyel amputasyonun başarısının yüksek olduğunu (%94-96) belirtmiştir (18).

Svizero ve ark.'nın yaptıkları çalışmada, kapalı apeksi olan komplike kuron kırığına sahip dami maksiller keser dişlerde parsiyel amputasyon yöntemini kullanmışlar ve 250 günlük izlem süresince herhangi bir patolojik bulguyla karşılaşmadıklarını ifade etmişlerdir. Erken müdahalenin pulpanın canlılığının korunmasındaki olasılığı yükselttiğini, fakat pulpa ekspozunun boyutu, travma sonrası geçen zaman ve kökün maturasyon seviyesi gibi faktörlerin tedavinin başarısında belirleyici olmadığını vurgulamışlardır (19).

Bu olgumuzda, kırık hatlarının servikal alandan uzak olması ve travma üzerinden 24 saat geçmesiyle birlikte pulpa ekspozunun bulunması dolayısıyla parsiyel (Cvek) amputasyon ile tedavi edilmiştir ve bunlara ilaveten kapalı apekse sahip maksiller santral dişlerin vital pulpa tedavilerine olan cevabının literatür verileriyle uyumlu olduğu ve dişlerin vitalitesinin sürdüğü tespit edilmiştir.

Katge ve ark.'nın yaptıkları çalışmada, MTA ve Biodentin'in direkt pulpa kuafaj ajanı olarak kullanıp, her iki materyalin de %98 başarı oranı gösterdiğini rapor etmişlerdir (20). Yapılan diğer bir çalışmada ise komplike kuron kırığı bulunan iki vakada Biodentin ile yapılan vital pulpa tedavilerinin 48 aylık izleminde renk değişikliği olmadan, hem klinik hem de radyografik olarak başarılı olduğu belirtilerek, Biodentin'in MTA'ya iyi bir alternatif olduğunu ifade etmişlerdir (21).

Borkar ve ark.'nın yaptıkları çalışmada apeks gelişimleri tamamlanmış olan dişlere Cvek pulpotomisi uygulanmış ve herhangi bir semptomun, perküsyona karşı hassasiyetin olmadığı görülmüştür. Elektrikli pulpa testinin, 18 ayın sonunda Biodentine kullanılarak tedavi edilen dört dişte de pozitif yanıt verdiği ve yapılan radyografik inceleme sonucunda, periapikal lezyonun olmadığı veya genişlemediği belirlenmiştir (22).

Haikal ve ark.'nın yaptıkları çalışmada 8 ile 16 yaşları arasında (ortalama,  $10.8 \pm 2.4$ ) 45 hasta dahil edilmiş. 51 diş Biodentin kullanılarak pulpotomi ile tedavi edilmiş ve çalışma, %100'lük sağkalım oranı ve %91'lik klinik ba-

şarı oranı göstermiştir. 1, 6 ve 15 aylık takiplerinde 4 dişte başarısızlık gözlemlenmiş ve daha sonra geleneksel kök kanal tedavisi veya rejeneratif endodonti ile tedavi edilmiştir. Hastalar tarafından rapor edilen soğuğa karşı diş hassasiyeti zamanla azalmış ve çalışma sırasında daha fazla diş pulpa canlılık testlerine normal olarak yanıt vermiştir. 8 dişte (17%) hafif renk değişikliği gözlemlenmiş ve radyografik sonuçlar, vakaların %91'inde dentinal köprü oluşumu göstermiş ve tüm dişlerde apeksogenezis devam ettiği gözlemlenmiştir (13).

Bu olgumuzda maksiller santral dişlerin vital pulpa tedavilerinde materyal olarak Biodentin kullanılmıştır. Bu materyalin üstün biyoaktif özellikleri ve estetik açıdan daha tercih edilebilir olmasıyla birlikte literatürdeki verilerle klinik başarısının kanıtlanmış olması tedavi seçeneklerimiz arasında yer almasını sağlamıştır.

Hashem ve ark.'nın yaptıkları çalışmada, Biodentine'in kompozit rezinlere bağlanması için self-etch ve total-etch sistemlerinin kullanımı incelenmiş ve her ikisi arasında anlamlı bir fark olmadığı, hem self-etch hem de total-etch adezivlerin kullanımı önerilmiştir (23). Odabaş ve ark.'nın yaptıkları çalışmada, Biodentin'e farklı adeziv sistemlerin kayma bağlantı kuvvetleri karşılaştırılmış ve tek aşamalı self-etch, 2 aşamalı self-etch ve etch and rinse adeziv sistemleri arasında istatistiksel olarak anlamlı bir fark bulunmadığını belirtmişlerdir (24).

Bu olgumuzda maksiller santral dişlerin restorasyonunda total-etch adeziv sistemleri uygulanmıştır ve uygun renk seçenekleri tercih edilerek kompozit rezin inkremental teknikle uygulanarak restorasyonları tamamlanmıştır. Vakaların klinik ve radyolojik takibi devam etmektedir.

## SONUÇ

Komplike kron kırıkları için pulpa vitalitesinin sürdüğü durumlarda teşhisin doğru konulması kritiktir ve doğru endikasyonlarla uygulandığında vital pulpa tedavi yöntemleri, kapalı apeksli dişlerde de başarılıdır. Bununla birlikte travmatik dental yaralanmalarda, estetik ve fonksiyon kaybını önlemek için doğru restoras-

yon esastır. Pediatrik dental travma vakalarında doğru tanı ve tedavi süreçlerini yönetmek için güncel rehberlere başvurulma ve bu bilgiler doğrultusunda tedavi planlaması yapılmalıdır.

## KAYNAKLAR

- Young C, Wong KY, Cheung LK. Emergency management of dental trauma: knowledge of Hong Kong primary and secondary school teachers. *Hong Kong Med J*. 2012;18(5):362-70.
- Andreasen JO, Andreasen FM, Andersson L. Textbook and color atlas of traumatic injuries to the teeth, 4th edn. Oxford, UK: Wiley-Blackwell; 2007.
- Sandalli N, Cildir S, Guler N. Clinical investigation of traumatic injuries in Yeditepe University, Turkey during the last 3 years. *Dent Traumatol* 2005;21: 188-94.
- Sonmez IS, Sonmez H. Long-term follow-up of a complicated crown fracture treated by partial pulpotomy. *Int Endod J*. 2007;40: 398-403.
- Welbury RR, Whitworth JM. Traumatic injuries to the teeth: Welbury RR, Duggal MS, Hosey MT, eds. *Paediatric Dentistry*. 3rd ed. New York: Oxford University Press Inc; 2005: 257-295.
- McTigue DJ. Managing traumatic injuries in the young permanent dentition: Pinkham JR, Casamassimo PS, Fields HW, McTigue DJ, Nowak AJ, eds. *Pediatric Dentistry: Infancy Through Adolescence*. 4th ed. St. Louis: Elsevier Saunders; 2005: 593-608.
- Fuks AB, Gavra S, Chosack A. Long-term follow up of traumatized incisors treated by partial pulpotomy. *Pediatr Dent*. 1993;15: 334-6.
- Hecova H, Tzigkounakis V, Merglova V, Netolicky J. A retrospective study of 889 injured permanent teeth. *Dent Traumatol*. 2010;26(6):466-75.
- Fuks AB, Cosack A, Klein H, Eidelman E. Partial pulpotomy as a treatment alternative for exposed pulps in crown fractured permanent incisors. *Endod Dent Traumatol*. 1987;3:100-2.
- Rao Q, Kuang J, Mao C, Dai J, Hu L, Lei Z, et al. Comparison of iRoot BP plus and calcium hydroxide as pulpotomy materials in permanent incisors with complicated crown fractures: A retrospective study. *J Endod*. 2020;46:352-7.
- Caprioglio A, Conti V, Caprioglio C, Caprioglio D. A long-term retrospective clinical study on MTA pulpotomies in immature permanent incisors with complicated crown fractures. *Eur J Paediatr Dent*. 2014;15:29-34.
- Abuelniel GM, Duggal MS, Kabel NA. Comparison of MTA and Biodentine as medicaments for pulpotomy in traumatized anterior immature permanent teeth: A randomized clinical trial. *Dent Traumatol* 2020;36:400-10.
- Haikal L, Dos Santos BF, Vu DD, Braniste M, Dabagh B. Biodentine pulpotomies on permanent traumatized teeth with complicated crown fractures. *J Endod*. 2020;46(9):1204-9.
- Parinyaprom N, Nirunsittirat A, Chuveera P, Na Lampang S, Srisuwan T, Sastraruji T. Outcomes of direct pulp capping by using either proroot mineral trioxide aggregate or biodentine in permanent teeth with carious pulp exposure in 6 to 18 year-old patients: A Randomized Controlled Trial. *J Endod* 2018;44:341-8.
- Alaçam A. Travma nedeniyle oluşan diş yaralanmaları ve tedavileri. Alaçam T, ed. *Endodonti*. Ankara: Özyurt Yayınevi; 2012;985-1058
- Diangelis AJ, Andreasen JO, Ebeleseder KA, Kenny DJ, Trope M, Sigurdsson A, et al. International association of dental traumatology guidelines for the management of traumatic dental injuries: 1. fractures and luxations of permanent teeth. *Dent Traumatol*. 2012;28(1):2-12.
- Fong CD, Davis MJ. Partial pulpotomy for immature permanent teeth, its present and future. *Pediatr Dent*. 2002;24(1):29-32.18. Cvek M. A clinical report on partial pulpotomy and capping with calcium hydroxide in permanent incisors with complicated crown fracture. *J Endod*. 4: 232-7, 1978.
- Svizero Nda R, Bresciani E, Francischone CE, Franco EB, Pereira JC. Partial pulpotomy and tooth reconstruction of a crown-fractured permanent incisor: a case report *Quintessence Int*. 34: 740-7,2003.
- Katge FA, Patil DP. Comparative analysis of 2 calcium silicate-based cements (biodentine and mineral trioxide aggregate) as direct pulp capping agent in young permanent molars: a split mouth study. *J Endod*. 2017;43(4):507-13.
- Martens L, Rajasekharan S, Cauwels R. Pulp management after traumatic injuries with a tricalcium silicate-based cement (Biodentine™): a report of two cases, up to 48 months follow up. *Eur Arch Paediatr Dent*. 2015;16(6):491-6.
- Borkar SA, Ataide I. Biodentine pulpotomy several days after pulp exposure: Four case reports. *J Conserv Dent*. 2015;18(1):73-8.
- Hashem DF, Foxton R, Manoharan A, Watson TF, Banerjee A. The physical characteristics of resin composite-calcium silicate interface as part of a layered/laminate adhesive restoration. *Dent Mater*. 2014;30:343-9.
- Odabaş ME, Bani M, Tirali RE. Shear bond strengths of different adhesive systems to biodentine. *ScientificWorldJournal* 2013. p. 626103.