

DİSKOVERTEBRAL ENFEKSİYON TANISINDA 18F-FDG  
PET/BT : OLGU SUNUMU

18F-FDG PET/CT USE IN THE DIAGNOSIS OF  
DISCOVERTEBRAL INFECTION: CASE-REPORT

Dr. Elif ÖZDEMİR\*  
Dr. Nilüfer YILDIRIM  
POYRAZ\*  
Dr. Mutlay KESKİN\*  
Dr. Şeyda TÜRKÖLMEZ\*

\* Ankara Atatürk Eğitim ve Araştırma  
Hastanesi, Nükleer Tıp Kliniği

**Yazışma Adresi/Correspondence**  
**Dr. Elif ÖZDEMİR**

S.B. Ankara Atatürk Eğitim ve Araştırma  
Hastanesi, Nükleer Tıp Kliniği, Ankara.  
Tel: 0312 291 2525-3140  
e-mail: ecingi@yahoo.com

\* Olgumuz 4-8 Nisan 2012 tarihleri  
arasında yapılmış olan 24. Ulusal  
Nükleer Tıp Kongresi'nde poster  
sunumu olarak sunulmuştur.

**ÖZET**

Spinal enfeksiyonların görülme sıklığı ve tanı alması giderek artmaktadır. Erken tanı, görüntüleme ve erken girişim ile olası kritik komplikasyonların önüne geçilebilir. Tanı sıklıkla klinik ve laboratuvar bulgularının görüntüleme ile kombinasyonu ile konulur. Bu olgu sunumunda spondilodiskit tanılı bir hastada 18F-FDG PET/BT'nin rolü değerlendirilmiştir. 18F-FDG PET/BT spinal enfeksiyonların görüntülemesinde faydalı bir tanısal yöntem olup; enfeksiyonun yaygınlığını belirlemede ek bilgiler verebilmektedir.

**Anahtar Sözcükler:** Spondilodiskit, FDG PET/BT

**ABSTRACT**

Spine infections are increasing in incidence and in frequency of getting diagnosis. Early diagnosis, imaging, and intervention may prevent some of the more critical complications. Diagnosis frequently depends on a combination of clinical, laboratory and imaging findings. We report a case with spondylodiscitis evaluated by fluorine-18 fluorodeoxyglycose positron emission tomography/computed tomography. FDG PET/CT is a useful imaging modality in detecting spinal infections and can provide additional information on the spread of the infection.

**Keywords:** Spondylodiscitis, FDG PET/CT

**GİRİŞ**

Spinal enfeksiyonlar iskelet sistemi enfeksiyonlarının %2-4'ünü oluşturmaktadır. Antibiyotik tedavi seçeneklerindeki artışa rağmen insidansı giderek artmaktadır.<sup>1</sup> Tanıda histopatolojik inceleme ve bakteriyolojik kültür ile birlikte görüntüleme yöntemleri de önem taşımaktadır. Konvansiyonel radyografi, ultrasonografi, bilgisayarlı tomografi, manyetik rezonans görüntüleme gibi anatomik görüntüleme yöntemlerinin yanısıra işaretli lökosit sintigrafisi, Ga-67 sitrat ile enfeksiyon görüntülemesi ve üç fazlı kemik sintigrafisi gibi radyonüklid yöntemler de kullanılmaktadır.<sup>2,3,4</sup> Son yıllarda ülkemizde yaygın olarak kullanılan 18F-Floro-deoksiglukoz Pozitron Emisyon Tomografisi/Bilgisayarlı Tomografi (18F-FDG PET/BT) görüntüleme ağırlıklı olarak onkolojik hastalarda kullanılmakla birlikte, enfeksiyöz/inflamatuvar hastalıklarda da kullanımı yüksek görüntü kalitesi, kısa sürede görüntüleme ve kesin anatomik lokalizasyon avantajları ile giderek artmaktadır.<sup>5</sup> Bu olgu sunumunda diskovertebral enfeksiyon ön tanısı ile 18F-FDG PET/BT görüntüleme amacıyla kliniğimize refere edilen bir olgunun 18F-FDG PET/BT bulgularını sunmak ve vertebral enfeksiyonda PET/BT'nin tanısal rolünü değerlendirmek amaçlanmıştır.

## OLGU

Ani başlayan bel ve sol kalça ağrısı ile başvuran 79 yaşındaki erkek hastanın fizik muayenesinde hassasiyet ve hareket kısıtlılığı saptanmış. Sedimentasyon:120 mm, CRP:14 mg/dL olup; tümör belirteçlerinde yükseklik saptanmayan hastaya yapılan kemik iliği aspirasyon biyopsisinde ılımlı plazma hücre artışı saptanmış. Sol kalça MR görüntülemesinde patolojik bulgu izlenmeyen hastanın lomber MR görüntülemesinde L2-3 seviyesinde intervertebral diskte ve komşu eklem yüzlerinde diskovertebral enfeksiyon ile uyumlu olabilecek sinyal değişiklikleri ve İVKM tutulumu izlenmesi üzerine hastaya antibiyotik tedavisi başlanmıştır. Antibiyotik tedavisine rağmen sedimentasyon değerinde düşme olmaması ve hastanın şikayetlerinin devamı üzerine enfeksiyon yaygınlığının belirlenmesi ve diğer vücut alanlarının taranması amacıyla hasta PET/BT görüntüleme için kliniğimize yönlendirildi.

18F-FDG PET/BT görüntülerinde Lomber 2-3. intervertebral aralıkta ve komşu eklem yüzlerinde, komşu yumuşak dokuya ve bu seviyede nöral foramene uzanan nonhomojen artmış <sup>18</sup>F FDG tutulumu (SUVmaks:5,4) izlenmiştir (Resim 1,2). Ayrıca L2-5 vertebra seviyesinde solda psoas major kasında fokal hipodens alanlar izlenmiş olup; bu alanlarda fokal artmış <sup>18</sup>F FDG tutulumu izlenmiştir (SUVmaks:4,9) (Resim3). Bulgular diskovertebral enfeksiyon ve psoas major kası içerisinde abseler ile uyumlu olarak değerlendirildi. Hastanın paravertebral alandan alınan abse kültüründe ve kan kültürlerinde MSSA üremesi olması üzerine MSSA etkenli diskovertebral enfeksiyon tanısı ile tedavisine başlandı.

## TARTIŞMA

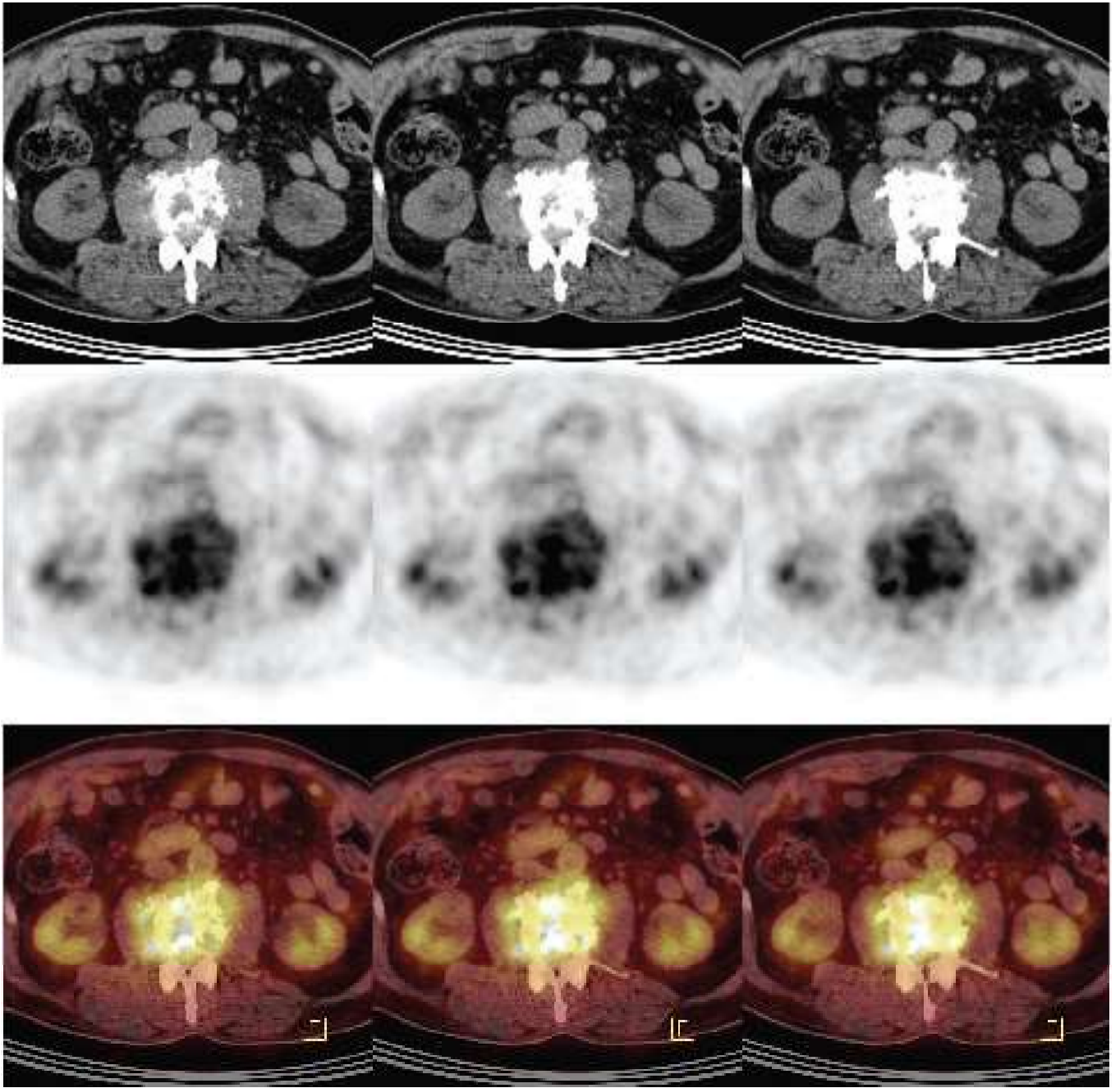
Omurga enfeksiyonları genellikle disk bölgesinde başlar ve diskitis olarak adlandırılır. Kemiğe da yayıldığında spondilodiskit olarak adlandırılır. En sık lomber vertebra tutulur. Vertebral enfeksiyon direkt yayılım yoluyla değişik kompartmanlara yayılabilmekte olup; paravertebral-epidural veya psoas abselerine neden olabilir. Spinal enfeksiyonların tanısında MR en duyarlı radyolojik tetkik olup; duyarlılığı %96, özgüllüğü %92 olarak değerlendirilmiştir.<sup>6</sup> Ancak enfeksiyonun erken dönemlerinde atipik bulgular ve ileri yaşta yaş ile ilişkili değişiklikler değerlendirmeyi güçleştirmektedir. Atipik bulgular enfeksiyöz spondilodiskitin ne-

oplastik durumlar ve bazen de benign kompresyon fraktürlerinden ayırımında zorluğa neden olmaktadır.<sup>7</sup> Opere hastalarda ise spinal implantlar hem MR'da hem de BT'de artefakta neden olurlar. MR kullanımını kısıtlayan bir diğer durum ise pacemaker ve kardiyak protez kapaklardır.

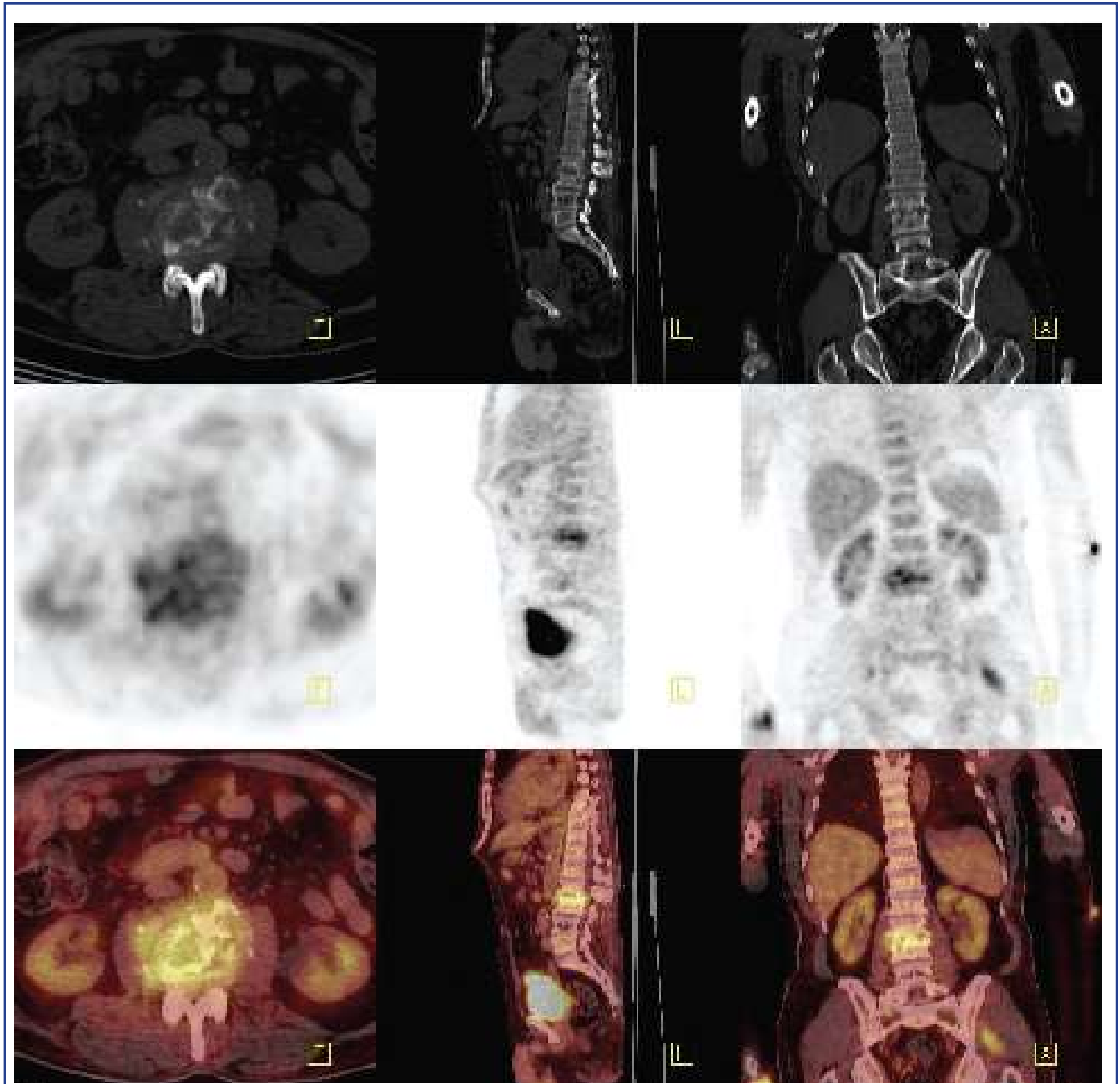
Spinal enfeksiyonların tanısında üç fazlı kemik sintigrafisi de kullanılmaktadır. Ancak spinal osteomyelit tanısında duyarlılığı %73-90 arasında değerlerde iken, özgüllüğü SPECT görüntüleme eklense bile %30'lardadır.<sup>1,6,8</sup> İşaretli lökosit sintigrafisi de aksiyel iskeletin osteomyelitinde düşük duyarlılığa sahiptir.<sup>9</sup> Son yıllarda kullanımı yaygınlaşan PET görüntülemesinde en sık kullanılan ajan 18-F Florodeoksiglukoz olup, bir glukoz analogudur. Tümör spesifik bir ajan olmayıp, enfeksiyon/inflamasyon görüntülemesinde de kullanılmaktadır. Diğer nükleer tıp tetkikleri ile karşılaştırıldığında tetkik süresi oldukça kısa olup; yüksek hedef/geri plan tutulumuna ve yüksek görüntü rezolüsyonuna sahiptir. Literatürde spinal enfeksiyon tanısında oldukça duyarlı olduğu, ayrıca negatif FDG PET/BT çalışmasının spinal enfeksiyonu yüksek doğrulukla ekarte edeceği bildirilmiştir.<sup>1,10</sup> 73 hastadan oluşan bir seride duyarlılık %100, özgüllük %81, pozitif belirleyici değer %65, negatif belirleyici değer %100 olarak bildirilmiştir.<sup>10</sup> Olgumuzda da FDG PET/BT ile diskovertebral enfeksiyonun doğrulanmasının yanısıra komşu yumuşak dokuya yayılım ve psoas abseleri başarıyla tespit edilmiştir.

## SONUÇ

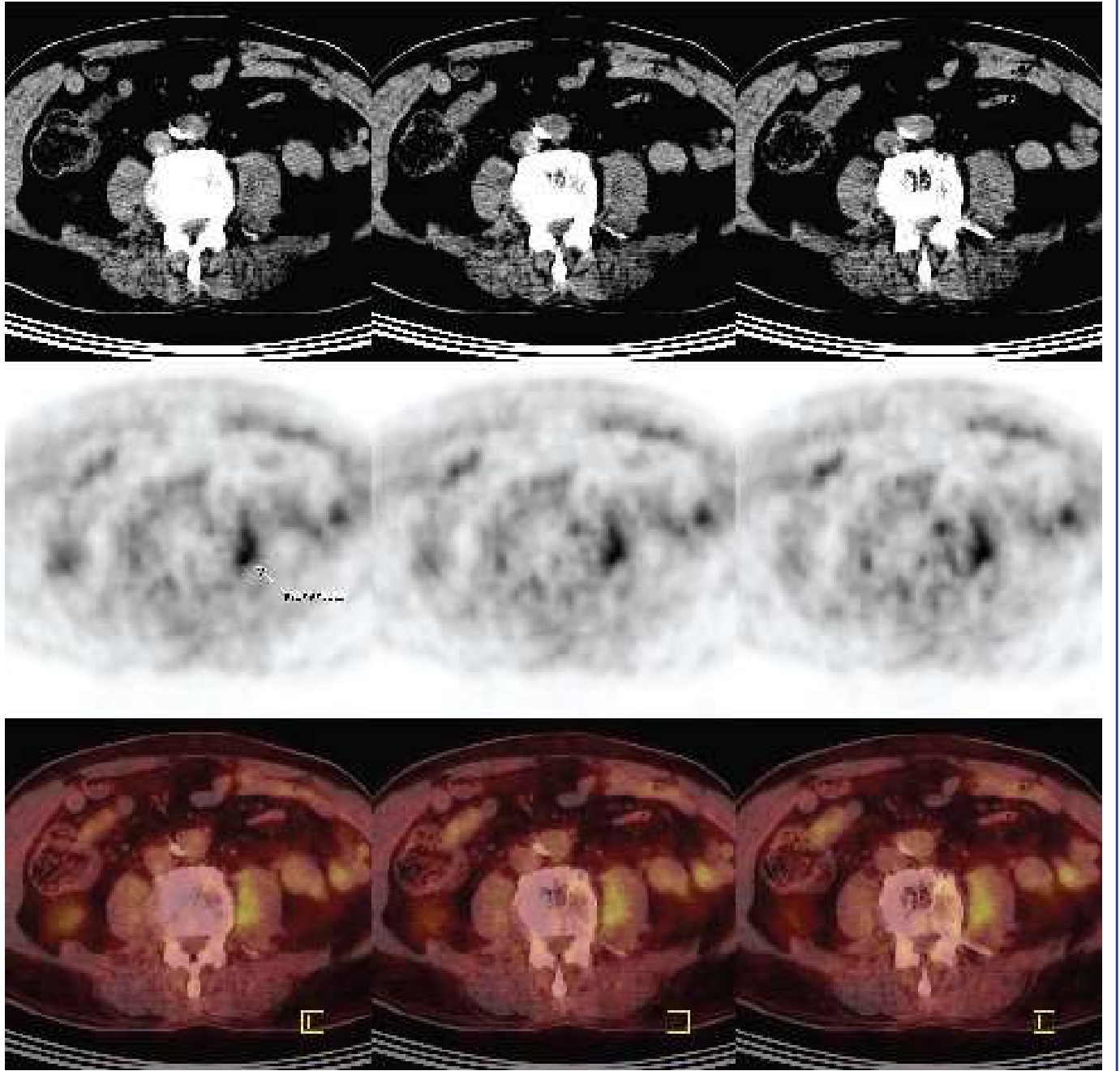
FDG PET/BT diskovertebral enfeksiyon tanısında yüksek duyarlılık ve özgüllüğe sahip olması, yüksek hedef/geri plan oranları, yüksek rezolüsyon gibi avantajlarının yanısıra dejeneratif kemik hastalıkları ve eski vertebra kırıklarında tutulum izlenmemesi nedeniyle yanlış pozitifliklerin azaldığı bir tanısal görüntüleme yöntemi olması nedeniyle özellikle MR görüntüleme yapılamayan veya MR görüntülemenin nondiagnostik olduğu olgularda diskovertebral enfeksiyonların tanısı ve lokal yaygınlığının belirlenmesinde güvenle kullanılabilir.



Resim 1. L3. Vertebra da destrüksiyon ve vertebra korpusunda ve komşu yumuşak dokuda ve nöral foramende metabolik aktivite artışı izlenmektedir.



Resim 2. L2-3 intervertebral aralıkta ve komşu end plate'lerde patolojik metabolik aktivite artışı izlenmektedir.



Resim 3. Sol psoas major kası içerisinde BT'de izlenen hipodens alanlarda PET görüntülerinde patolojik metabolik aktivite artışı izlenmiş olup; psoas absesi ile uyumlu olarak değerlendirilmiştir.

## KAYNAKLAR

1. Gemmel F, Rijk PC, Collins JM, Parlevliet T, Stumpe K, Palestro C. Expanding role of 18F-fluoro-D-deoxyglucose PET and PET/CT in spinal infections. *Eur Spine J.* 2010;19: 540-51.
2. Adatepe MH, Powell OM, Isaacs GH, Nichols K, Cefola R. Hematogenous pyogenic vertebral osteomyelitis: diagnostic value of radionuclide bone imaging. *J Nucl Med* 1986;27:1680-1685.
3. I Leone A, Dell'Atti C, Magarelli N, Colelli P, Balanika A, Casale R, et al. Imaging of spondylodiscitis. *Eur Rev Med Pharmacol Sci.* 2012;16:8-19.
4. Gasbarrini A, Boriani L, Nanni C, Zamparini E, Rorato G, Ghermandi R, et al. Spinal infection multidisciplinary management project (SIMP): from diagnosis to treatment guideline. *Int J Immunopathol Pharmacol.* 2011;24:95-100.
5. Basu S, Chryssikos T, Moghadam-Kia S, Zhuang H, Torigian D and Alavi A. Positron Emission Tomography as a Diagnostic Tool in Infection: Present Role and Future Possibilities *Semin Nucl Med* 2009;39:36-51.
6. Modic MT, Feiglin DH, Piraino DW, Boumpfrey F, Weinstein MA, Duchesneau PM, et al. Vertebral osteomyelitis: assessment using MR. *Radiology* 1985;157:157-166.
7. Hong SH, Choi JY, Lee JW, Kim NR, Choi JA, Kang HS. MR imaging assessment of the spine: infection or an imitation? *Radiographics* 2009;29:599-612.
8. Love C, Patel M, Lonner BS, Tomas MB, Palestro CJ. Diagnosing spinal osteomyelitis: a comparison of bone and Ga-67 scintigraphy and magnetic resonance imaging. *Clin Nucl Med* 2000;25:963-977.
9. Termaat MF, Rajmakers PG, Scholten HJ, Bakker FC, Patka P, Haarman HJ. The accuracy of diagnostic imaging for the assessment of chronic osteomyelitis: a systematic review and meta-analysis. *J Bone Joint Surg Am* 2005;87:2464-2471.
10. de Winter F, Gemmel F, Van de Wiele C, Poffijn B, Uyttendaele D, Dierckx R. 18-fluorine fluorodeoxyglucose positron emission tomography for the diagnosis of infection in the postoperative spine. *Spine* 2003;28:1314-1319.