

## DEV RİNOLİT

## GIANT RHINOLITH

Abdulvahap AKYİĞİT\*  
Muhammet Murat KOÇ\*  
Öner SAKALLIOĞLU\*  
Cahit POLAT\*

\* Elazığ Eğitim ve Araştırma Hastanesi  
KBB Kliniği

**Yazışma Adresi/Correspondence:**  
Dr. Abdulvahap AKYİĞİT  
Elazığ Eğitim ve Araştırma Hastanesi  
KBB Kliniği Elazığ  
Tel: 04242333344  
E-mail: cerrah23@gmail.com

## ÖZET

Rinolit, nazal kavite içerisinde, eksojen veya endojen kaynaklı nidus etrafının kalsiyum karbonat, magnezyum karbonat, kalsiyum fosfat ve magnezyum fosfat ile kaplanması ile oluşan kitlelere verilen isimdir. Küçük boyutta olabileceği gibi tüm nazal kaviteyi doldurabilecek boyutlara da ulaşabilir. Tek taraflı, kötü kokulu, pürülan burun akıntısı, burun tıkanıklığı, ağrı gibi semptomlara yol açabileceği gibi hiçbir semptom vermeden rutin fizik muayenede de tespit edilmektedir. Bu makalede, on sekiz yaşında burunun sağ tarafından nefes almada güçlük, tek taraflı pürülan burun akıntısı şikayeti ile müracaat eden ve fizik muayene ile rinolit tanısı konulan erkek hasta sunulmuştur.

**Anahtar Kelimeler:** Rinolit, Burun Tıkanıklığı, Burunda Yabancı Cisim

## ABSTRACT

Rhinolith is the name given to masses formed by the stone formation of exogen or endogen nidus within the nasal cavity covered with calcium carbonate, magnesium carbonate, calcium phosphate and magnesium phosphate. While rhinolith may be with small size, it can reach sizes that fill the nasal cavity completely. It can cause the symptoms like unilateral fetid odour, purulent nasal discharge, nasal obstruction and pain, and additionally it can be asymptomatic and can be detected with routine nasal examination. In this report, a 18 year-old-man with the complaint of nasal obstruction and purulent discharge in right nasal cavity and who was diagnosed to be a rhinolith by anterior rhinoscopy was presented.

**Key Words:** Rhinolith, Nasal obstruction, Foreign body in the nose

## GİRİŞ

Rinolitler nazal kavite içinde yerleşen kalsiyum karbonat, magnezyum karbonat, kalsiyum fosfat ve magnezyum fosfattan oluşan kitlelerdir<sup>1</sup>. Rinolitler, burun boşluğunda uzun süre kalan, düzensiz yüzeyli veya delikli, organik veya inorganik bir nidus etrafında gelişler. Burun bölgesinde normalde bulunan yapılardan gelişirse endojen, vücut yapılarından farklı olan düğme, meyve çekirdeği gibi yabancı cisimlerden gelişirse eksojen kökenli kabul edilir<sup>2</sup>. Tek taraflı, kötü kokulu, pürülan burun akıntısı, burun tıkanıklığı, ağrı gibi semptomlara yol açmaktadır<sup>3</sup>. Bu makalede, on sekiz yaşında burunun sağ tarafından nefes almada güçlük, tek taraflı pürülan burun akıntısı şikayeti ile müracaat eden ve fizik muayene ile rinolit tanısı konulan erkek hasta sunulmuştur.

## OLGU

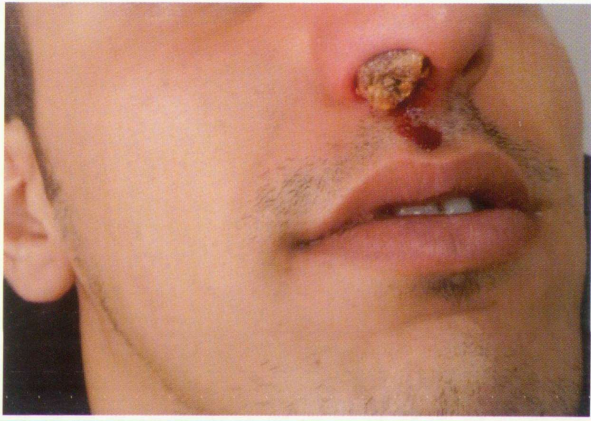On sekiz yaşında erkek hasta burundan rahat nefes alamama şikayeti ile polikliniğimize müracaat etti. Hastanın yapılan anterior rinoskopik muayenesinde sağ nazal pasajı tama yakın dolduran, sert, ağrılı, rinolit ile uyumlu kitle izlendi. Nazal septumun tabandan sola doğru deviye olduğu ve solda



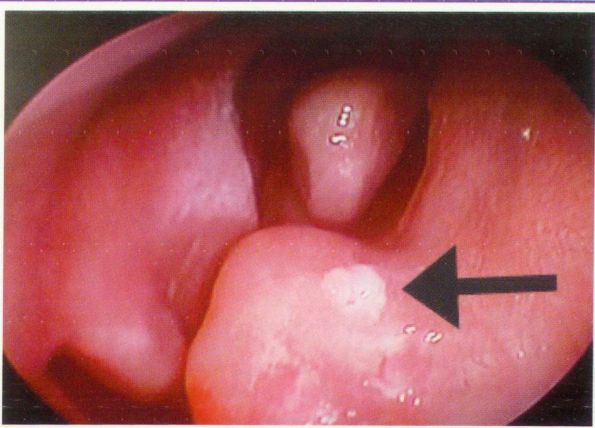
nazal pasajın azaldığı görüldü. Burunun rijid endoskopik (0°, 4 mm) muayenesinde rinolitın sağ nazal meada nazal septum üzerine oturduğu, orta konka ile temas ettiği, çevre dokulara yapışık olmadığı, net sınır çizdiği ve aspiratör ile mobilize olduğu görüldü. Hastanın nazal septumuna %1 lidokain ile lokal anestezi yapıldıktan sonra kitle burun içerisinde mobilize edilerek tamamıyla çıkartılarak patolojiye gönderildi (Resim 1-3). Patolojik tanı rinolit olarak raporlandı. Hastanın 3 aylık takibinde problem yaşanmadı.

### TARTIŞMA

Rinolit ilk kez 1654 yılında Bartholin tarafından tanımlanmıştır<sup>4,5</sup>. Kadınlarda, erkeklere göre daha sık görül- düğü bildirilmiştir. En sık genç erişkinlerde olmak üzere, her yaş grubunda



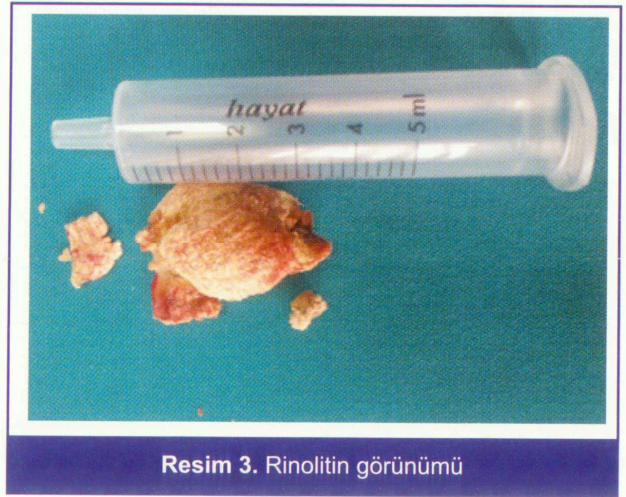Resim 1. Sağ nazal meada rinolitinin görünümü.



Resim 2. Rinolitinin yerleştiği septal taban

(6 ay ile 86 yaş arası) görülebilmektedir. Sadece nazal kavitede bulunabileceği gibi frontal sinüs ve maksiller sinüste görülen vakalar literatürde bulunmaktadır<sup>4-8</sup>. Bizim olgumuz genç, erişkin erkek hasta idi.

Rinolitın etyopatogenezi tam olarak bilinmemekle beraber, genellikle burun boşluğunda uzun süre kalan, düzensiz yüzeyli veya delikli, organik veya inorganik



Resim 3. Rinolitinin görünümü

bir nidus etrafında burun sekresyonundaki kimyasal bileşenlerin teması sonrası kalsifiye olması ile geliştikleri kabul edilir. Bu nidus, çoğu olguda meyve çekirdekleri, sebze-baklagillerin taneleri, kağıt parçaları, düğme, boncuk, oyuncak parçaları, taş-kum parçaları gibi eksojen kaynaklı olabileceği gibi, ektopik diş, kemik parçası, kan pıhtısı, kurumuş püvy veya deskuame epitelium gibi endojen kaynaklı da olabilmektedir<sup>1-9</sup>. Olgumuzda patolojik olarak nidus tam olarak tanımlanamamasına rağmen eksojen kaynaklı olduğu düşünülmektedir.

Rinolit tek taraflı burun tıkanıklığı, kötü kokulu mukopürülan sekresyon, baş ağrısı, burun kanaması gibi semptomlara yol açabilir<sup>10</sup>. Aktaş ve ark. yedi olgu içeren serilerinde, en belirgin şikayetin burun tıkanıklığı olduğunu bildirirken, olgumuzda da benzer şekilde burun tıkanıklığı ön planda olup, ara ara kötü kokulu burun akıntısı tarif edilmekteydi<sup>11</sup>.

Rinolit düşünülen hastada anterior rinoskopi ve endoskopik burun muayene büyük önem taşımakta olup direkt grafi, bilgisayarlı tomografi gibi radyolojik incelemelerde opasite görülebilmektedir<sup>11</sup>.

Ayırıcı tanıda, hemanjiom, osteom, kalsifiye polip, endondroma, angiofibrom, ameloblastik fibroodontom, ameloblastik sarkom, dermoid tümör, kondrosarkom ve osteosarkom gibi malign tümörlerin yanı sıra sifiliz ve tüberküloz gibi kalsifiye inflamatuvar hastalıklar düşünülmelidir<sup>12-14</sup>.

Küçük boyutlu rinolitler anterior rinoskopi ile genellikle lokal anestezi altında çıkartılabilmektedir. Fakat maksiller sinüs antrumu, nazal septumu ve sert damakta hasar oluşturacak kadar büyümüş rinolitler genel anestezi altında farklı cerrahi yöntemlerle (lateral rinoskopi ve transmaksiller gibi) tedavi edilebilir<sup>15,16</sup>.



Rinolit, hastaları sosyal yönden rahatsız eden tek taraflı kötü kokulu akıntı, ağrı ve burun tıkanıklığı gibi şikayetlere yol açabilir. Rinolit tanısı rutin fizik muayene ile rahatlıkla konulabilir. Özellikle çocukluk yaş gru-

bunda olmakla üzere tek taraflı burun tıkanıklığı ve burun akıntısı şikayetleri olan hastalarda ayırıcı tanıda rinolit mutlaka düşünülmelidir.

## REFERENCES

1. Hadi U, Ghossaini S, Zaytoun G. Rhinolithiasis: a forgotten entity. *Otolaryngol Head Neck Surg* 2002;126:48-51.
2. Ezsias A, Sugar AW. Rhinolith: An unusual case and an update. *Ann Otol Rhinol Laryngol* 1997;106:135-8.
3. Aksungur EH, Binokay FB, Bicakci K, Apaydin D, Oguz M, Aydogan B. A rhinolith which is mimicking a nasal benign tumor. *Eur J Radiol* 1999;31:53-5.
4. Appleton SS, Kimbrough RE, Engstrom HI. Rhinolithiasis: a review. *Oral Surg Oral Med Oral Pathol* 1988;65:693-8.
5. Singh RK, Varshney S, Bist SS, Gupta N, Bhatia R, Kishor S. A case of rhinolithiasis. *Online J Health Allied Scs* 2008;7:7.
6. Atalar MH, Taş F, Petik B, Dumlu N, Işık AO. Rhinolithiasis. *C.Ü. Tıp Fakültesi Dergisi* .
7. Levy J, Monos T, Puterman M. Rhinolithiasis: a very late complication after dacryocystorhinostomy with rubber-gum and polyethylene stenting. *Am J Ophthalmol* 2004;138:1065-7.
8. Davis O, Wolff A. Rhinolithiasis an maxillary antrolithiasis. *Ear Nose Throat J* 1985;64:46-53.
9. Yuca K, Caksen H, Etlik Ö, et al. The importance of rigid nasal endoscopy in the diagnosis and treatment of rhinolithiasis. *Auris Nasus Larynx* 2006; 33: 19-22.
10. Davis O, Wolff A. Rhinolithiasis and maxillary antrolithiasis is. *Ear Nose Throat J* 1985;64:421-6.
11. Aktaş O, Ozturan O, Cokkeser V, ve ark. Rinolitler. *KBB Klinikleri* 1999;1:94-7.
12. Tarhan AE, Oğuz H, Şafak MA, Özdek A, Samim E. Rhinolithiasis. *K.B.B. ve BBC Dergisi* 2002;10:93-6.
13. Sumbullu MA, Tozoglu U, Yoruk O, Yilmaz AB, Ucuncu H. Rhinolithiasis: the importance of flat panel detector-based cone beam computed tomography in diagnosis and treatment. *Oral Surg Oral Med Oral Pathol Oral Radiol Endod* 2009;107:65-7.
14. Ozdemir S, Akbas Y, Görgülü O, Selçuk T, Sayar C. Rhinolithiasis: review of 21 cases. *Am J Rhinol Allergy* 2010;24: 136-9.
15. Chaker AC, Schwarz OS, Kole OL. Bilateral rhinolithiasis. *Ear Nose Throat J* 1978;57:15-26.
16. Kastenbauer ER, Masing I. Intranasal surgery and the management of acute nasal injuries. In: Tardy ME, Kastenbauer ER (eds). *Head and Neck Surgery, Face, Nose and Facial Skull, Part I, Vol.I, Second edition*. New York: Thieme Medical Publishers Inc; 1995:435-6.