

YENİDOĞAN DÖNEMİNDE GÖRÜLEN TRAVMATİK
AKUT EPİDURAL HEMATOM: OLGU SUNUMU

TRAUMATIC ACUTE EPIDURAL HEMATOMA IN A
NEWBORN: A CASE REPORT

Dr. Ayhan TEKİNER*,
Dr. Mehmet Akif BAYAR*,
Dr. Yavuz Selim ERKOÇ*

* Ankara Eğitim ve Araştırma Hastanesi,
Beyin Cerrahi Kliniği

Yazışma Adresi: Dr. Ayhan TEKİNER
Ankara Eğitim ve Araştırma Hastanesi,
Beyin Cerrahi Kliniği

E-mail: tekinerayhan@gmail.com

ÖZET:

Yenidoğan döneminde epidural hematomlar (EDH) duranın kemiğe yapışık olması ve dural arterlerin kafatası kemikleri içine gömülü olmamalarından dolayı oldukça seyrek görülür. Ancak, özellikle erken yenidoğan döneminde koagülasyon mekanizmasında gelişebilecek bozukluklar nedeniyle de travmalar daha morbit ve mortal seyredebilecektir. Bu nedenle de cerrahi yönden ayrı bir öneme sahiptir. Doğum sonrası düşme sonucu şuur bozukluğu ifadesi ile kliniğimize kabul edilen bebeğin kranial bilgisayarlı tomografi (BT) tetkikinde sağda parietal bölgede 5x2 cm. boyutlarında akut epidural hematoma ile uyumlu hiperdens lezyon gözlemlendi. Bunun üzerine bebek acilen operasyona alındı ve kraniyotomi ile epidural hematoma boşaltıldı. Bu olgu ile erken yenidoğan döneminde zamanında ve uygun cerrahi yaklaşımın önemine dikkat çekilmek istenmiştir.

ANAHTAR SÖZCÜKLER: Epidural hematoma, Kranial fraktür, Yenidoğan

ABSTRACT:

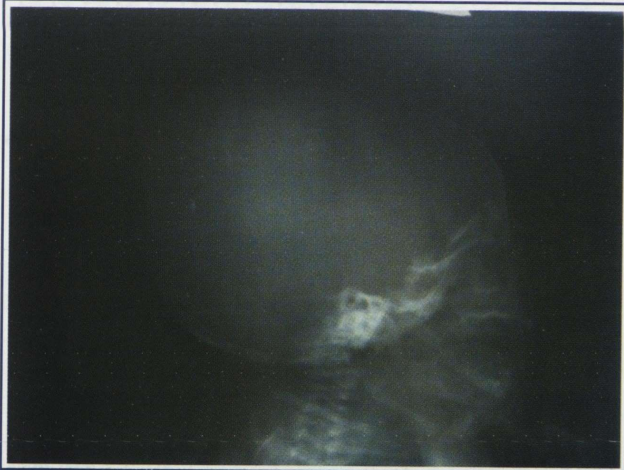Epidural hematoma in newborn infants is a very rare condition because the dura firmly adheres to the overlying skull bone and dural arteries are not embedded into the cranium. Traumas may cause more morbid and mortal conditions because of the disorders of the coagulation mechanism especially in newborns; therefore, epidural hematoma in newborn has a special importance for surgery. A newborn was admitted to our clinic with a history of consciousness impairment because of falling just after delivery. Computed tomography showed 5x2cm sized hyperdense lesion on the right parietal region concordant to acute epidural hematoma. The operation was performed immediately and epidural hematoma was drained. We herein wanted to draw attention to the operation performed appropriately and on time in the neonatal period.

KEY WORDS: Epidural hematoma, Cranial fracture, Newborn

GİRİŞ

Çocukluk çağında epidural hematomlar (EDH) oldukça seyrek ve tüm kapalı kafa travmalarının yaklaşık % 3.4'ünde görüldüğü bildirilmektedir¹. Buna karşın tüm EDH'ların da yaklaşık % 60'ının 20 yaşın altında, özellikle de trafik kazası geçirmiş erkeklerde görüldüğü bildirilmektedir^{2,3,4}. İki yaşın altında ve 60 yaşın üzerinde daha az görülür. On iki ayın altındaki infantlarda ise son derece nadirdir^{5,6}. Bu durum dura materin bu yaş guruplarında kemiğe daha sıkı yapışıyor olmasıyla açıklanmaktadır⁷. Epidural kanama, arteriyel ya da venöz olabilir; çocuklarda venöz kanama sıklığının erişkinlerinkinden daha fazla olduğuna inanılmaktadır. Klasik olarak epidural hematom, orta meningeal arterin ya da büyük dallardan birinin yırtılmasından kaynaklanır. Dural sinüslerin yırtılması sonucu da ortaya çıkabilir. Çocukluk çağında akut EDH'nın yavaş gelişebileceğini, bilinç kaybı, bilinçte kötüleşme, hemiparezi ve anizokoriden oluşan klasik seyrin görülmeyeceğini unutmamak gerekir. Bu nedenle de tanı, takip ve tedavileri zordur. Ayrıca pediatrik yaş gurubunda ve özellikle de yenidoğanda gözlenen EDH tedavi seçeneği ile ilgili kesinleşmiş protokol yoktur^{5,8}.

Bu olguda erken yenidoğan döneminde nadir görülen EDH olgusuna dikkat çekilmek istenmiştir.

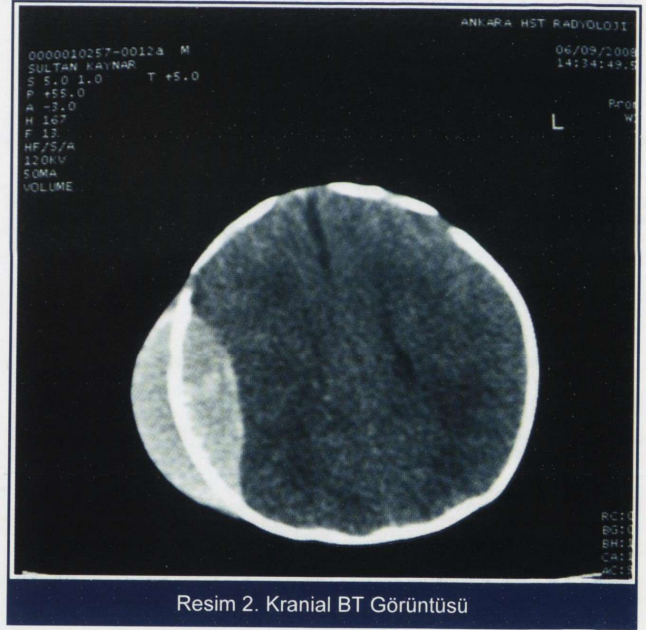


Resim 1. Direkt Kranial Grafi

OLGU

Spontan vaginal yolla forseps yardımıyla miadında doğan erkek bebek; doğar doğmaz düşme sonucu skalpde şişlik, uykuya eğilim, reflekslerinde giderek bozulma nedeniyle kliniğimize acil olarak konsülte

edildi. Apgar Skoru 7 olarak bildirilen bebeğin yapılan ilk muayenesinde; sağ parietal bölgede yaklaşık 4x6 cm. boyutlarında palpasyonla yumuşak, pulsatil olmayan sefal hematomla uyumlu lezyon saptandı, anterior fontanel normal olarak değerlendirildi. Nörolojik muayenede ise; genel durum kötü-orta, yenidoğan refleksleri alınamamakta ve aktif hareketli değil idi. Işık Refleksi: +/+, İndirekt Işık Refleksi: +/+, pupiller izokorik idi. Yapılan tam kan sayımı ve biyokimya tetkiklerinde; Hemoglobin: 9.3 g/dl ve Hematrit: % 26.9 saptanırken, diğer testler normaldi. Direkt kranial grafide belirgin patoloji gözlenmedi (Resim1). Kranial bilgisayarlı tomografi (BT) tetkikinde ise sağda parietal bölgede 5x2 cm. boyutlarında akut epidural hematom ile uyumlu hiperdens lezyon gözlendi (Resim 2). Bunun üzerine bebek yaklaşık iki saat sonra acilen operasyona alındı ve kranitomi ile epidural hematom boşaltıldı (Resim 3). Operasyonda parietal bölgede lineer fraktür hattı olduğu gözlendi. Post operatif 1. günde normal muayene bulguları alınan hasta, 7. günde eksterne edildi.



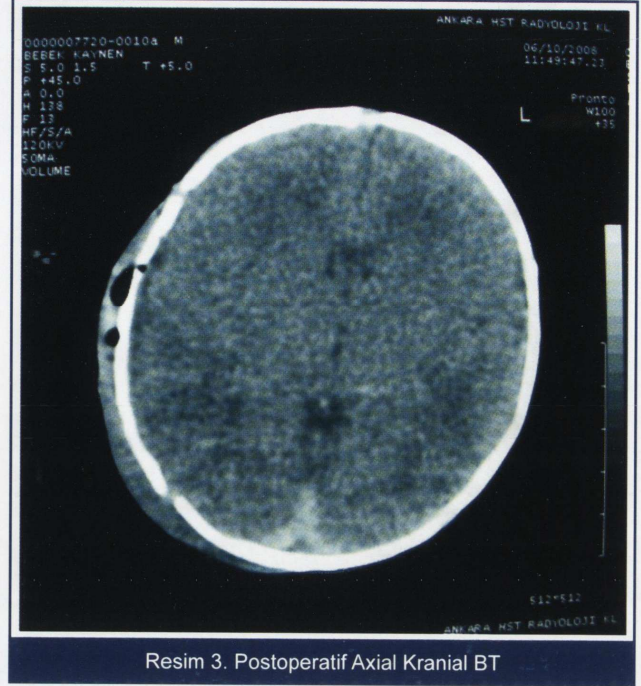
Resim 2. Kranial BT Görüntüsü

TARTIŞMA

Epidural kanamaya yol açan kafa travmaları çocukluk çağında önemli mortalite ve morbidite nedenleri arasındadır. Yenidoğan döneminde EDH duranın kemiğe yapışık olması ve dural arterlerin kafatası kemikleri içine gömülü olmamalarından dolayı oldukça seyrek görülür^{9,10}. Erken yenidoğan döneminde travma sebepleri arasında doğum eylemi en önemli

W2

etken iken çocukluk çağında ise düşme, motorlu araç kazaları ve çocuk ihmali ve istismarları ilk sıralarda yer almaktadır⁶. Bununla birlikte, bazen hafif kafa travması sonucu da ortaya çıkabilir. Epidural kanamaya neden olabilen lineer fraktürler kafa travmalı çocukların üçte ikisinde parietal bölgede görülürler. Çoğunda subgaleal veya subperiostal kanama gibi lezyon yerini gösteren lokalize kanamalar saptanır. Bu tip kanamalar yenidoğan, süt çocuğu ve bazen çocuklarda özellikle de koagülopatisi olan çocuklarda kan transfüzyonu gerektirecek seviyede olabilir. Epidural hematoma için % 14 civarında ölüm oranı bildirilmiştir¹¹. Sakatlık oranı ise özellikle 10 yaşından daha küçük çocuklarda erişkinlerden daha düşüktür. Bu kadar mortal ve sekellere sebep olan kafa travmalarının gerek oluş sebepleri, gerek ortaya çıkan intrakranial lezyonlar ve gerekse tedavi açısından iyi değerlendirilmesi gerekmektedir⁶. Epidural hematoma olan çocukların yarısında travma anında bilinç kaybı yoktur¹². Travma sırasındaki çarpmanın neden olduğu bilinç kaybının düzelmesiyle daha sonra bilinç düzeyinin tekrar bozulması arasındaki dönem "lucid interval" olarak adlandırılır. Lucid interval genellikle birkaç saat sürer. Yenidoğanda ise nadir olarak bildirilmiştir¹³. Erşahin ve ark. yaptığı çalışmada hastaların % 24'ünde lucid interval bildirilmiştir¹⁴. Ayrıca yenidoğan dönemine özgü fontanel açıklığı ve suturlerin kapanmamış olması nedeniyle tanının atlanabileceği göz önünde bulundurulmalıdır. Kafatası fraktürlerinde en hassas inceleme yöntemi direk kafa grafisi olmasına rağmen yumuşak dokuyu göstermemesi nedeniyle, acil durumlarda kullanımı sınırlıdır. Kraniografilerinde fraktür saptanan bir hastada, nörolojik muayene normal olsa bile kraniyal BT çekilmelidir. Kafa travması algoritminde; BT intrakranial patolojiler yanında kemik penceresinde fraktürleri göstermesi nedeniyle ilk kullanılacak seçenek olmalıdır¹⁵. BT ile tanısı konan epidural hematoma, hastada nörolojik bulgu, baş ağrısı, ve kusma gibi klinik bulgular yoksa aralıklı çekilen BT'ler ile takip edilebilir. Bunun dışındaki hastalarda hematoma cerrahi olarak boşaltılmalıdır.



Resim 3. Postoperatif Axial Kranial BT

Bilinç bozukluğu, focal nörolojik bulguların olması, genellikle 15 mm'den kalın hematoma neden olduğu belirgin korteks basısının bulunması, hematoma hacminin 30-35 ml'den fazla olması, özellikle temporal bölgede yerleşmiş hematoma orta hat kayması ya da unkal herniasyonunun varlığı, hematoma eşlik eden parankim içi lezyonun veya kitle etkisi olan subdural hematomun varlığı, cerrahi gerektiren durumlardır¹⁶.

Olgumuzda belirtilen bu endikasyonlar nedeniyle, acil dekompresyon yapılarak beyin dokusu basıdan kurtarılmıştır. Postoperatif dönemde ise, hasta hızlı bir iyileşme sürecine girerek 7. günde şifa ile sekelsiz olarak eksterne edilmiştir.

SONUÇ

Yenidoğan döneminde travma yada doğum travmasına bağlı olarak ortaya çıkan akut epidural hematoma oldukça seyrekdir. Cerrahi tedavi sonuçlarının oldukça yüz güldürücü olması nedeniyle de erken tanı ve cerrahi zamanlama oldukça önem kazanmaktadır. Olgu sunumumuzda bu önem vurgulanmak istenmiştir.

KAYNAKLAR

1. Hepgül KT, Sencer A: Çocukluk Çağı Kafa Travmaları; Temel Nöroşirürji. Cilt I. 2005; 28 (2): 311.
2. Dhellemmes P, Lejeune JP, Christiaens JL, Combelles G: Traumatic extradural hematomas in infancy and childhood. Experience with 144 cases. J Neurosurg. 1985;62(6):861-4.
3. Flannery AM, Houle P: Epidural Hematoma. In: Textbook of neurological surgery. Batjer HH and Loftus CM(edt). Baltimore; Lippincott, Williams&Wilkins; 2002:1091-1095.
4. Tagaki T, Nagai R, Wakabayashi S, Mizawa I, Hayashi K: Extradural hemorrhage in the newborn as a result of birth trauma: Childs Brain 1978; 4(5):306-318.
5. Ciurea AV, Kapsalaki EZ, Coman TC, Roberts JL, Robinson JS 3rd, Tascu A, et al: Supratentorial epidural hematoma of traumatic etiology in infants. Child Nerv Syst 2007; 23:335-341.
6. Sanchez JI, Paidos CN: Childhood Trauma. Surgical Clinics of North America. 1999;79(6): 1503-1535.
7. Paşaoğlu A, Orhon C, Koç K, Selçuklu A, Akdemir H, Uzunoğlu H: Traumatic extradural haematomas in pediatric age group. Acta Neurochir (Wien) 1990;106(3-4): 136-139.
8. Hamlat A, Heckly A, Adn M, Poulain P: Pathophysiology of intracranial epidural haematoma following birth: Medical Hypotheses 2006;66(2): 371-374.
9. Akiyama Y, Moritake K, Maruyama N, Takamura M, Yamasaki T: Acute epidural hematoma related to cesarean section in a neonate with Chiari II malformation. Childs Nerv Syst 2001;17(4-5):290-293.
10. Govaert P: Epidural haematoma (cephal hematoma internum, in the posterior fossa in neonates. Surg Neurol 1982;17(5):341-343.
11. McLaurin RL, Towbin R. Post-Traumatic Hematomas. Pediatric Neurosurgery, 2. baskı. Philadelphia: W.B Saunders Company; 1989:277-289.
12. Durham SR, Liu KC, Selden NR. Utility of serial computed tomography imaging in pediatric patients with head trauma. J. Neurosurg 2006;105(5 Suppl): 365-369.
13. Pillay R, Peter JC: Extradural haematomas in children. S.Afr. Med J. 1995;85(7): 672-674.
14. Ersahin Y, Mutluer S, Guzelbag E; Extradural hematoma; nalysis of 146 cases. Chid Nerv Syst 1999;9(2):96-99.
15. Zimmerman RA, Bilaniuk LT. Pediatric head trauma Neuroimaging Clin. N Am. 1994;4:349-366.
16. Gürelik M, Kars HZ: Çocukluk Çağı Kafa Travmaları; Temel Nöroşirürji Cilt I. Bölüm 2010; 44, 618.