

Bir Köpekte Gastrik Yabancı Cisim Olgusu

Turan CİVELEK

İç Hastalıkları Anabilim Dalı, Veteriner Fakültesi, Afyon Kocatepe Üniversitesi, AFYONKARAHİSAR

Corresponding author e-mail: tcivelek@aku.edu.tr

ÖZ

Köpekler gıda niteliğinde olmayan nesnelere yeme eğilimindedir. Köpeklerde gastrointestinal yabancı cisim olgularının birçoğunda başlıca klinik bulgu kusma ve iştah azalmasıdır. Gastrik yabancı cisim tanısı; fiziksel muayene, radyografi, ultrasonografi ve deneysel laparotomi ile konabilir. Bununla birlikte, tanı ve tedavide en etkin yöntem ise gastroskopi'dir. Sunulan vaka raporunda, kliniğimize kusma şikayeti ile getirilen 3 yaşlı, erkek, miks ırk köpekte gerçekleştirilen gastroskopik prosedür tartışıldı. Endoskopik muayene sonucu, midede plastik yapıda ve her iki ucunda metal klips olan bir yabancı cisim tespit edildi. Yabancı cisim endoskopik yolla uzaklaştırıldı.

Anahtar Kelimeler: Endoskopi, Gastroskopi, Özafagoskopi, Duedonoskopi, Köpekler.

Gastric Foreign Body Case in a Dog

ABSTRACT

Dogs tend to eat objects that are not food. Dogs with gastrointestinal foreign bodies most commonly present with vomiting and decreased appetite. Gastric foreign bodies diagnosis can be made by physical examination, radiography, ultrasonography and experimental laparotomy. However, the best method of diagnosis and treatment is gastroscopy. In the presented case report, we discussed the gastroscopic procedure performed in 3 year old, male, mixed dog brought with vomiting to our clinic. Endoscopic examination revealed a foreign body with metal clips on both ends of the plastic structure in stomach. The foreign body was removed by endoscopically.

Key Words: Endoscopy, Gastroscopy, Oesophagoscopy, Duedonoscopy, Dogs.

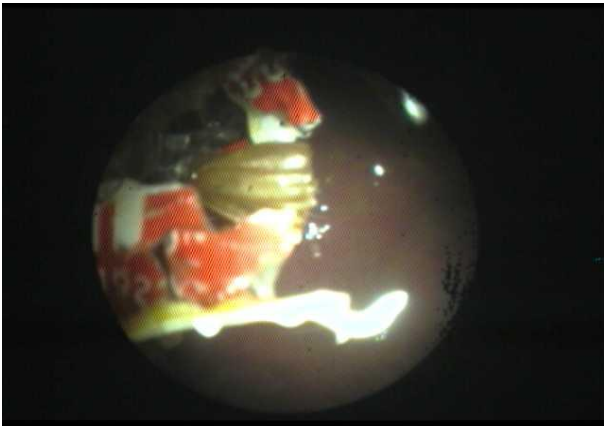
GİRİŞ

Köpekler çeşitli nesnelere yeme eğilimindedir. Alınan bu nesnelere bir kısmı gastrointestinal sistemi sorunsuzca geçerken, bir kısmı ise tam veya kısmi obstruksiyona neden olabilir (Evans ve ark. 1994). Köpeklerin sıklıkla yuttuğu yabancı cisimler arasında, kemikler, deri parçaları, oyuncaklar, küçük toplar, yeşillikler, balık oltaları, paralar, havlular, çoraplar, iç çamaşırları ve naylon nitelikte nesnelere sayılabilir (Tams 2003, Hayes 2009, Washabau ve Day 2013). Gastrik yabancı cisimlerin büyük bir çoğunluğu endoskopik olarak, herhangi bir komplikasyon yaşanmaksızın uzaklaştırılabilir. Bununla birlikte, büyük ve çok sayıda olan yabancı cisimlerin uzaklaştırma girişimi anestezi prosedürünün uzamasına neden olur. Yanı sıra bu yabancı cisimler, uzaklaştırılması sırasında, özafagusa zarar verebilir. Bu nedenle, bu tipteki yabancı cisimlerin uzaklaştırılması gastrotomiye endike kılabilir. Bir yabancı cismin yüzeyinin kesici ve delici olması da prosedürün riskini artıran diğer unsurlardandır (Tams 2003, Hayes 2009).

VAKA SUNUMU

Sunulan vaka materyalini İç Hastalıkları kliniğine kusma şikayeti ile getirilen 3 yaşlı, erkek, melez ırk köpek oluşturdu. Anamnezde gıda alımı ile ilişkili olmayan ve birkaç gündür gözlenen kusma tanımlandı. Gerçekleştirilen klinik muayenede, kalp ve solunum sayıları ve vücut ısısı normal aralıkta kaydedildi. Hastanın genel durumu ve vücut kondüsyonu iyi olarak değerlendirildi.

Kusma şikayeti nedeniyle, prosedüre uygun olarak, diagnostik amaçla genel anestezi altında gerçekleştirilen endoskopik girişimde, midenin gövde kısmında yaklaşık 4x1cm uzunluğunda, plastik yapıda, iki ucu metal klipsle kapalı, muhtemel bir et ürünleri dış ambalajı tespit edildi. Yabancı cisim endoskopik yolla uzaklaştırılmıştır (Şekil 1-2).

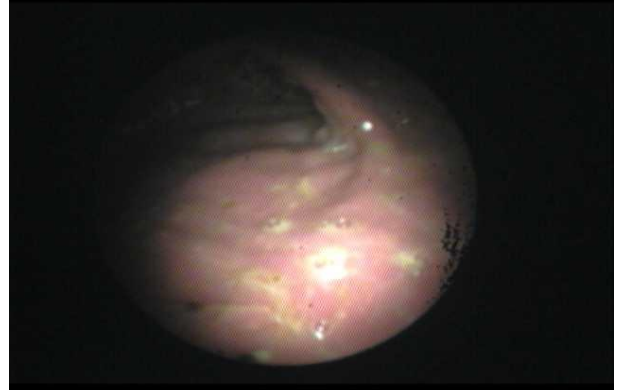


Şekil 1. Gastrik yabancı cismin endoskopik görünümü.

Figure 1. Endoscopic view of the gastric foreign body.



Şekil 2. Uzaklaştırılmış yabancı cismin görünümü.
Figure 2. Removed foreign body appearance.



Şekil 3. Gastrik safra reflüsü ve mukozal hiperemi.
Figure 3. Bile reflux in stomach and hyperemic mucosa.

Prosedür sırasında midede gıda içeriği ve mukozal erozyona rastlanmadı. Bununla birlikte, mide ve özafagusta yaygın safra reflüsü ve mukozal hiperemi gözlemlendi (Şekil 3). Prosedür biyopsi alınmaksızın sonlandırıldı. Uzaklaştırma sonrası mide olası diğer yabancı cisimler ve mukozal hasar yönünden gözden geçirildi. Uygulama sonrası hastaya proton pompa inhibitörü (Omeprazol; 0.5 mg/kg; PO) bir hafta süreyle reçete edildi.

TARTIŞMA ve SONUÇ

Gastrointestinal yabancı cisimlere köpeklerde sıklıkla rastlanılmaktadır (Amanda ve ark. 2005). Gastroskopi ise gastrik hastalıkların tanı, tedavi ve değerlendirilmesinde halihazırda kullanılan en kıymetli yöntemdir (Civelek ve Turgut 1999, Tams 2003). Sunulan vakada, endoskopik prosedür ile bir köpeğin midesinde yer alan yutulmuş plastik yapıda bir yabancı cisim tanımlandı. Mide gastroskopik olarak değerlendirildi ve yabancı cisim uzaklaştırıldı. Midede yabancı bir cismin varlığı tespit edildikten sonra; bu cismin lokasyonuna, yapısına ve niteliğine (toksik/non-toksik) (örn. piller hemen uzaklaştırılmalıdır), büyüklüğüne, yutulma zamanına ve mevcut klinik bulgulara bakılarak uzaklaştırılıp uzaklaştırılmayacağına karar verilir. Gerekirse bir süre kendiliğinden geçiş için de beklenebilir (Tams 2003,

Washabau ve Day 2013). Sunulan vakada normalde pylorusu geçebilecek ve oral-aboral yolla atılabilecek nitelikte olduğu değerlendirilmesine rağmen, teşhis ettiğimiz yabancı cisim, başlıca her iki ucunda yer alan metal klipslerin kurşun (Pb) elementinden yapılmış ve muhtemelen toksik yapıda olabileceği değerlendirildiğinden/öngörüldüğünden ve yanı sıra yine uzaklaştırmanın herhangi bir komplikasyona (özafageal yaralanma vb.) neden olmayacağı düşünülerek beklenmeksizin uzaklaştırıldı. Gastrik yabancı cisimlerin prognozu, özafagus ve barsaklardaki yabancı cisimler ile karşılaştırıldığında, daha iyidir. Bununla birlikte, barsaklara geçişin ve muhtemel bir obstrüksiyonun engellenmesi için hızlıca uzaklaştırılması önerilir. Özafageal ve intestinal yabancı cisimler ise hızlıca uzaklaştırılmadığı takdirde yüksek oranda morbidite ve mortaliteye neden olabilir (Tams 2003, Bong ve ark. 2005, Hayes 2009, Washabau ve Day 2013). Sunulan olgu köpeklerde sık rastlanılan yabancı cisim olgularının tanısı ve tedavisinde endoskopik prosedüre vurgu yapmaktadır. Bununla birlikte, zaman zaman, diğer tanı yöntemleri ile (radyografi, USG) teşhis edilen gastrik yabancı cisimler, görerek tanı koymaya imkan tanıyan endoskopik prosedürün aksine, nitelik açısından doğru olarak değerlendirilemeyebilir. Bu nedenle bazı durumlarda, küçük yapıda dahi olsa, teşhis edilen bir yabancı cisim için kendiliğinden geçişin beklenmesi, üzerinde barındırabileceği olası toksik elemanlar nedeniyle risk taşımaktadır. Sonuç olarak; Veteriner pratikte özafagogastro-duedonoskopik prosedürün rutin kullanımı ile klinisyenler bu ve benzeri vakaları daha net değerlendirme imkanı bulacaklardır.

KAYNAKLAR

Amanda KB, Richard JC, Teresa AM, Dez H.

Acid-base and electrolyte abnormalities in dogs with gastrointestinal foreign bodies. J Vet Intern Med. (2005); 19:816-821.

Boag AK, Coe RJ, Martinez TA, Hughes D.

Acid-base and electrolyte abnormalities in dogs with gastrointestinal foreign bodies. J Vet Intern Med. (2005); 19(6): 816-821.

Civelek T, Turgut T. Köpek ve kedilerde gastroskopi. Türk Vet Hek Derg. (1999); 11(1-2): 55-62.

Evans KL, Smeak DD, Biller DS. Gastrointestinal linear foreign bodies in 32 dogs: A retrospective evaluation and feline comparison. J Am Anim Hosp Assoc. (1994); 30:445-450.

Hayes G. Gastrointestinal foreign bodies in dogs and cats: a retrospective study of 208 cases. J Small Anim Pract. (2009); 50(11): 576-583.

Tams T. Canine and Feline Gastroenterology, In: Handbook of Small Animal Gastroenterology, 2nd Ed., Elsevier, St Louis, USA. 2003; pp. 144- 210.

Washabau RJ, Day MJ. Canine and Feline Gastroenterology, Elsevier, St Louis, USA. 2013; pp. 570- 790.