

Ampulla Vater Adenomunda Endoskopik Tedavi: "Snare" Ampullektomi

ENDOSCOPIC MANAGEMENT OF ADENOMA OF THE PAPILLA OF VATER: "SNARE " AMPULLECTOMY

Kemal DOLAY¹, Halil ALIŞ², Deniz TİHAN³, Gülçin HEPGÜL⁴

¹Medipol Üniversitesi Tıp Fakültesi, Genel Cerrahi Anabilim Dalı

²Bakırköy Sadi Konuk Eğitim Ve Araştırma Hastanesi, Genel Cerrahi Kliniği

³Şevket Yılmaz Eğitim Ve Araştırma Hastanesi, Genel Cerrahi Kliniği

⁴Bağcılar Eğitim Ve Araştırma Hastanesi, Genel Cerrahi Kliniği

ÖZ

Papiller bölgenin tümörleri majör papilla, ampulla Vater veya periampuller duodenum kaynaklı olabilen oldukça heterojen bir gruptur. Bu bölge tümörlerinin malignite potansiyeli olması nedeniyle rezeksiyonları zorunludur. Endoskopik rezeksiyon, transduodenal lokal eksizyon ve pankreatikoduodenektomi tedavi seçenekleri arasındadır. Yazıda, kliniğimize tıkanma sarılığı bulgularıyla başvuran ve endoskopik biyopsi sonucu villöz adenom olarak gelen bir hastanın, endoskopik papillektomi ile tedavisini ve sonuçlarını tartıştık.

Anahtar sözcükler: ERCP, periampuller tümörler, ampulla vater, adenom, endoskopik ampullektomi

ABSTRACT

Papillary region's tumors are a heterogeneous group that can be derived from major papilla, the ampulla of Vater or periampullary duodenum. Because of their malignant potential, resection of these lesions is mandatory. Endoscopic resection, transduodenal local excision and pancreaticoduodenectomy are the treatment options. In the case, we emphasize the result of an endoscopic approach to a patient with symptoms of obstructive jaundice due to villous ampullary adenoma, treated with endoscopic snare papillectomy.

Keywords: ERCP, periampullary tumors, ampulla of vater, adenoma, endoscopic ampullectomy

Deniz TİHAN

Şevket Yılmaz

Eğitim Ve Araştırma Hastanesi

Genel Cerrahi Kliniği

BURSA

Periampüller tümörler, Gastrointestinal Sistemin (GİS) üçüncü en sık görülen tümörleridir (1). %80'den çoğu pankreas başı kaynaklıdır. Diğerleri sırasıyla ampulla vateri tümörleri (%10), koledok distal uç tümörleri (%5), ve duodenal mukoza kaynaklı tümörlerdir (%4). Ampulla

vater yerleşimli tümörler nadir rastlanılan kitlelerdir ve tüm gastrointestinal sistem tümörlerinin %1'inden azını oluştururlar (1,2). Ampullanın en sık görülen benign tümöral oluşumları adenomlardır ve bunların %30'unu villöz adenomlar oluşturur (3-5). Adenomlarda villöz

komponent arttıkça, malignite potansiyeli artmaktadır.

Özofagogastroduodenoskopinin ve Endoskopik Kolanjiyopankreatografinin (ERCP) yaygın olarak uygulanması ile, ampuller adenomlar giderek daha çok saptanmaya başlanmıştır. Otopsi serilerinde insidansı %0,62 olmasına karşın, hasta kayıtlarının incelenmesi sonrasında bu hastaların sadece %24'ünün semptomatik olduğu belirlenmiştir (6). Semptomlar genellikle lezyon, pankreatikobiliyer sistemde obstrüksiyon yaratacak kadar büyüdüğünde ortaya çıkar. Hastalık daha çok üst abdomende ağrı, sarılık, kilo kaybı, pankreatit ve/veya gastrointestinal kanama ile kendini gösterir. Özellikle gaitada gizli kan sıklıkla pozitifdir. Sarılığın intermitant karakterde olması tipiktir. Ayrıca, semptomatik olmayan hastalarda endoskopide papillanın görüntülenmesi sırasında rastlantısal olarak adenom saptanabilir (7,8). Görüntüleme Ultrason (USG), Bilgisayarlı Tomografi (BT) ve Manyetik Rezonans - Manyetik Rezonans Kolanjiyopankreatografi (MR-MRCP) kullanılabilir. Radyolojik olarak safra yollarında dilatasyon, distal koledokta düzensiz polipoid dolum defekti, ampullada sirküferansiyal tümör gelişimine bağlı stenoz bulguları görülebilir (9).

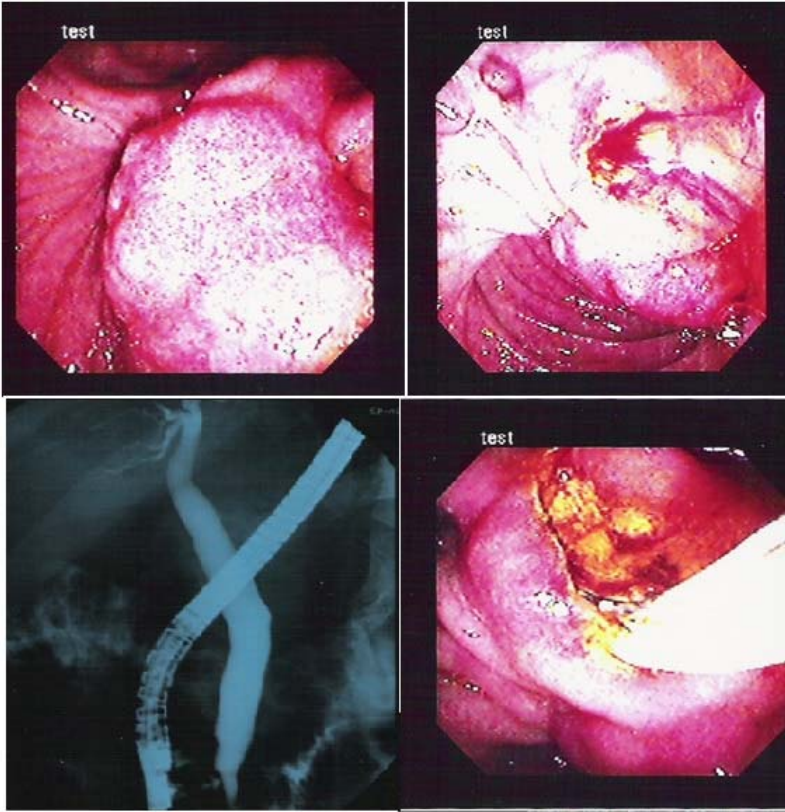
Yazıda, kliniğimize sarılık ve karın ağrısı ile başvuran ve endoskopik snare rezeksiyon ile tedavi edilen ampulla vater lokalizasyonlu papiller villöz adenom olgusu sunulmaktadır.

OLGU

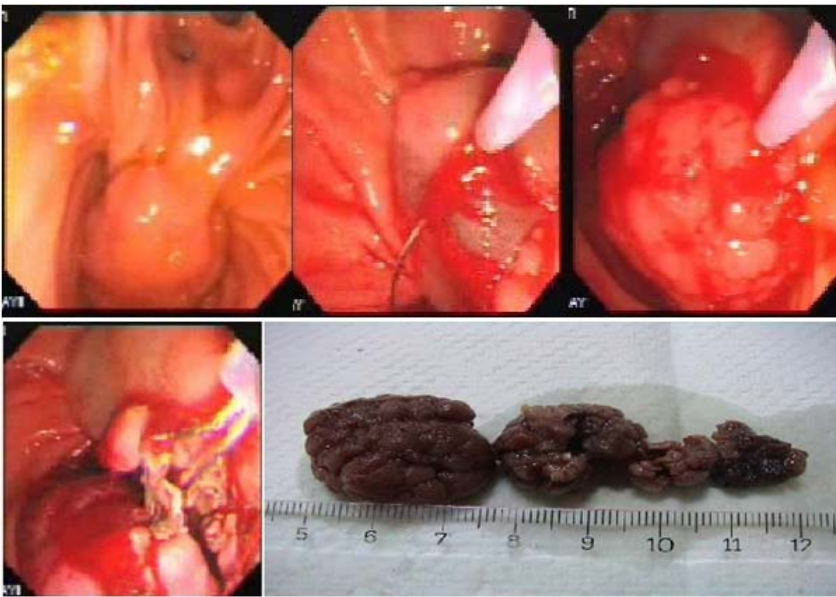Altmış yaşında erkek hasta, 3 gün önce başlayan karın ağrısı, bulantı, kusma, sarılık yakınmaları ile cerrahi kliniğine başvurdu. Fizik muayenede ikter ve sağ üst kadranda hassasiyeti mevcuttu. Yapılan incelemelerde AST: 102 IU/ml, ALT: 169 IU/ml, ALP: 273 IU/ml, GGT: 174 IU/ml, Total bilirubin: 9,7 mg/dl, direkt bilirubin: 4,1 mg/dl idi. Hastanın hemogramı, tümör belirteçleri ve diğer biyokimyasal parametreleri normal referans sınırlar içerisindeydi. Batın USG'de karaciğer parankimi, intrahepatik safra yolları ve pankreas normal olarak değerlendirildi. Koledok çapı 8 mm ve safra kesesi hidropik idi. Safra kesesi

içerisinde taş lehine bulgu saptanmadı. Üst batın BT'de koledok çapı 8 mm olarak görüldü. BT'de koledok distale kadar izleniyordu. Pankreas başında ve periampuller bölgede lezyon saptanmadı. Yapılan ERCP'de papillanın fragil, hiperemik ve düzensiz olduğu, saplı bir polip tarzında duodenum duvarından lümeneye doğru yaklaşık 4,5 cm kadar uzandığı gözlemlendi. Periampuller bir divertikül olduğu ve içerisinden koledok intraduodenal parçasının lümeneye doğru protrüde olduğu görüldü (Resim 1a,b). İğne-bıçak ile fistülütomi yapıldığında safra geldiğinin gözlenmesi üzerine koledok kanüle edildi. Kolanjiyografide koledok çapı en geniş yerinde 14 mm olarak saptandı. Safra yollarında taş ve tümöre ait olabilecek dolum defekti görülmedi. Fistülotomiden standart sfinkterotomla papillotomi yapılarak açıklık 10 mm'ye tamamlandı ve yeterli safra akışı sağlandı (Resim 1c,d). Biyopsiler alınarak işleme son verildi.

ERCP sonrasında hastanın kliniği yavaş yavaş düzeldi. Bilirubin değerleri normale döndü. ALP, AST, ALT değerlerinde belirgin düzelme sağlandı. İşlem sonrası ALP: 105 IU/ml, GGT: 71 IU/ml, total bilirubin: 0,4 mg/dl, direkt bilirubin: 0,3 mg/dl, AST: 65 IU/ml, ALT: 52 IU/ml olarak belirlendi. Biyopsi materyalinin histopatolojik incelemesinde villöz adenom tanısı almıştır. Papiller yapının tam eksizyonu için hasta onayı alınarak, ilkinden onbeş gün sonra ikinci ERCP yapıldı. ERCP'de lümeneye polipoid yapıda protrüde olan ampullanın sap kısmına 1:10.000 sulandırılmış adrenalinli serum fizyolojik injekte edildi. Ampulla ve adenom endoskopik olarak snare yardımıyla sap kısmından parçalar halinde total olarak eksize edildi (Resim 2). İşlem sırasında ve sonrasında komplikasyon gelişmedi. Hastanın biyokimyasal parametreleri işlem sonrası 5. günde normale döndü. Patolojik incelemede displazi veya malign değişim saptanmadı. İşlem sonrası 6., 12. ve 24. ayda kontrol duodenoskopi ile değerlendirilen ve 2 yıldır kliniğimizce izlenen hastanın herhangi bir yakınması bulunmamaktadır.



Resim 1 (a,b). ERCP'de frajil, hiperemik ve düzensiz saplı bir polip yapısında papilla ve villöz adenom, periampuller küçük bir divertikül ve divertikül içinde koledok intraduodenal parçasının lümenine doğru protrüde olması (c). Kolanjiyografide koledok çapı en geniş yerinde 14 mm ve safra yollarında dolun defekti yok (d). Fistülotomi hattından 10 mm sfinkterotomi yapılması



Resim 2 (a). Papilla ve adenom (b,c). Submukozal injeksiyon sonrası snare ile çıkarılan dokular

TARTIŞMA

GİS'nin en sık görülen mukoza kökenli bening tümöral lezyonları poliplerdir. Adenomatöz polipler kanser öncüsü olabilirler (10,11). Gerçekten, ampulla vater kanserlerinin %80 oranında papiller adenomlardan geliştikleri bilinmektedir. Ampulladan eksize edilen adenomların yaklaşık %25'inde karsinom odağı saptanmaktadır. Adenomatöz polipler, içerdikleri histolojik komponentlerin yoğunluğuna bağlı olarak, tübüler, tübülövilöz veya villöz adenomlar olarak 3 grupta toplanırlar. Villöz komponent arttıkça, adenomun malignite potansiyeli artar. Villöz adenomlar ampulla vaterinin premalign olduğu bilinen en önemli bening tümördür. Bu tümörlerde maligniteye dönüşüm oranı, tümör çapına bağlı olarak %30-60'dır (12).

Periampuller bölge, görece küçük bir alanı içermesine karşın ince barsakta neoplastik değişimin en sık görüldüğü bölgedir. Ampulladan kaynaklanan tümörler seyrek görülür ve otopsi çalışmalarında saptanma sıklığı %0,1 civarındadır. Ampullanın malign tümörleri tüm sindirim sistemi kanserlerinin %0,2'sini oluştururken ameliyat edilebilir periampuller tümörlerin %10-35'inden sorumludur (5). Ampulla Vater yerleşimli villöz adenomlar safra yolları, pankreatik kanal veya duodenal döşeyici epitelinde kaynaklanabilir. Ampulla Vater tümörleri nadir lezyonlardır ve tüm gastrointestinal sistem tümörlerinin yaklaşık olarak %0,5'ini oluştururlar (1,2,10). Adenomlar, ampullanın en sık görülen bening tümördür. Villöz adenomlar, tüm ampuller adenomların %30'unu oluşturmaktadır (5). En sık 50 ile 70 yaş arasında ve erkeklerde kadınlardan 3 kat daha sık görülürler (10).

Ampuller adenom ile karşılaşıldığında, Familial Adenomatöz Polipozis koli (FAP) ve bağlantılı sendromların (Gardner, Turcot, attenüe FAP gibi) varlığı düşünülmeli ve ayırıcı tanıda dikkate alınmalıdır. FAP hastalarının %30-100'ünde ampuller adenom olduğu, bu adenomların, çeşitli serilerde farklılıklar göstermekle birlikte, %4-47 duodenal-ampuller kanser riski taşıdığı ve proflaktik total proktokolektomi uygulanan olguların en sık mortalite nedenlerinin başında adenom zemininde gelişen periampuller maligniteler olduğu unutulmamalıdır (5,8,13,14).

Papiller adenomlar daha az sporadik olgular şeklinde de görülebilmektedir (13). Asemptomatik sporadik ade-

nomlar, diagnostik üst GİS endoskopilerinin artışıyla daha sık belirlenir olmuştur. FAP ile ilişkili ve sporadik olguların ayrımı klinik önem taşımaktadır. Çünkü sporadik lezyonlar çoğunlukla soliter olduklarından tüm adenomatöz dokuyu uzaklaştırmak mümkündür, oysa FAP hastalarında yaygın mikroskopik yayılım olabileceğinden duodenum ve ampuller bölgedeki tüm adenomatöz dokuyu uzaklaştırmak yeterli olmayacaktır (14). FAP hastalarında APC geni mikromutasyonları %60-70, APC geninde geniş fragman delesyonları ise %10-15 oranında saptanmaktadır (15,16). Bu nedenle, semptomatik olsun ya da olmasın üst GİS endoskopilerinde saptanan periampuller adenomu olan hastalara, FAP açısından mutlaka ileri incelemeler yapılmalıdır.

Periampuller adenomlar, özellikle de sporadik olan soliter adenomlar genellikle asemptomatiktir ya da belirsiz üst GİS semptomları olabilir. Semptom gelişen hastalardaki en tipik yakınma, çoğunlukla adenomun basısına bağlı gelişen safra yolu obstruksiyonunun neden olduğu, "açılıp kapanan" sarılıktır. Ayrıca hastalar karnın üst bölgelerinde ağrıdan, halsizlik ve kilo kaybından yakınır. Adenomlar kanamaya eğimli olduklarından gaitada gizli kan sıklıkla pozitifdir ve ileri dönemde kronik demir eksikliği anemisi tablosu ortaya çıkabilir (4-8,12,14). USG, özellikle sarılık yakınması olan hastalarda ilk yapılması düşünülen görüntüleme yöntemi olmalıdır. BT ile periampuller lezyonlar oldukça yüksek bir doğrulukla tanınırlar. MR-MRCP, özellikle distal ekstrahepatik safra yollarının durumu hakkında ayrıntılı bilgi verir ve non invazif bir yöntem olması nedeniyle ERCP'den önceki basamak olarak tercih edilebilir. ERCP ise sadece tanısasal değil aynı zamanda seçilmiş olgularda terapötik bir yöntemdir. Ayrıca duodenoskopi ile birlikte periampuller tümöral lezyonun duvar içerisindeki derinliğini değerlendirmek için Endoskopik Ultrasonografi (EUS)'de kullanılabilir. Radyolojik görüntüleme yöntemleri ile tipik olarak safra yollarında dilatasyon, distal koledokta düzensiz dolun defekti ve ampullada adenomatöz kitleye bağlı stenotik segmentler saptanabilir (9,11,12). FAP düşünülen hastaya mutlaka kolonoskopik değerlendirme ve beraberinde gerekirse tüm ince barsaklara yönelik kapsül endoskopi uygulanmalıdır (13).

Duodenal papillanın vilöz adenomlarının tedavisinde

standart yaklaşım malignite riski nedeniyle eksizyondur. 1 cm'den küçük adenomlarda endoskopik eksizyon yapılabilir. Viloz adenom veya 1 cm'den büyük adenomlarda transduodenal ampullektomi yapılması önerilmektedir (14). Ancak uygun olgularda endoskopik ampulla rezeksiyonu denenmeli ve hasta daha büyük bir cerrahi işlem yükünden korunmalıdır (17).

Hoyuela ve ark. ampuller villöz adenom tanısı alan hastalar üzerinde yaptıkları çalışmalarda tümör çapı, lezyonun yayılımı, karsinom varlığı ve hastanın genel durumu gibi tedavi yaklaşımını belirleyecek bazı kriterler oluşturmuşlardır (14). Buna göre yazarın önerdiği yaklaşımlar şöyledir:

Endoskopik rezeksiyon

Yüksek riskli hastalar (ASA IV)

<1 cm tümör çapı

Transduodenal lokal rezeksiyon

Herhangi bir malignite bulgusunun olmaması

Koledok kanalına ya da pankreatik kanala yayılımı olmayan ampuller tümör

<3 cm tümör çapı

Pankreatikoduodenektomi

Karsinomun eşlik ettiği villöz adenom

Koledok kanalına uzanım gösteren tümör

Tam tanısı konulamamış lezyon

Ancak bu kriterler mutlak değildir, yazar ve ekibinin kişisel klinik deneyimleri doğrultusunda ortaya konulmuştur. Uygun hasta seçimi ile cerrahi işlem yerine, olabildiğince minimal invazif girişimler denenebilir (18-21). Nitekim olguda 4,5 cm çaplı ampuller adenom endoskopik olarak snare yardımıyla eksize edilmiş ve hasta mortalite ve morbidite riski daha yüksek olan radikal bir girişimin komplikasyonlarından korunmuştur.

Transduodenal eksizyonunun komplikasyon oranının (morbidite: %1-25, mortalite <%1) pankreatikoduodenektomiye oranla düşük olmasına karşın %5-33 nüks saptanır. Pankreatikoduodenektomi ise uzun dönem düşük nüks oranı nedeniyle en etkili tedavi yöntemidir. Ancak yüksek mortalite (%1-10) ve morbidite nedeniyle (%25-65) invaziv karsinom tanısı almış hastalar dışında uygulanması düşü-

nülmemektedir (19).

Major ampuller adenomlar endoskopik tedaviler öncesinde sfinkterotomi ve fulgarizasyonla başlanmış ve ampullektomi ile devam etmiştir (18,20). Günümüzde ampuller adenomların tedavisinde kullanılabilecek endoskopik yöntemler snare papillektomi, doku ablative terapi, multipolar laser, ve argon plazma koagülasyon olarak tanımlanmıştır (21-23).

Bu yöntemler arasında Endoskopik snare papillektomi major duodenal papillanın benign adenomlarının komplet rezeksiyonunu sağlayarak etkili tedaviyi sağlamaktadır. Norton ve ark. günümüzde snare ampullektomiyi, genetik geçişli olmayan sporadik adenomlarda, hastanın yaşı 54'ün altında ise, adenom çapı 3 cm'den küçük ve lezyonda termal ablasyon olanağı varsa, invaziv karsinomun saptanmadığı olgularda kullanılmasını önermektedirler (21). Uygun olgularda bu kriterlerin de esnetilebildiği ve yüz güldürücü sonuçların alındığı çeşitli literatür serilerinde bildirilmiştir (21,22).

Adenom rezeksiyonunda yan görüşlü endoskopların kullanılması önerilmektedir. İlk adım lezyonu sağlam sınırla eksize edebilmek için lezyonun sap kısmının altındaki submukozal alana salin enjekte edilmesidir. En sık kullanılan yöntem standart polipektomi snare ve 50-60 J enerjili elektrocerrahi koter kullanılmasıdır. Adenom 2 cm'in altında ise tek seansta işlem tamamlanabilir (22). 2 cm'in üzerinde adenomlarda "piecemeal" tekniği kullanılabilir. Ancak bu yöntemde sağlam sınır sağlanamayabilir ve eğer karsinom odağı varsa tabanla ilişki konusunda net sonuçlar elde edilemeyebilir. Bu nedenle adenomun tek parça halinde çıkarılması önerilir (21).

Endoskopik olarak saplı ampuller adenomların %75-90'ı ilk girişimde ve tek parça olarak eksize edilebilmektedir (20,21). Genel mortalite oranı %0-1, morbidite oranı ise %12 olarak bildirilmiştir (20). İşleme bağlı komplikasyonlar erken ve geç dönemde ortaya çıkabilir. Erken dönemde kanama (%20), pankreatit (%17), kolanjit ve perforasyon, geç komplikasyonlar ise stenoz (%7) ve adenomun nüksüdür (18,21). Adenom nüksü %26 oranında görülmeyle birlikte invaziv karsinom saptanmaması durumunda, nüksün tedavisinde yine endoskopik yöntemler başarıyla kullanılabilir (20,23).

Sonuç olarak endoskopik snare ampullektomi, ampuller adenomların tedavisinde transduodenal lokal eksizyona eşdeğer uzun dönem başarısı ve daha düşük morbitide, mortalitesi nedeniyle, pankreatikoduodenektomi düşünülmeyen hastalarda güvenli bir seçenek olarak tercih edilmelidir. Seçilmiş olgularda ve deneyimli ellerde, adenom 3 cm'den büyük de olsa endoskopik yöntemle eksizyon denenebilir. Rezeksiyon sonrası endoskopik izlem mutlaka yapılmalıdır.

KAYNAKLAR

1. Fontham ETH, Correu P. Epidemiologie of pancreatic cancer. *Surg Clin North Am* 1989; 69: 551-567.
2. Perek S, Perek A, Fiarman K, Kılıç IE, Andican A. Duodenal Stromal Tümör. *Cerrahpaşa Tıp Dergisi* 2007; 38: 102-105.
3. El Hajj II, Coté GA. Endoscopic diagnosis and management of ampullary lesions. *Gastrointest Endosc Clin N Am* 2013;23:95-109.
4. Burke CA, Beck GJ, Church JM, van Stolk RU. The natural history of untreated duodenal and ampullary adenomas in patients with familial adenomatous polyposis followed in endoscopic surveillance program. *Gastrointest Endosc* 1999;49: 358-364.
5. Yamaguchi K, Enjoji M. Adenoma of the ampulla of Vater: putative precancerous lesions. *Gut* 1991;32:1558-1568.
6. Bleau BL, Gostout CJ. Endoscopic treatment of ampullary adenomas in familial adenomatous polyposis. *J Clin Gastroenterol* 1996;22: 237-241.
7. Salmi S, Ezzedine S, Vitton V, et al. Can papillary carcinomas be treated by endoscopic ampullectomy? *Surg Endosc* 2012;26:920-925.
8. Walsh DB, Eckhauser FE, Cronenwett JL. Adenocarcinoma of the ampulla of Vater: diagnosis and treatment. *Ann Surg* 1982;195:152-157.
9. Özgülle Ş, Şentürk H. Sarılıklı hastaya yaklaşımda görüntüleme. *Hepato-Bilier Sistem ve Pankreas Hastalıkları Sempozyum Dizisi No:28. 2002; 27-35.*
10. Patel R, Davitte J, Varadarajulu S, Wilcox CM. Endoscopic resection of ampullary adenomas: complications and outcomes. *Dig Dis Sci* 2011;56:3235-3240.
11. Seifert E, Schulte F, Stolte M. Adenoma and carcinoma of the duodenum and papilla of Vater: a clinicopathological study. *Am J Gastroenterol* 1992;87: 37-42.
12. Serra HO, Costa OM, Alver Junior A, et al. Villous adenoma of the Vater's ampulla. *Rev Hosp Clin Fac Med Sao Paulo* 1994;49:256-258.
13. Günther U, Bojarski C, Buhr HJ, Zeitz M, Heller F. Capsule endoscopy in small-bowel surveillance of patients with hereditary polyposis syndromes. *Int J Colorectal Dis* 2010;11.
14. Hoyuela C, Cugat E, Veloso E, Marco C. Treatment options for villous adenoma of the ampulla of vater. *HPB Surg* 2000;11: 325-330.
15. González S, Blanco I, Campos O, et al. Founder mutation in familial adenomatous polyposis (FAP) in the Balearic Islands. *Cancer Genet Cytogenet* 2005;158: 70-74.
16. Nieuwenhuis MH, Vasen HF. Correlations between mutation site in APC and phenotype of familial adenomatous polyposis (FAP): a review of the literature. *Crit Rev Oncol Hematol* 2007;61: 153-161.
17. Nguyen N, Shah JN, Binmoeller KF. Outcomes of endoscopic papillectomy in elderly patients with ampullary adenoma or early carcinoma. *Endoscopy* 2010;42:975-977.
18. Shemesh E, Nass S, Czerniak A. Endoscopic sphincterotomy and endoscopic fulguration in the management of adenoma of the papilla of Vater. *Surg Gynecol Obstet* 1989;169: 445-448.
19. Martin JA, Haber GB. Ampullary adenoma: clinical manifestations, diagnosis, and treatment. *Gastrointest Endosc Clin N Am* 2003;13: 649-669.
20. Binmoeller KF, Boaventura S, Ramsperger K, Soehendra N. Endoscopic snare excision of benign adenomas of the papilla of Vater. *Gastrointest Endosc* 1993;39:127-131.
21. Norton ID, Geller A, Petersen BT, Sorbi D, Gostout CJ. Endoscopic surveillance and ablative therapy for periampullary adenomas. *Am J Gastroenterol* 2001;96:101-106.
22. Hirasawa R, Iishi H, Ishiguro S. Clinicopathologic features and endoscopic resection of duodenal adenocarcinomas and adenomas with the submucosal saline injection technique. *Gastrointest Endosc* 1997;46:6.
23. Harano M, Ryozaawa S, Iwano H, Taba K, Sen-Yo M, Sakaida I. Clinical impact of endoscopic papillectomy for benign-malignant borderline lesions of the major duodenal papilla. *J Hepatobiliary Pancreat Sci* 2011;18:190-194.