

## Serebral palsili hastalarda suprakondiler femur ekstansiyon osteotomisi ve patellar tendon ilerletme sonuçları

### Results of supracondylar femoral extension osteotomy and patellar tendon advancement in patients with cerebral palsy

İlker Abdullah Sarıkaya, Murat Oto, Ozan Ali Erdal, Ali Şeker, Barış Görgün, Muharrem İnan

Gönderilme tarihi: 27.11.2017

Kabul tarihi: 13.03.2018

#### Özet

**Amaç:**Diz fleksiyon kontraktürü ve patella alta serebral palsy (SP) hastalarında yaygın görülen ve yürüme fonksiyonunu önemli ölçüde bozan patolojilerdir. Suprakondiler femur ekstansiyon osteotomisi (SFEO) ve patellar tendon ilerletme (PTİ) ameliyatları SP kaynaklı diz fleksiyon kontraktürünün ve patella altanın tedavisinde uygulanan yöntemler arasındadır.

Bu çalışmanın amacı SP kaynaklı diz fleksiyon kontraktürünün ve patella altanın tedavisinde uygulanan SFEO ve PTİ ameliyatlarının etkinliğinin incelenmesidir.

**Gereç ve yöntem:** Bu retrospektif çalışmaya 2013 ve 2015 yılları arasında SP tanısı olan ve diz fleksiyon kontraktürü için SFEO ve patella alta için PTİ ameliyatı yapılan on bir hasta (22 diz) dâhil edildi. Ameliyat edildiklerinde hastaların ortalama yaşı 13; ortalama takip süresi 31 aydı. Hastalar klinik olarak kaba motor fonksiyon sınıflama sistemi (KMFSS) ve diz fleksiyon kontraktürünün nüksü ile radyografik olarak ameliyat öncesi, ameliyat sonrası, takip anterior-posterior ve lateral diz grafileri ile değerlendirildi. Koshino-Sugimoto indeksi (KS), komplikasyonlar kaydedildi.

**Bulgular:** KMFSS değerleri yedi hastada yükselmiştir. Takipler sırasında bir olguda diz fleksiyon deformitesinin nüksü saptandı ve SFEO ile tedavi edildi. Ameliyat öncesi KS indeksi ortalaması 1.37 iken ameliyat sonrasında 1.07 ve son takipte 1.24 ölçüldü ( $p=0.004$ ). İki olguda takiplerde serklaj teli iritasyonu saptandı ve ilave cerrahi ile teller çıkarıldı.

**Sonuç:**SP'ye bağlı diz fleksiyon kontraktürünün ve patella altanın SFEO ve PTİ ile başarılı radyolojik ve klinik sonuçlara ulaşılarak tedavi edildiği görülmüştür.

**Anahtar sözcükler:**Serebral palsy, diz fleksiyon kontraktürü, patella alta, suprakondiler femur ekstansiyon osteotomisi, patellar tendon ilerletme

Sarıkaya İA, Oto M, Erdal OA, Şeker A, Görgün B, İnan M. Serebral palsili hastalarda suprakondiler femur ekstansiyon osteotomisi ve patellar tendon ilerletme sonuçları. *Pam Tıp Derg* 2018;11(3);315-320.

#### Abstract

**Purpose:** Knee flexion contracture and patella alta are common problems in cerebral palsy (CP) patients and disrupts gait function significantly. Supracondylar femur extension osteotomy (SFEO) and patellar tendon advancement (PTA) are among the leading treatment methods.

We reviewed the efficacy of SFEO and PTA in the treatment of knee flexion contracture and patella alta of CP patients.

**Materials and methods:** In this retrospective study 22 hips of 11 CP patients who were operated between 2013 and 2015 were reviewed. The mean age was 13 years when the patients were operated and the mean follow-up period was 31 months. SFEO and PTA were performed in all cases. Patients were evaluated clinically with gross motor function classification system (GMFCS) and recurrence of knee flexion contracture and radiologically with knee radiograph. The Koshino-Sugimoto index (KS) was recorded.

**Results:** GMFCS scores were improved in seven patients. Recurrence of knee flexion contracture was detected in one case who was treated with revision SFEO. The mean preoperatively KS was 1.37; postoperatively KS was 1.07 and follow-up 1.24 ( $p=0.004$ ). Cerclage wire irritation was detected in two cases and extracted with additionally surgical procedures.

İlker Abdullah Sarıkaya, Op.Dr., Ortopediatri İstanbul Ortopedi Ve Travmatoloji Bölümü, İSTANBUL, e-posta: drsarikayailker@gmail.com (orcid.org/0000-0002-2659-173X) (Sorumlu yazar)

Murat Oto, Prof. Dr., Pamukkale Üniversitesi Tıp Fakültesi, Ortopedi Ve Travmatoloji Bölümü, DENİZLİ, e-posta: muratoto@hotmail.com (orcid.org/0000-0003-2071-5364)

Ozan Ali Erdal, Op.Dr. Ortopediatri İstanbul Ortopedi Ve Travmatoloji Bölümü, İSTANBUL, e-posta: ozanaerdal@yahoo.com (orcid.org/0000-0002-8557-4016)

Ali Şeker, Medipol Mega Hastanesi, Ortopedi Ve Travmatoloji Anabilim Dalı, İSTANBUL, e-posta: aliseker@doctor.com (orcid.org/0000-0003-1259-6668)

Barış Görgün, Uzm. Dr., Patnos Devlet Hastanesi Ortopedi Ve Travmatoloji Bölümü, AĞRI, e-posta: barsgorgun@gmail.com (orcid.org/0000-0003-4536-4070)

Muharrem İnan, Prof.Dr., Ortopediatri İstanbul Ortopedi Ve Travmatoloji Bölümü, İSTANBUL, e-posta: muharreminan@hotmail.com (orcid.org/0000-0001-8760-8665)

**Conclusion:** Reconstruction of knee flexion contracture and patella alta in CP patients with SFEO and PTA provides successful clinical and radiological results.

**Key words:** Cerebral palsy, knee flexion contracture, patella alta, supracondylar femoral extension osteotomy, patellar advancement

Sarıkaya İA, Oto M, Erdal OA, Şeker A, Görgün B, İnan M. Results of supracondylar femoral extension osteotomy and patellar tendon advancement in patients with cerebral palsy. Pam Med J 2018;11(3):315-320.

## Giriş

Diz fleksiyon kontraktürü serebral palsi (SP) hastalarında sıkça görülen ve yürüme fonksiyonunda bozulmaya yol açan bir patolojidir [1-2]. Bu patolojinin temel komponentleri artmış kalça ve ayak bileği fleksiyonu, azalmış diz ekstansiyonu ve patella alta olarak sıralanabilir [3-4]. Patella alta klinik olarak diz ağrısı, patella ya da tibial tüberkül kırığı ve sonuç olarak yürüme fonksiyonunda bozulma ile karşımıza çıkar. Suprakondiler femur ekstansiyon osteotomisi (SFEO) ve patellar tendon ilerletme (PTİ) ameliyatları SP kaynaklı diz fleksiyon kontraktürünün ve patella altanın tedavisinde uygulanan yöntemler arasında gelmekteyse de klinik etkinlikleri konusunda literatürde yeterli çalışma bulunmamaktadır [5-7].

Bu çalışmanın amacı SP kaynaklı diz fleksiyon kontraktürünün ve patella altanın tedavisinde uygulanan SFEO ve PTİ ameliyatlarının klinik ve radyolojik etkinliğinin incelenmesidir.

## Gereç ve Yöntem

Bu retrospektif çalışmaya, etik kurul onayı alınmasını takiben 2013 ve 2015 yılları arasında SP tanısı olan ve 10° ve daha fazla diz fleksiyon kontraktürü için SFEO ve ameliyat esnasında osteotomi sonrasında gerçekleştirilen floroskopik görüntüleme neticesinde patella alta için PTİ ameliyatı yapılan hastalar dâhil edildi. Diz bölgesinden daha önce osteotomi geçiren hastalar çalışma dışı bırakıldı.

11 hastanın 22 dizi opere edildi. Ameliyat edildiklerinde hastaların ortalama yaşı 13±2,8 (8-17), ortalama takip süresi 31±4.4 ay (25-40) olarak kaydedildi.

Genel anestezi altında distal femurda lateral insizyon ile cerrahiye başlandı. Fleksiyon kontraktürünü düzelterek miktarda açıklığı anteriora bakan üçgen şeklinde kemik parça femur distal metafizoepifizer bölgeden eksize edildi. Bu esnada femur posterior korteksi

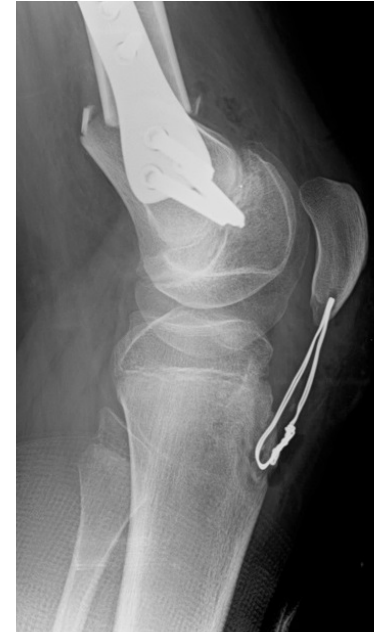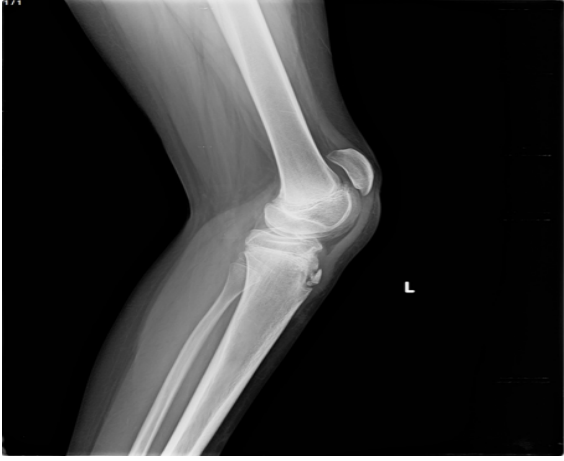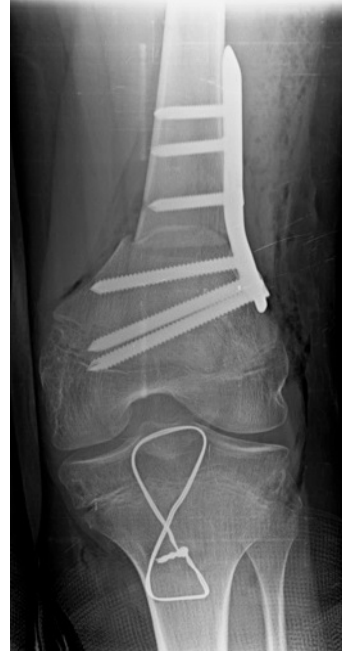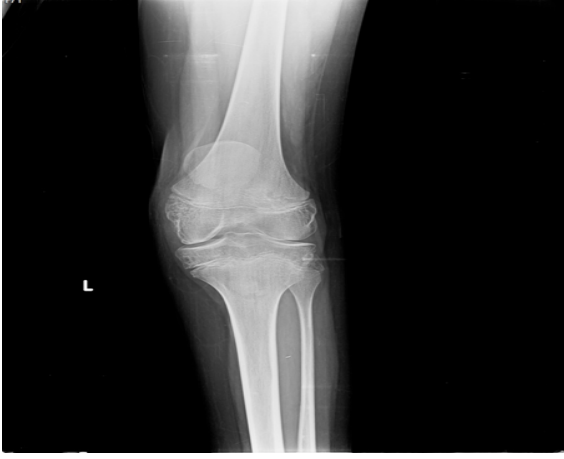sağlam bırakıldı ve osteotomi hattı komprese edildi. Klinik olarak yeterli diz ekstansiyonunun sağlanmasını takiben bir adet pediatrik kondiler 120° plak (TST, İstanbul, Türkiye) vasıtasıyla tespit gerçekleştirildi.

PTİ diz önünde konumlanan longitudinal insizyon vasıtasıyla gerçekleştirildi. Tespit için serklaj teli kullanıldı. Tel tuberositas tibiadan geçirildikten sonra patella kenarına paralel şekilde proksimale ilerletildi ve patella üst kutbundan geçirildikten sonra diz tam ekstansiyonda iken patella alt kutbu femoro-tibial eklem seviyesine gelene kadar aşağı ilerletildi ve serklaj teli Zuggurtung metodu ile tespit edildi.

Ameliyat sonrası diz 5° kadar fleksiyona izin verecek şekilde breys ile immobilizasyon sağlandı. Kalça eklemi siyatik sinirde gerilmeyi azaltmak amacıyla ekstansiyona alınarak pozisyonlandı. Ameliyat sonrası birinci günde pasif diz ekstansiyon egzersizlerine başlanırken diz fleksiyonu üç hafta süre ile kısıtlandı. Üçüncü hafta kontrolünde diz fleksiyon hareketi serbest bırakıldı ve yük verilmeye başlandı.

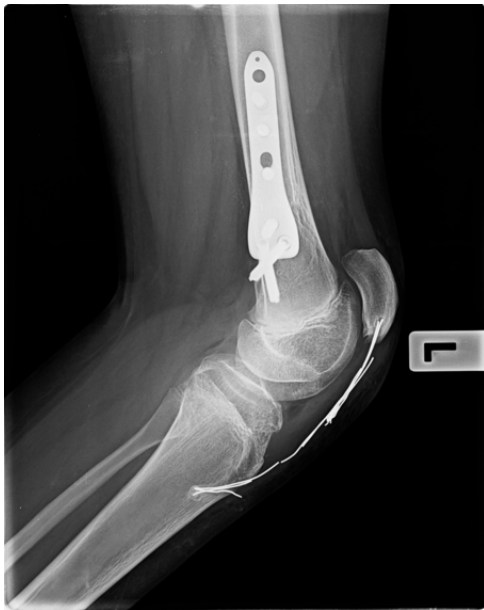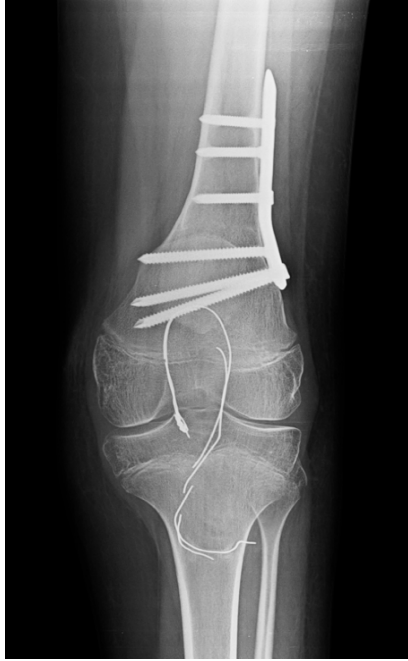Hastalar klinik olarak ameliyat öncesinde ve ameliyat sonrası takipte kaba motor fonksiyon sınıflama sistemine (KMFSS) göre sınıflandı ve diz fleksiyon kontraktürünün nüksü takip edildi. Ayrıca hastaların ameliyat öncesi ve ameliyat sonrası takiplerdeki diz fleksiyon ve ekstansiyon dereceleri gonyometre yardımı ile ölçülerek kaydedildi. Radyografik incelemede ameliyat öncesi (Şekil 1), ameliyat sonrası (Şekil 2) ve takip anterior-posterior ve lateral diz grafileri değerlendirildi (Şekil 3). Koshino-Sugimoto indeksi (KS) ölçüldü [8].

Serklaj teli iritasyonu, kaynama gecikmesi, implant yetersizliği gibi komplikasyonlar kaydedildi. Altı ayın sonunda kaynamanın tamamlanmamış olması kaynama yetersizliği olarak değerlendirildi.



**Şekil 1.** Diz fleksiyon kontraktürü sebebiyle bilateral SFEO uygulanan hastanın preoperatif grafileri

**Şekil 2.** Diz fleksiyon kontraktürü sebebiyle bilateral SFEO uygulanan hastanın postoperatif grafileri.

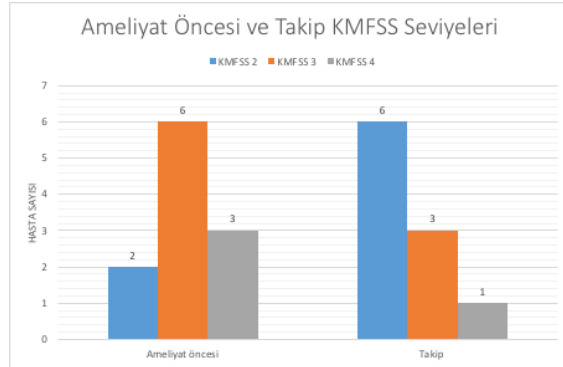


**Şekil 3.** Diz fleksiyon kontraktürü sebebiyle bilateral SFEO uygulanan hastanın takip grafileri.

İstatistiksel ilişki ortaya konurken SPSS 15 (SPSS Inc., Chicago, ABD) programından yararlanıldı. Grupların karşılaştırıldığı analizlerde kategorik değişkenler için Fisher exact test ve sürekli değişkenlerin farklı zamanlardaki değerlerinin karşılaştırılması için Friedman testi uygulandı. P değerinin 0.05'den küçük olması istatistiksel olarak anlamlı olarak kabul edildi.

## Bulgular

Ameliyat öncesi ve takip KMFSS değerleri şekil 4'de bildirilmiştir: Takiplerde ameliyat öncesi seviye 4 olarak değerlendirilen iki hasta seviye 3'e, ameliyat öncesi seviye 3 olarak değerlendirilen beş hasta ise seviye 2'ye yükselmiştir. Takipler sırasında bir olguda diz fleksiyon deformitesinin nüksü (birinci yıl sonunda) saptandı ve SFEO revizyon ameliyatı ile tedavi edildi.



**Şekil 4.** Ameliyat öncesi ve sonrası hastaların kaba motor fonksiyonel sınıflama skalası (KMFSS).

Ameliyat öncesi KS indeksi ortalaması 1,37 iken ameliyat sonrasında 1.07 ve son takipte 1.24 olarak ölçüldü; ameliyat sonrası ve takip KS indeks değişimleri istatistiksel olarak anlamlı bulundu ( $p=0.004$ ). Ayrıca ameliyat öncesi ortalama -14 derece olan diz ekstansiyon açıklığının son takipte ortalama -4 dereceye düştüğü; fleksiyon açıklığının ise ameliyat öncesi ortalama 146 dereceden son takipte ortalama 131 dereceye indiği gözlemlendi ve bu değişiklikler istatistiksel olarak anlamlı bulundu ( $p<0.05$ ).

İki olguda altıncı ay takiplerde serklaj teli iritasyonu saptandı ve ilave cerrahi ile teller çıkarıldı. Bir hastada ameliyat sonrası erken dönemde ayak tabanında hiperestezi yakınması tespit edildi. Breys içinde diz fleksiyonu ( $30^\circ$ ) artırıldı, ve üç hafta içinde şikayetlerin azalmasıyla tedrici olarak diz tekrar tam ekstansiyona alındı. Hastanın şikayetleri üç ay içinde tamamen ortadan kayboldu. Yara yeri enfeksiyonu, kaynama gecikmesi ya da kaynamama gibi bir komplikasyona rastlanmadı.

## Tartışma

Diz fleksiyon kontraktürünün sebebiyet verdiği diz bükük yürüyüş, spastik tip SP hastalarında özellikle basma fazına etki ederek yürümeyi güçleştirmektedir [9-16]. Ayrıca diz fleksiyon kontraktürü patella altaya yol açmakta ve bu yolla patellofemoral eklem uyumunu bozarak diz eklemine anormal yükler maruz kalmasına sebebiyet vermektedir [1, 14, 17-21]. Bu noktada diz eklemine sagittal dengesinin yeniden tesis edilmesi SP hastalarında yürüme fonksiyonunun iyileştirilmesi konusunda büyük önem kazanmaktadır [22-25]. Biz çalışmamız sonucunda SP hastalarında diz fleksiyon kontraktürünün ve patella altanın cerrahi tedavisinde SFEO ve PTİ ile erken dönemde fizyoterapiye olanak sağlayarak başarılı klinik ve radyolojik sonuçlar elde edildiğini tespit ettik.

KMFSS, SP hastalarında klinik düzelme değerlendirilmede etkin şekilde kullanılan bir ölçüm yöntemidir [26, 27]. Biz de SP'li hastalarda diz fleksiyon kontraktürünün tedavisinde kullanılan SFEO uygulaması sonucunda KMFSS'de iyileşme tespit ettik: İki hasta seviye 4'den seviye 3'e, beş hasta seviye 3'den seviye 2'ye yükselmiştir. Literatürde SFEO yardımı ile diz fleksiyon kontraktüründe elde edilen düzelmenin zaman içinde bozulduğu; vakaların yaklaşık %30'unda diz fleksiyon kontraktürünün nüks ettiği saptanmıştır [4, 28]. Biz ise çalışmamız sonucunda klinik olarak vakaların tamamında fleksiyon deformitesinin ve patella altanın düzeltilmiş olduğunu ve ortalama 31 aylık takip sonucunda yalnızca bir vakada deformitenin nüks ettiğini tespit ettik.

Diz bükük yürüyüşün zaman içinde dize binen yüklenmeyi artırdığı, ekstansör mekanizmada yetersizliğe sebebiyet verdiği ve patella altaya yol açtığı bilinmektedir [14, 17-19]. Her ne kadar SFEO, patella yüksekliği üzerinde müspet bir etkiye sahip olsa da şiddetli patella alta olgularında SFEO'ya PTİ girişiminin eklenmesi ve bu yolla ekstansör mekanizmanın fonksiyonelliğinin yeniden tesis edilmesini öneren çalışmalar da mevcuttur [8, 29]. Çalışmamızda patella yüksekliği lateral diz grafilerinde KS indeksi vasıtasıyla değerlendirildi. KS indeksi patella orta noktasının proksimal tibia fizisinin orta noktasına olan uzaklığının proksimal tibia fizisi orta noktasının distal femur fizisi orta noktasına

olan uzaklığına bölünmesiyle hesaplanmaktadır. Biz de SFEO ve PTİ sonrasında KS indeksinde düzelme olduğunu ve bu düzelmenin klinik sonuçlara yansıdığını tespit ettik. Bu noktada KS'deki düzelmenin takip sürecinde akamete uğradığını; ancak bu olumsuz durumun klinik sonuçları etkilemediğini tespit ettik. Biz PTİ sonucunda erken postoperatif dönemde kuadriseps gücünde elde edilen iyileşmenin erken fizyoterapi uygulamasıyla beraber kalıcı hale geldiğini ve bunun klinik sonuçları olumlu yönde etkilediğini düşünmekteyiz.

Çalışmamızın başlıca limitasyonları hasta sayısının sınırlı olması ve takip süresinin kısa olması olarak kabul edilebilir. Ancak biz hasta grubumuzun güncel ortopedi pratiğinde sık rastlanmayan bir grup olduğu ve 31 aylık takip süresinin SFEO'nun klinik ve radyolojik sonuçlarını değerlendirme hususunda yeterli olduğunu düşünüyoruz.

Sonuç olarak SP'ye bağlı diz fleksiyon kontraktürünün ve patella altanın SFEO ve PTİ ile tedavisi sayesinde diz hareket açıklığının yeniden tesis edilebildiği ve başarılı radyolojik ve klinik sonuçlara ulaşıldığı tespit edilmiştir.

**Çıkar İlişkisi:** Yazarlar çıkar ilişkisi olmadığını beyan eder.

## Kaynaklar

1. Lotman DB. Knee flexion deformity and patella alta in spastic cerebral palsy. *Dev Med Child Neurol* 1976;18:315-319.
2. Beals RK. Treatment of knee contracture in cerebral palsy by hamstring lengthening, posterior capsulotomy, and quadriceps mechanism shortening. *Dev Med Child Neurol* 2001;43:802-805.
3. Healy MT, Schwartz MH, Stout JL, Gage JR, Novacheck TF. Is simultaneous hamstring lengthening necessary when performing distal femoral extension osteotomy and patellar tendon advancement? *Gait Posture* 2011;33:1-5.
4. Stout JL, Gage JR, Schwartz MH, Novacheck TF. Distal femoral extension osteotomy and patellar tendon advancement to treat persistent crouch gait in cerebral palsy. *J Bone Joint Surg Am* 2008;90:2470-2484.
5. Inan M, Sarikaya IA, Yildirim E, Guven MF. Neurological complications after supracondylar femoral osteotomy in cerebral palsy. *J Pediatr Orthop* 2015;35:290-295.
6. Osgood RB. A method of osteotomy of the lower end of the femur in cases of permanent flexion of the knee joint. *Am J Orthop Surg* 1913;2-11:336-346.



7. Chandler FA. Re-establishment of normal leverage of the patella in knee flexion deformity in spastic paralysis. *Surg Gynecol Obstet* 1933;57:523-527.
8. Narkbunnam R, Chareancholvanich K. Effect of patient position on measurement of patellar height ratio. *Arch Orthop Trauma Surg* 2015;135:1151-1156.
9. Drummond DS, Rogala E, Templeton J, Cruess R. Proximal hamstring release for knee flexion and crouched posture in cerebral palsy. *J Bone Joint Surg Am* 1974;56:1598-1602.
10. Frost HM. Cerebral palsy. The spastic crouch. *Clin Orthop Relat Res* 1971;80:2-8.
11. Gage JR. Surgical treatment of knee dysfunction in cerebral palsy. *Clin Orthop Relat Res* 1990;253:45-54.
12. Hoffinger SA, Rab GT, Abou-Ghaida H. Hamstrings in cerebral palsy crouch gait. *J Pediatr Orthop* 1993;13:722-726.
13. Lin CJ, Guo LY, Su FC, Chou YL, Cherng RJ. Common abnormal kinetic patterns of the knee in gait in spastic diplegia of cerebral palsy. *Gait Posture* 2000;11:224-232.
14. Miller F, Dabney KW, Rang M. Complications in cerebral palsy treatment. In: Epps CH Jr, Bowen RJ, editors. *Complications in pediatric orthopaedic surgery*. Philadelphia: Lippincott; 1995;477-544.
15. Rab GT. Consensus on crouched gait. The diplegic child: evaluation and management. In: Sussman MD, editor. *Park Ridge, Illinois: 1992;337-339*.
16. Rang M, Silver R, de la Garza J. Cerebral palsy. In: Lovell WW, Winter RB, editors. *Pediatric orthopaedics*. 2nd ed. Philadelphia: Lippincott, 1986;345-396.
17. Anagnostakos K, Lorbach O, Reiter S, Kohn D. Comparison of five patellar height measurement methods in 90° knee flexion. *Int Orthop* 2011;35:1791-1797.
18. Rodda JM, Graham HK, Natrass GR, Galea MP, Baker R, Wolfe R. Correction of severe crouch gait in patients with spastic diplegia with use of multilevel orthopaedic surgery. *J Bone Joint Surg Am* 2006;88:2653-2664.
19. Rosenthal RK, Levine DB. Fragmentation of the distal pole of the patella in spastic cerebral palsy. *J Bone Joint Surg Am* 1977;59:934-939.
20. Perry J, Antonelli D, Ford W. Analysis of knee joint forces during flexed knee stance. *J Bone Joint Surg Am* 1975;57:961-967.
21. Topoleski TA, Kurtz CA, Grogan DP. Radiographic abnormalities and clinical symptoms associated with patella alta in ambulatory children with cerebral palsy. *J Pediatr Orthop* 2000;20:636-639.
22. Silver RL, de la Garza J, Rang M. The myth of muscle balance. A study of relative strengths and excursions of normal muscles about the foot and ankle. *J Bone Joint Surg Br* 1985;67:432-437.
23. Rutz E, Baker R, Tirosh O, Brunner R. Are results after single-event multilevel surgery in cerebral palsy durable? *Clin Orthop Relat Res* 2013;471:1028-1038.
24. Rutz E, Tirosh O, Thomason P, Barg A, Graham HK. Stability of the gross motor function classification system after single-event multilevel surgery in children with cerebral palsy. *Dev Med Child Neurol* 2012;54:1109-1113.
25. Young JL, Rodda J, Selber P, Rutz E, Graham HK. Management of the knee in spastic diplegia: what is the dose? *Orthop Clin North Am* 2010;41:561-577.
26. Palisano R, Rosenbaum P, Walter S, Russell D, Wood E, Galuppi B. Development and reliability of a system to classify gross motor function in children with cerebral palsy. *Dev Med Child Neurol* 1997;39:214-223.
27. Palisano RJ, Rosenbaum P, Bartlett D, Livingston MH. Content validity of the expanded and revised Gross Motor Function Classification System. *Dev Med Child Neurol* 2008;50:744-750.
28. Graham HK. Classifying cerebral palsy. *J Pediatr Orthop* 2005;25:127-128.
29. Chandler FA. Patellar advancement operation: a revised technique. *J Int Coll Surg* 1940;3:433-437.