

## Rüptüre intrakranial dermoid kist

### *Ruptured intracranial dermoid cyst*

Tuğberk Baştürk, Furkan Kaya, Mehmet Duran

Gönderilme tarihi: 25.12.2017

Kabul tarihi: 28.03.2018

#### Özet

Intrakranial dermoid kistler, yavaş büyümesi nedeniyle büyük boyutlara ulaşabilen, ektodermden kaynaklanan, nadir benign kitlelerdir. Semptomlar genellikle komşu parankim basılanmasına bağlıdır. Spontan intrakranial dermoid kist rüptürü nadir olmakla birlikte ciddi komplikasyonlar (aseptik menenjit, hidrocefali, vasospazm, serebral iskemi gibi) ortaya çıkabilir. Rüptür, bilgisayarlı tomografi (BT) ve manyetik rezonans görüntüleme (MRG) ile teşhis edilebilir. Biz burada, intrakranial dermoid kist rüptürü olan bir olgunun BT ve MRG bulgularını sunmayı amaçladık.

**Anahtar sözcükler:** Intrakranial dermoid kist, rüptür, bilgisayarlı tomografi, manyetik rezonans

Baştürk T., Furkan K., Duran M. Rüptüre intrakranial dermoid kist. *Pam Tıp Derg* 2018;11(3):365-370.

#### Abstract

Intracranial dermoid cysts are rare benign masses that originate from the ectoderm that can reach large sizes due to slow growth. Symptoms usually depend on the pressure of the adjacent parenchyma. Spontaneous intracranial dermoid cyst rupture is rare but serious complications (such as aseptic meningitis, hydrocephalus, vasospasm, cerebral ischemia) may occur. Rupture can be diagnosed by computed tomography (CT) and magnetic resonance imaging (MRI). We aimed to present CT and MRI findings of a case with intracranial dermoid cyst rupture.

**Key words:** Intracranial dermoid cyst, rupture, computed tomography, magnetic resonance imaging

Baştürk T., Furkan K., Duran M. Ruptured intracranial dermoid cyst. *Pam Med J* 2018;11(3):365-370.

#### Giriş

Intrakranial dermoid kistler (İDK) tüm intrakranial tümörlerin %1'den daha azını oluşturan, benign konjenital tümörlerdir [1]. Epidermis ve dermisten köken aldıkları için saç, ter ve yağ komponentleri içerebilirler. Embriyonik dönemde gelişmekle birlikte yavaş büyümeleri nedeniyle bulgu vermeden erişkin döneme kadar büyük boyutlara ulaşabilirler. Sıklıkla parasellar alanda ve serebellopontin açığı düzeyinde görülürler. Ancak nadir olarak spinal kanalda ve syrinks kavitesinde de bulunabilirler [2]. İDK'ların rüptürü ise nadirdir ve genellikle spontan olarak gelişir. Klinik bulgular lezyonun yerleşimine ve komşu parankime basısına bağlıdır. İDK'nın spontan rüptürü sonucu kist içeriğinin subaraknoid mesafeye yayılımı,

aseptik kimyasal menenjit, vazospazma bağlı geçici serebral iskemi, hemiparezi ve nadiren hızlı gelişen hidrocefali gibi ciddi durumlara neden olabilir [3, 4]. İDK rüptürü sonucu yağ partikülleri subaraknoid boşluğa geçer ve bu yağ partikülleri bilgisayarlı tomografi (BT) ve manyetik rezonans görüntüleme (MRG) ile saptanabilen tipik rüptüre İDK bulgularını oluşturur [3]. Biz burada, intrakranial dermoid kist rüptürü olan bir olgunun BT ve MRG bulgularını sunmayı amaçladık.

#### Olgu Sunumu

Yirmi beş yaşında kadın hasta başının sol tarafında on gündür sürekli olan ve analjeziklerle yanıtızsız baş ağrısı ve baş dönmesi şikâyetleri ile hastanemize başvurdu. Hastanın anamnezinde

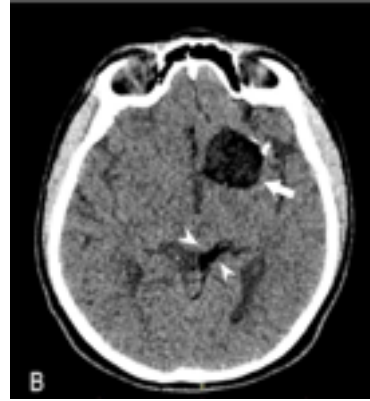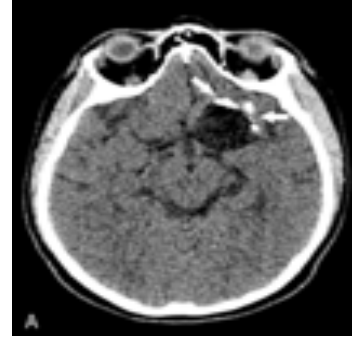Tuğberk Baştürk, Uzm. Dr., Sandıklı Devlet Hastanesi, Radyoloji Kliniği, AFYONKARAHİSAR, e-posta: tbasturk0320@gmail.com (orcid.org/0000-0002-6844-1916)

Furkan Kaya, Dr.Öğr.Üyesi, Afyon Kocatepe Üniversitesi Tıp Fakültesi, Radyoloji Anabilim Dalı, AFYONKARAHİSAR, e-posta: furkaya157@hotmail.com (orcid.org/0000-0001-8619-7593)

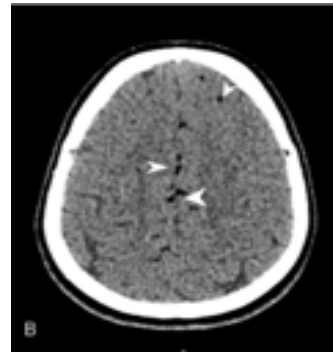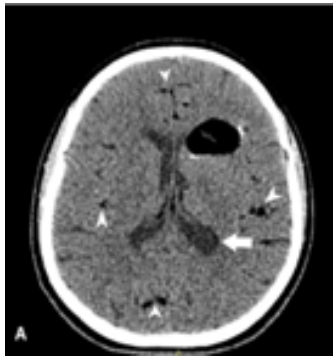Mehmet Duran, Arş.Gör.Dr. Pamukkale Üniversitesi Tıp Fakültesi, Radyoloji Anabilim Dalı, DENİZLİ, e-posta: mduran155@gmail.com (orcid.org/0000-0001-7105-4514)

baş ağrısının 2 yıldır aralıklarla olduğu ancak son 2 gündür baş ağrısına baş dönmesinin eşlik ettiği öğrenildi. Özgeçmişinde travma, kronik hastalık veya cerrahi öyküsü yoktu. Olgunun nörolojik muayenesinde sensörimotor defisit, meningeal irritasyon veya intrakranial hipertansiyon bulgusu saptanmadı. Rutin kan sayımı ve biyokimya testleri normal sınırlar içerisindeydi.

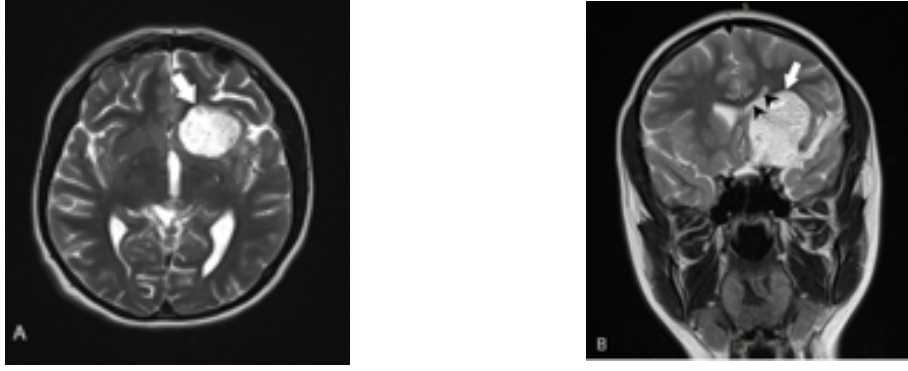
Tedaviye yanıtız baş ağrısı ve baş dönmesi olması nedeni ile yapılan kontrastsız kranial BT tetkikinde sol frontotemporal bölgede düzgün sınırlı, çevresinde lineer kalsifikasyonlar bulunan, büyük kısmı yağ dansitesinde (ortalama -65 HU dansitede), medial kesiminde kistik alanlar bulunan kitle ve quadrigeminal sistemde yağ dansiteleri izlendi (Resim 1). Ayrıca interhemisferik alanda, bilateral serebral hemisferik kortikal sulkuslarda subaraknoid mesafeye dağılmış milimetrik yağ dansitesinde nodüler görünüm, ventriküler sistemde yoğun içerik saptandı (Resim 2). Kitlenin kesin sınırlarını, kitle etkisi ve komşu serebral parankimi değerlendirmek için yapılan kontrastlı kranial MRG incelemesinde sol frontotemporal bölgede T1 ve T2 ağırlıklı görüntülerde hiperintens olarak izlenen kitle lezyonu ve orta hat yapılarında sağa doğru hafif yer değiştirme görüldü (Resim 3 ve 4). Ayrıca subaraknoid mesafeye dağılmış yaygın T1 ağırlıklı (T1A) ve T2 ağırlıklı (T2A) görüntülerde hiperintens olarak izlenen yağ damlacıkları ile uyumlu nodüller saptandı (Resim 4). Kitle lezyonunda ve subaraknoid mesafedeki yağ sinyalindeki nodüllerde kontrast tutulumu izlenmedi (Resim 5). Tariflenen tüm BT ve MRG bulguları ile lezyon rüptüre İDK lehine değerlendirildi ve tanı cerrahi olarak doğrulandı.



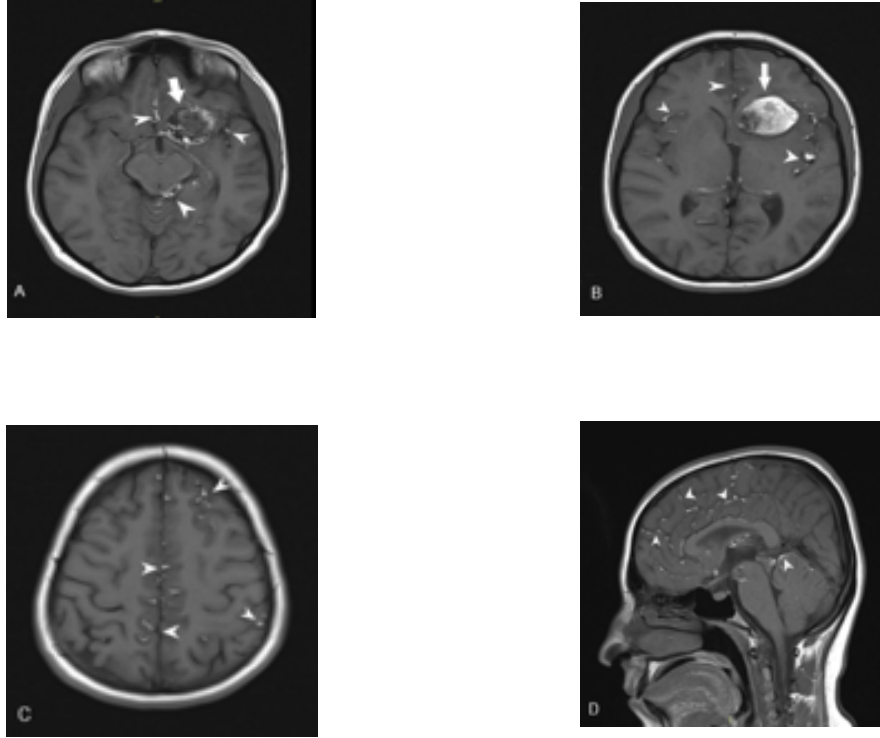
**Resim 1. (A)** Aksiyel kranial BT kesitinde sol frontotemporal düzeyde, anterolateralinde hiperdens kalsifikasyon izlenen, yağ dansitesinde, yoğun içerikli, hipodens dermoid kist (oklar) izleniyor. **(B)** Aksiyel kranial BT kesitinde sol frontotemporal düzeyde dermoid kist (ok) ve dermoid kist rüptürüne sekonder quadrigeminal sistern sol posterolateralinde yağ dansiteleri (ok başları) görülüyor.



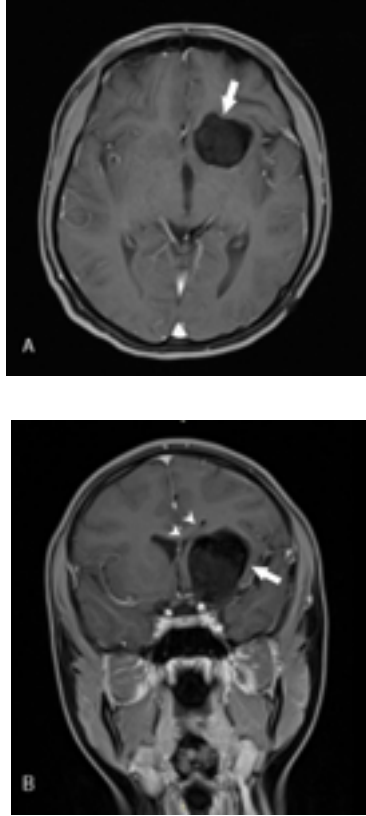
**Resim 2. (A)** Aksiyel kranial BT kesitinde dermoid kist rüptürüne bağlı ventriküler sistemde yoğun içerik (ok), interhemisferik fissürde, bilateral serebral hemisferik kortikal sulkuslarda subaraknoid mesafeye dağılmış milimetrik yağ dansiteleri (ok başları) izleniyor. **(B)** Aksiyel kranial BT kesitinde dermoid kist rüptürüne bağlı interhemisferik fissürde, sol frontal lob sulkuslarında milimetrik yağ dansiteleri (ok başları) görülüyor.



**Resim 3.** (A) Aksiyel T2 ağırlıklı MRG kesitinde sol frontotemporal bölgede lateral ventrikül anterior hornunu basılayan hiperintens kitle lezyonu (ok) izleniyor. (B) T2 ağırlıklı MRG kesitinde sol frontotemporal bölgede lateral ventrikül anterior hornunu basılayan, orta hat yapılarında hafif şifte neden olan hiperintens kitle lezyonu (ok) ve sol lateral ventrikülde basılanma (ok başları) gözlenmekte.



**Resim 4.** (A), (B), (C) Aksiyel T1 ağırlıklı MRG kesitlerinde sol frontotemporal bölgede lateral ventrikül anterior hornunu basılayan hiperintens dermoid kist (oklar), quadrigeminal sisternde, interhemisferik fissürde ve bilateral serebral hemisferik kortikal sulkuslarda kistin rüptürüne bağlı saçılmış damlacıklar şeklinde multipl hiperintens odaklar (ok başları) izleniyor. B Sagittal T1 ağırlıklı MRG kesitinde supraserebellar sisternde, interhemisferik fissürde ve frontal lob sulkuslarında yağ damlacıklarına ait hiperintens odaklar (ok başları) gözleniyor.



**Resim 5.** A Aksiyel yağ baskılı T1 ağırlıklı kontrastlı MRG kesitinde sol frontotemporal bölgede kontrastlanmayan hipointens kitle lezyonu (ok) izleniyor. B Koronal yağ baskılı T1 ağırlıklı kontrastlı MRG kesitinde sol frontotemporal bölgede kontrastlanmayan hipointens kitle lezyonu (ok), kitleye bağlı sol lateral ventrikülde basılanma izlenmekte (ok başları).

### Tartışma

Intrakranial dermoid kist (İDK), saç, yağ, ter bezi, diş ve tırnak içerebilen keratinize skuamöz epitel ile döşeli, kalın duvarlı kistlerdir. Kist materyali içerisinde tüm ektodermal yapılar bulunabilir [1, 5]. Klinik bulgular genelde lezyonun yerleşim yerine ve komşu parankime basısına bağlıdır. İDK, travma sonrası, cerrahi sırasında veya spontan olarak rüptüre olabilir. Rüptüre olduğunda subaraknoid mesafeye yayılan kist içeriği baş ağrısı, nöbet, bulantı, kusma, görme bozuklukları, baş dönmesi, aseptik kimyasal menenjit, vazospazma bağlı geçici serebral iskemi, hemiparezi, mental değişiklikler veya nadiren hızlı gelişen hidrosefali oluşturabilir. Bu hastalarda baş ağrısı (%32) ve nöbet (%30) en fazla görülen semptomlar olup

[4], bizim olgumuzda da baş ağrısına eşlik eden baş dönmesi şikâyeti mevcuttu.

Lipoid aseptik menenjit subaraknoid aralığa geçen kolesterol kristallerinin neden olduğu meningeal irritasyon sonucu gelişir [4]. İDK'ların sadece %7'sinde görülen aseptik kimyasal menenjite beyin omurilik sıvısına (BOS) geçen maddelerin iritan özellik kazanması için rüptürden sonra en az 3 ay süre geçmesi gerektiği gösterilmiştir [6]. Rüptüre İDK'lı hastaların kontrastlı kranial MRG tetkiklerinde saptanan yaygın leptomeningeal kontrastlanma kimyasal menenjit tanısını destekleyen bulgudur [4-7]. Kimyasal menenjit; geçici serebral iskemi, vazospazma bağlı enfarkt ve ölümlle sonuçlanan komplikasyonlara neden olabilmektedir [7-9].

İDK rüptürünün görünümü bizim olgumuzda olduğu gibi BT ve MRG'de tipiktir. BT'de kontrast tutulumu göstermeyen, düşük dansitede yağ içerikli kitle olarak olarak izlenir. Periferik kalsifikasyon gösterebilir, tümörün içerisindeki kemik ve kırıkdağa bağlı hiperdens alanlar ve farklı komponentlere bağlı ise heterojen görünüm saptanabilir. BT'de subaraknoid mesafedeki yağ partiküllerine ikincil hipodens alanlar gözlenir. Ventriküller içerisine yağ partikülleri geçerse, burada yağ-sıvı seviyelenmesi ve hidrosefali görülebilir [3, 10]. Rüptüre İDK'nın tanısız BT bulgusu hipodens yağ partiküllerinin subaraknoid aralıkta ve ventriküler sistemde izlenmesidir [3, 10]. Bizim olgumuzda da lezyonun büyük kısmı yağ dansitesindeydi ve periferik kalsifikasyon bulundurmaktaydı. Ayrıca subaraknoid mesafede yağ partiküllerinin varlığı ve ventriküller içerisinde yoğun kist içeriğinin görülmesi tanıyı destekleyen bulgularıdır.

İDK yağ içeriğine bağlı olarak MRG'de T1A hiperintens, T2A heterojen ve izo-hiperintens izlenebilir. Tümörlerin lipid kısmı yağ baskılı sekanslarda baskılanır [11]. Subaraknoid mesafede ve ventriküler sistemde T1A görüntülerde hiperintens yağ partiküllerinin, ventriküler sistemde yağ-sıvı seviyelenmesinin izlenmesi tanısaldır [12, 13]. Bizim olgumuzda da T1A ve T2A görüntülerde hiperintens olan lezyon, yağ baskılı görüntülerde belirgin sinyal kaybına uğrayarak baskılanmaktaydı. Ayrıca subaraknoid mesafeye dağılmış, T1A ve T2A hiperintens milimetrik yağ partikülleri izlenmekteydi ancak kontrastlı görüntülerde kimyasal menenjit düşündürecek leptomeningeal kontrastlanma saptanmadı.



MRG ile rüptüre İDK'nın subaraknoid mesafeye yayılımı, kitlenin kesin sınırları, kitle etkisi ve komşu serebral parankim ayrıntılı olarak görüntülenebilir. Bu nedenlerle BT ile rüptüre İDK tanısı konan hastaların preoperatif MRG ile değerlendirilmesinin uygun olacağı bildirilmiştir [14, 15].

Dermoid kistler benign tümörler olup genellikle iyi prognozlu dururlar. Cerrahi İDK'nın kitle etkisi ve ciddi nörolojik defisit oluşturduğu durumlarda endikedir. Kist bütünlüğünün korunduğu olgularda cerrahi yaklaşım kapsülü ile birlikte kistik komponentlerin tamamen çıkarılmasıdır [10]. Ancak çevre yapılarla yapışıklıklar ve rüptüre olduğunda subaraknoid aralığa yayılım nedeniyle total çıkarım genellikle mümkün olmamaktadır [16].

İDK'nın ayırıcı tanısında yağ içeren lezyonlar olan epidermoid kist, kraniofarinjom ve lipom yer almaktadır [17]. Epidermoid kistler konjenital, benign tümörler olup en sık pontoserebellar köşede izlenirler. Bu kistlerin kitle etkisi az olup aralıklara yayılarak subaraknoid mesafenin şeklini alırlar. BT ve konvansiyonel MRG'de BOS ile benzer görünümde olan epidermoid kistler difüzyon ağırlıklı MRG'de difüzyonel kısıtlanma göstermesi ile diğer kistik lezyonlardan ayırt edilir [4, 17]. Kraniofarinjom, sellar ve suprasellar bölgede kafa tabanı erozyonuna neden olabilen, agresif orta hat kitlelerindedir. MRG'de solid ve kistik alanlara bağlı heterojen sinyal özelliği gösteren kitle olarak izlenir. Kraniofarinjomların kistik bileşeni MRG'de genelde T1A ve T2A sekanslarda hiperintens olarak görülür ve kalsifikasyon varlığı kraniofarinjom için tipiktir [18]. Minimal kontrastlanan ya da kontrastlanmayan İDK'ların aksine kraniofarinjom heterojen ve yoğun kontrast tutulumu gösterir [4]. İntrakranial lipomlar sıklıkla korpus kallozum agenezisi ile birlikte bulunan düzgün sınırlı kitlelerdir. MRG'de düzgün sınırlı, İDK'ya göre daha homojen, T1A sekanslarda hiperintens ve yağ baskılı sekanslarda hipointens olarak izlenir. Kistik komponent içermeyen, kapsüler kalsifikasyonun ise nadiren bulunduğu intrakranial lipomlarda kontrast tutulumu beklenmez [4, 19].

Sonuç olarak İDK rüptürü bulunan hastalar asemptomatik olabileceği gibi analjeziklere dirençli baş ağrısı ve baş dönmesine sebep olabilmektedir. İDK ve rüptüre İDK'ya bizim olgumuzda olduğu gibi, BT ve MRG ile tama

yakın doğrulukta tanı konabilmektedir. BT ile İDK saptandığında, hastalığın yaygınlığını, normal parankim ile ilişkisini değerlendirmek için MRG tercih edilmesi gereken yöntemdir. Ayrıca MRG, cerrahi için kılavuzluk eder.

**Çıkar İlişkisi:** Yazarlar çıkar ilişkisi olmadığını beyan eder.

#### Kaynaklar

1. Rato RMF, Pappamikail LB, Ratilal BO, Luiz CA. Dermoid tumor of the lateral wall of the cavernous sinus. *Surg Neurol Int* 2012;3:10.
2. Lunardi P, Missori P. Supratentorial dermoid cysts. *J Neurosurg* 1991;75:262-266.
3. Durmaz MS, Aralaşmak A, Kara T, Karaali K. Rüptüre intrakranial dermoid kist. *Ümraniye Tıp Dergisi* 2012;5:9-12.
4. D'amore A, Borderi A, Chiamonte R, Conte G, Chiamonte I, Albanese V. CT and MR studies of giant dermoid cyst associated to fat dissemination at the cortical and cisternal cerebral spaces. *Case Rep Radiol* 2013;239-258.
5. Venkatesh SK, Phadke RV, Trivedi P, Bannerji D. Asymptomatic spontaneous rupture of suprasellar dermoid cyst: a case report. *Neurol India* 2002;50:480-483.
6. Das CJ, Tahir M, Debnath J, Pangtey GS. Neurological picture. Ruptured intracranial dermoid. *J Neurol Neurosurg Psychiatry* 2007;78:624-625.
7. Ray MJ, Barnett DW, Snipes GJ, Layton KF, Opatowsky MJ. Ruptured intracranial dermoid cyst. *Proc (Bayl Univ Med Cent)* 2012;25:23-25.
8. Altay H, Kitiş Ö, Çallı C, Yünter N. A spinal dermoid tumor that ruptured into the subarachnoidal space and syrinx cavity. *Diagn Interv Radiol* 2006;12:171-173.
9. Patkar D, Krishnan A, Patankar T, Prasad S, Shah J, Limdi J. Ruptured intracranial dermoids: magnetic resonance imaging. *J Postgrad Med* 1999;45:49-52.
10. Mucaj S, Ugurel MS, Dedushi K, Ramadani N, Jerliu N. Role of MRI in diagnosis of ruptured intracranial dermoid cyst. *Acta Inform Med* 2017;25:141-144.
11. Esquenazi Y, Kerr K, Bhattacharjee MB, Tandon N. Traumatic rupture of an intracranial dermoid cyst: case report and literature review. *Surg Neurol Int* 2013;4:80.
12. Rai SP. Ruptured intracranial dermoid cyst. *Neurol India* 2009;57:98-99.
13. Wilms G, Casselman J, Demaerel P, Plets C, De Haene I, Baert AL. CT and MRI of ruptured intracranial dermoids. *Neuroradiology* 1991;33:149-151.
14. Asil K, Gunduz Y, Ayhan LT, Aksoy YE, Yildiz C. Spontaneous rupture of intracranial dermoid tumor in a patient with vertigo. *Computed tomography and magnetic resonance imaging findings. Pol J Radiol* 2013;78:79-82.

15. Karadag D, Karagulle AT, Erden A, Erden I. MR imaging of a ruptured intraspinal dermoid tumour with fat droplets in the central spinal canal. *Australas Radiol* 2002;46:444-446.
16. Liu JK, Gottfried ON, Salzman KL, Schmidt RH, Couldwell WT. Ruptured intracranial dermoid cysts: clinical, radiographic, and surgical features. *Neurosurgery* 2008;62:377-384.
17. Osborn AG, Preece MT. Intracranial cysts: radiologic-pathologic correlation and imaging approach. *Radiology* 2006;239:650-664.
18. Bonneville JF. Magnetic resonance imaging of pituitary tumors. *Front Horm Res* 2016;45:97-120.
19. Osborn AG, Blaser SI, Salzman KL et al. *Diagnostic imaging brain*. 2nd ed. Canada: Friesens, 2004;1:22-25.