

■ Olgu Sunumu

Maksiller sinüsün Mantle hücreli lenfoması: olgu sunumu

Mantle cell lymphoma of the maxillary sinus: case report

Neşet AKAY^{*1}, Gökçe ŞİMŞEK², Selim YALÇIN³, Mikail İNAL⁴, Mahi BALCI⁵, Zafer ONARAN⁶

¹Kırıkkale Kamu Hastaneler Birliği, Ağız ve Diş Sağlığı Merkezi, Ağız Diş Çene Cerrahisi Kliniği, Kırıkkale

²Kırıkkale Üniversitesi Tıp Fakültesi, Kulak Burun Boğaz Hastalıkları Anabilim Dalı, Kırıkkale

³Kırıkkale Üniversitesi Tıp Fakültesi İç Hastalıkları Anabilim Dalı, Tıbbi Onkoloji Bilim Dalı, Kırıkkale

⁴Kırıkkale Üniversitesi Tıp Fakültesi, Radyoloji Anabilim Dalı, Kırıkkale

⁵Kırıkkale Üniversitesi Tıp Fakültesi, Patoloji Anabilim Dalı, Kırıkkale

⁶Kırıkkale Üniversitesi Tıp Fakültesi, Göz Hastalıkları Anabilim Dalı, Kırıkkale

ÖZ

Mantle hücreli lenfoma (MHL) çok sayıda B-hücreli lenfoma subtiplerinden biridir. Ekstra nodal tutulum siktir, en sık kemik iliği, karaciğer, dalak, Waldeyer halkası ve gastrointestinal kanal tutulumu gözlenir. Tüm habis lenfomalarda olduğu gibi tanı için eksizyonel lenf düğümü biyopsisi tercih edilir. Erken evre MHL hastalarında 3-4 kür sistemik kemoterapi sonrası radyoterapi uygulaması uygun bir tedavi yaklaşımı olarak görülmektedir. Bizim olgumuzda elli yaşında bayan hastada 1 aydır geçmeyen diş ağrısı ile birlikte yüzde şişlik, asimetri, gözde öne itilme şikayetleri mevcuttu. Radyolojik değerlendirme sonrası maksiler sinüsten alınan biyopsi sonucu Mantle Hücreli Lenfoma olarak bildirildi. Sinonazal MHL'de nazal obstrüksiyon, epistaksis, yüzde şişlik, rinit, görme bozukluğu ve gözde çıkıklık gibi nonspesifik semptomlar görülebilir. Semptomların non spesifik seyrettiği bu hastaların ayırıcı tanısında lenfoma mutlaka düşünülmelidir.

Anahtar kelimeler: Mantle hücreli lenfoma, maksiler sinüs, B hücreli tümör

ABSTRACT

Mantle cell lymphoma (MCL) is one of the many subtypes of B-cell lymphoma. Extra nodal involvement is common and most commonly observed in bone marrow, liver, spleen, Waldeyer ring and gastrointestinal tract. As in all malignant lymphomas excisional lymph node biopsy is preferred for diagnosis. In early stage of MCL, radiotherapy is considered to be a suitable treatment approach after 3-4 cycles of systemic chemotherapy. In our case, a fifty-year-old female patient had complaints of swelling and asymmetry on the face, proptosis with dental pain not exceeding 1 month. After radiologic evaluation, maxillary sinus biopsy was reported as Mantle cell lymphoma. In sinonasal MHL, nonspecific symptoms such as nasal obstruction, epistaxis, swelling on the face, rhinitis, visual impairment and proptosis can be seen. The lymphoma should be considered in the different diagnosis of these patients in which the symptoms are nonspecific.

Key words: Mantle cell lymphoma, maxillary sinus, B cell tumor

Sorumlu Yazar^{*}: Neşet Akay, Kırıkkale Kamu Hastaneler Birliği, Ağız ve Diş Sağlığı Merkezi, Ağız Diş Çene Cerrahisi Kliniği, Kırıkkale

E-posta: nesetakay@gmail.com

Received 20.03.2017 accepted 25.04.2017

Doi: 10.18663/tjcl.298836

Giriş

Lenfomalar, Non hodgkin lenfoma (NHL) ve hodgkin lenfoma (HL) olarak iki ayrı kategoride incelenmektedir. NHL'lar; B, T ve doğal öldürücü hücrelerden köken alan, klonal lenfoid sistem tümörleridir [1]. NHL insidansı yaş, cinsiyet, ırksal faktörler, coğrafi bölge, enfeksiyöz etkenlere maruz kalma gibi sebeplere bağlı olarak değişmektedir. Genel olarak bakıldığında çeşitli enfeksiyonlar, kronik enflamasyon, immün yetersizlik ve otoimmün hastalık durumları, kromozomal anomaliler ve çevresel etmenlerin lenfoma gelişmesinde etken olduğuna yönelik bulgular mevcuttur [2]. Günümüzde lenfoma gelişimi açısından yüksek risk altındaki bireyleri saptayabilmek için önerilen bir yöntem mevcut değildir. Olgular, hastalıkla ilişkili belirtiler ortaya çıktıktan sonra tanı alabilmektedir. Gelişen görüntüleme tekniklerine karşın başarılı bir tedavi için biyopsi ile histopatolojik değerlendirme gereklidir.

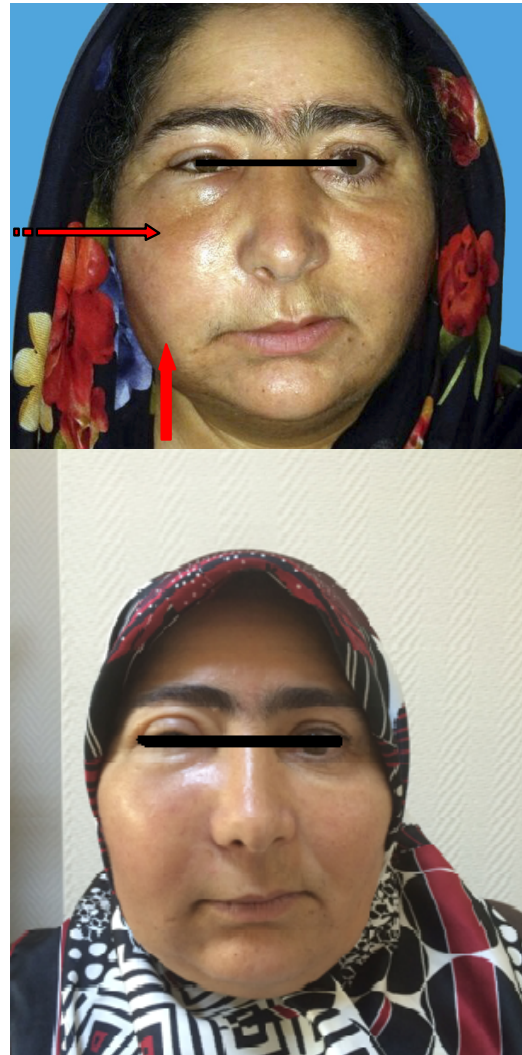Sinonazal bölge lenfomaları, non-hodgkin lenfomalar içerisinde nadir görülmekte olup sıklığı %0.17-1.5 ve en sık maksiller sinüs ve nazal kaviteden kaynaklanır [3]. Paranasal sinüs tutulumu B hücreli lenfomalarda sıklıkla görülürken, nazal tutulum natural killer / T hücreli lenfomalarda rastlanır. Sinonasal lenfomalar burun tıkanıklığı, epistaksis ve rinore gibi non-spesifik semptomlara yol açtıklarından geç tanı almakta ve tedavi gecikmektedir [4].

Bu yazıda sağ maksiller sinüste blastoid varyant Mantle hücreli lenfoma tanısı alan 50 yaşında kadın hasta sunulmuştur.

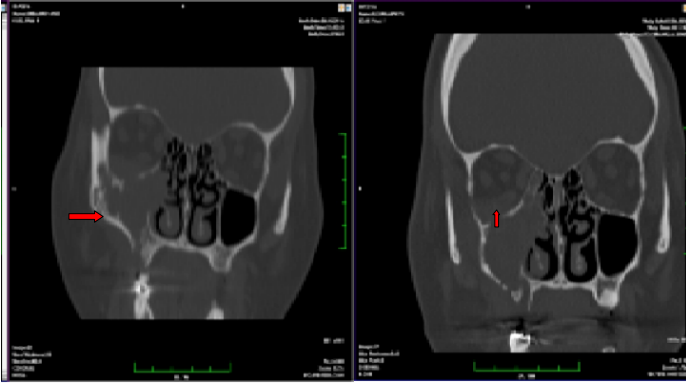
Olgu

Elli yaşında bayan hasta tarafımıza yaklaşık 3 haftadır sağ göz etrafında şişlik şikayeti ile başvurdu (Resim 1). Burundan uzun süredir yeşil renkte akıntı ve burun tıkanıklığı şikayeti vardı. Daha önceden diş ağrısı nedeniyle gittiği diş merkezde 2 hafta süreli antibiyoterapi (amoksisilin+klavulanik asit 1 gr, 2x1, po) tedavisi uygulanan hastanın şikayetlerinde gerileme olmadığı öğrenildi. Hastanın fizik muayenesinde sağ maksiller sinüse uyan bölgede, yüzde asimetriye neden olan ve göze yayılan endüre kitle dikkati çekti. Sağ üst ve alt göz kapağında ödem ve sağ gözde propitozis mevcuttu. Anterior rinoskopik incelemede sağ nazal pasajın ödemli ve nazal mukozaların hiperemik olduğu izlendi. Diğer muayeneleri normal olan hastanın palpasyonla boyunda ele gelen patolojik lenfadenopati izlenmedi. Hastanın direk çene grafisinde sağ maksiller sinüsü kaplayan radyopak görüntü gözlemlendi. Ön tanıda sinüzit komplikasyonu düşünülen hasta servise yatırılarak intravenöz antibiyoterapi (seftirakson 1 gr 2x1) başlandı. Paranasal sinüs BT tetkikinde sağ maksiller sinüsü tamamen dolduran ve çevre kemik dokuyu da yer yer destrüksiyona neden olan orbita inferiorunda 8 mm kalınlığında yumuşak doku dansitesi saptandı (Resim 2). Beş günlük antibiyoterapiden fayda görmeyen

hastanın çekilen yüz MRG'sinde ekstrakoanal alana, mastikatör boşluğa uzanım gösteren, inferioroblik kası superiora yönlendiren 10 mm boyutlarında yumuşak doku dansitesi izlendi (Resim 3). Genel anestezi altında hastaya sağ Caldwell Luc operasyonu ile maksiller sinüsü dolduran ve sinüs ön duvarını erode eden kitleden biyopsi alındı. Hastanın patoloji sonucu malign B hücreli lenfomalardan blastoid varyant Mantle hücreli lenfoma olarak bildirildi. Postoperatif dönemde hematoloji bölümüne yönlendirilen hastaya medikal tedavi düzenlendi. Evre II ekstramedüller yerleşimli hastaya malign B hücreli lenfoma tanısı ile 6 kür 21 günde bir adriamisin, siklofosfamid, rituksimab ve vinkristin intravenöz olarak verildi. Hastanın 1. kemoterapi sonrası periorbital yüzde şişliği ve propitozis geriledi. Kemoterapiye bağlı herhangi bir yan etki gözlenmedi. Takibe alınan hasta 6 aydır remisyondadır.

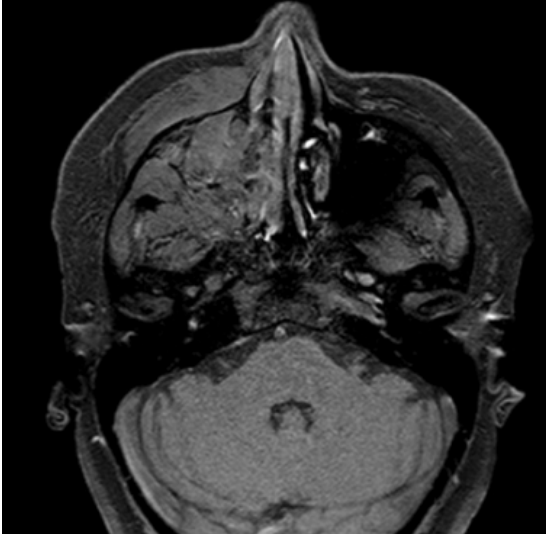


Resim 1: Yüz sağ tarafında şişlik (dikey ok) ve gözde propitozis (yatay ok) ve 1 hafta sonra hızla artan şişlik görüntüsü

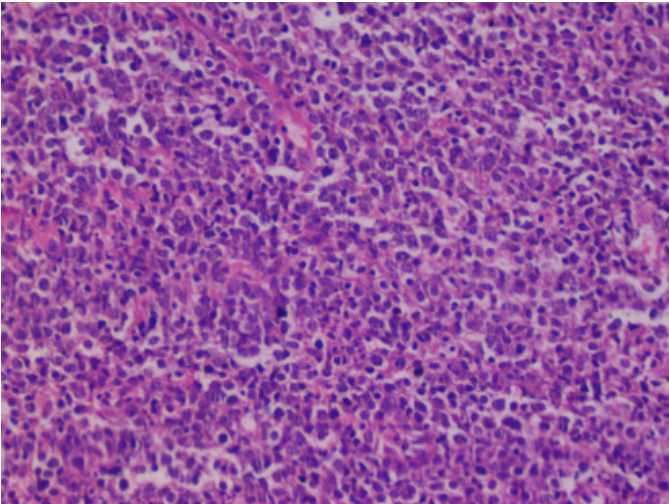


Resim 2A: Koronal planda çekilmiş paranasal sinüs BT tetkikinde sağ maksiller sinüsü kaplayan ve orbita inferior duvarında erozyona neden olan ekspansil kitle (kırmızı ok) görülmektedir.

Resim 2B: Bir hafta sonra çekilen kontrol paranasal sinüs BT de etmoid hava hücrelerinde tutulum görülmektedir.



Resim 3: Aksiyal planda çekilmiş MR görüntüsünde sağ maksiller sinüsü dolduran kitle



Resim 4: Diffüz büyüme patterni gösteren, çok sayıda mitotik figür, yanı sıra apoptozis sergileyen atipik lenfoid infiltrasyon (HEX200)

Tartışma

Malign B hücreli lenfomalardan Mantle hücreli lenfoma (MHL) agresif seyreden bir non-hodgkin lenfoma türüdür. MHL, lenfoid foliküllerin mantle zonundaki naif B lenfositlerinden köken alan agresif seyirli bir B hücreli NHL subtipidir. NHL'ların yaklaşık %5'ini oluşturan MHL, hem düşük hem yüksek dereceli lenfomalara ait özellikleri barındırabilen ve kür sağlanamayan agresif seyirli bir lenfoma olarak kabul edilmektedir [5].

Sessiz seyirli vakalar dışında tüm vakaların hepsi agresif seyretmekte ve sistemik tedavi gerektirmektedir. Hastalık genelde ileri yaşlarda görülmekte olup insidans yaş ile doğru orantılı olarak artmaktadır. Erkeklerde kadınlara oranla 2-3 kat daha sık görülmektedir [6]. Vakaların çoğunun klinik prezentasyonu lenfadenopati olup tanı anında %70'ten fazlası ileri evrededir. Ekstranodal tutulum çok sık görülmektedir [7]. MHL'da santral sinir sistemi (SSS) tutulumu %4-20 arasında rapor edilmiştir ve daha çok blastoid histolojik alt tipe sahip olan hastalarda görülmektedir. SSS tutulumu hastalığın daha çok geç döneminde görülmektedir [8]. Sino-nazal lenfomaların nadir bir alt tipi olan MHL'de nazal obstrüksiyon, epistaksis, yüzde şişlik, rinit, görme bozukluğu ve propitozis gibi nonspesifik semptomlar görülür. Semptomların nonspesifik seyretmesi ve ayırıcı tanıda birçok hastalığın bulunması tanıda ve tedavide gecikmelere yol açabilmektedir [9].

Hastalığın ayırıcı tanısında invaziv fungal hastalıklar, skuamöz hücreli karsinom, granülomatöz hastalıklar, sarkaidoz gibi oto-immün hastalıklar ve bakteriyel enfeksiyonlar düşünülmelidir. Sunduğumuz olguda hastanın maksiller sinüsüyle ilişkili dış kökünden kaynaklanan enfeksiyon öyküsü mevcuttu. Buradaki vaka gibi tanı koyma aşamasında belirsizlikler olmakta, lezyon boyutlarında artış ve çevre yapıları basılabilmektedir. Bu nedenle yüzde asimetriye neden olan maksiller kitlelerin ayırıcı tanısında yüksek dereceli lenfomalar düşünülerek, erken ve hızlı tanı koyulmasının önemli olduğunu düşünmekteyiz. Yapılan görüntüleme yöntemlerinde tanı koydurucu bulgular olmasına rağmen klinik tablodaki benzer olgular, ayırıcı tanının zorlaşmasına neden olabilmektedir. Bu nedenle kesin tanı koymak için biyopsi ve histopatolojik tanı gerekmektedir [10]. Biyopsi maksiller sinüs ostiumunun genişletilerek sinüs içerisinden olabilir ya da Caldwell Luc yöntemiyle maksiller sinüs ön duvarından alınabilir.

MHL ile ilgili Türkiye'de yayınlanmış çok az sayıda çalışma bulunmaktadır. Onkolojik vakaların ve buna bağlı ölüm oranlarının artış göstermesinden dolayı malign hastalıkların erken tanı, tedavi ve takibi, sağ kalım açısından gittikçe artan önem taşımaktadır. Doğru tanı, uygun tedavi seçimi ve tedaviye yanıtın erken dönemde değerlendirilmesi tedavi sonuçlarını büyük oranda etkilemektedir.

Non hodgkin lenfomaların nadir görülen alt tipi olan MHL, ilk basamaktaki tedavisi ile ilgili kabul görmüş standart bir tedavisi bulunmamaktadır ve sinonasal lenfomalar için erken evre hastalarda kabul görmüş standart bir tedavi şekli olmamakla birlikte 3-4 kür sistemik kemoterapi sonrası tutulan bölgeye radyoterapi uygulaması uygun bir tedavi yaklaşımı olabilir [11].

Sonuç

Sinonazal lenfomaları tanıda gecikmelere yol açan nonspesifik şikâyetlere ve bulgulara neden olmaktadır. Diş ağrılarına eşlik eden persistan orantral fistüller, maksiller sinüste malign bir oluşumu düşündürmelidir. Sinonazal neoplazi semptomları olan hastalarda, tam bir baş-boyun muayenesi yapılmalıdır. Nazal obstrüksiyon veya akıntı şikâyeti olan hastalarda medikal tedaviye rağmen şikâyetlerde gerileme olmuyorsa maligniteyi ekarte etmek için biyopsi alınmalıdır. Bu hastaların ayırıcı tanısında sinonasal trakt lenfomaları mutlaka düşünülmelidir.

Çıkar çatışması / finansal destek beyanı

Bu yazıdaki hiçbir yazarın herhangi bir çıkar çatışması yoktur. Yazının herhangi bir finansal desteği yoktur

Kaynaklar

1. Lichtman MA, Kipps TJ, Seligsohn U, Kaushansky K, Prchal JT, Editors. Pathology of malignant lymphomas. Williams Hematology. San Diego: McGraw Hill; 2010.
2. Fisher SG, Fisher RI. The epidemiology of non-Hodgkin's lymphoma. *Oncogene* 2004; 23: 6524-34.
3. Logsdon MD, Ha CS, Kavadi VS, Cabanillas F, Hess MA, Cox JD. Lymphoma of the nasal cavity and paranasal sinuses: improved outcome and altered prognostic factors with combined modality therapy. *Cancer*. 1997; 80: 477-88.
4. Bertoni F, Zucca E, Cotter FE. Molecularbasis of Mantle cell lymphoma. *Br J Haematol*. 2004; 124: 130-40
5. Cortelazzo S, Ponzoni M, Ferreri AJ, Dreyling M. Mantle cell lymphoma. *Crit Rev Oncol Hematol* 2012; 82: 78-101
6. Smith A, Howell D, Patmore R et al. Incidence of haematological malignancy by sub-type: report from the haematological malignancy research network. *Br J Cancer* 2011; 105: 1684-92
7. Moller MB, Pederson NT, Christensen BE. Mantle cell lymphoma: prognostic capacity of The follicular lymphoma international prognostic index. *Br J Hematol* 2006; 133: 43-56.
8. Cheah CY, George A, Gine E et al. Central nervous system involvement in mantle cell lymphoma: clinical features, prognostic factors and outcomes from the European Mantle cell lymphoma network. *Ann Oncol* 2013; 24: 2119-23.
9. Karaman E, Yilmaz M, Alimoglu Y, Edizer DT, Isildak H, Ozek H. Extranodal sinonasal natural killer / T-cell lymphoma presenting as chronic sinusitis and necrotic wound infection. *J Craniofac Surg* 2009; 20: 2095-96.
10. Sakamoto M, Miyairi Y, Ishizawa M. Optimal specimen site for diagnosis of nasal T/NK cell lymphoma and treatment including bone marrow transplantation. *ORL J Otorhinolaryngol Relat Spec* 2003; 65: 275-78.
11. Fernandez V, Salamero O, Espinet B et al. Genomic and gene expression profiling define indolent forms of Mantle cell lymphoma. *Cancer Res* 2010; 70: 1408-18