

Özgün araştırma makalesi

Agresif periodontitis teşhisi konulan hastalarda pulpa taşı varlığının radyografik olarak değerlendirilmesi

Zeliha Uğur Aydın¹,^{*} Sevim Koşumcu,¹ Gülbahar Ustaoglu,² Seval Bayrak,³ Hasan Oruçoğlu¹

¹Endodonti Anabilim Dalı, ²Periodontoloji Anabilim Dalı, ³Ağız, Diş ve Çene Radyolojisi Anabilim Dalı, Diş Hekimliği Fakültesi, Bolu Abant İzzet Baysal Üniversitesi, Bolu, Türkiye

ÖZET

AMAÇ: Bu çalışmanın amacı agresif periodontitis (AP) ile pulpa taşı arasındaki ilişkinin radyografik olarak araştırılmasıdır.

GEREÇ VE YÖNTEM: Çalışmaya AP grubunda 116 bireye (67 kadın ve 49 erkek; yaş ortalaması 26.2 ± 5.3) ve kontrol grubunda 127 periodontal olarak sağlıklı bireye (72 kadın, 55 erkek; yaş ortalaması 29.8 ± 3.6) ait toplam 243 panoramik radyograf dahil edildi. Maksiller ve mandibular 1. ve 2. premolar dişler ile 1. ve 2. molar dişlerdeki pulpa taşı varlığı tek bir gözlemci tarafından değerlendirildi. Değerlendirme sonucunda elde edilen veriler ki-kare testi kullanılarak analiz edildi.

BULGULAR: AP grubunda, hasta bazında pulpa taşı görülme sıklığı (29/116 birey; %25) kontrol grubuna göre (12/127 birey; %9.4) anlamlı derecede fazla bulundu ($p<0.05$). Diş bazında, pulpa taşı görülme insidansı AP grubundaki molar dişlerde (60/251; %23.9) ve premolar dişlerde (10/344; %2.9) kontrol grubundaki molar dişlere (11/457; %2.4) ve premolar dişlere (2/499; %0.4) göre anlamlı derecede daha fazla bulundu ($p<0.05$). Her iki grupta da cinsiyete göre pulpa taşı görülme sıklığında anlamlı fark bulunmadı ($p>0.05$).

SONUÇ: Bu çalışmanın sınırları dahilinde, AP'ye sahip bireylerde pulpa taşı görülme sıklığı sağlıklı periodontal dokuya sahip bireylere göre daha yüksek bulundu. Klinik açıdan, AP'li bireylerde endodontik tedavide kök kanallarına erişimde güçlük oluşturma riski taşıyan pulpa taşı varlığı kapsamlı şekilde değerlendirilmelidir.

ANAHTAR KELİMELER: Agresif periodontit; pulpa taşı, diş; radyografi

KAYNAK GÖSTERMEK İÇİN: Uğur Aydın Z, Koşumcu S, Ustaoglu G, Bayrak S, Oruçoğlu H. Agresif periodontitis teşhisi konulan

hastalarda pulpa taşı varlığının radyografik olarak değerlendirilmesi. Acta Odontol Turc 2019;36(1):1-6

EDİTÖR: Güven Kayaoğlu, Gazi Üniversitesi, Ankara, Türkiye

YAYIN HAKKI: © 2018 Uğur Aydın ve ark. Bu eserin yayın hakkı [Creative Commons Attribution](https://creativecommons.org/licenses/by/4.0/) License ile ruhsatlandırılmıştır. Sınırsız kullanım, dağıtım ve her türlü ortamda çoğaltım, yazarlar ve kaynağın belirtilmesi kaydıyla serbesttir.

FINANSAL DESTEK: Bulunmamaktadır.

ÇIKAR ÇATIŞMASI: Bulunmamaktadır.

[Abstract in English is at the end of the manuscript]

GİRİŞ

Pulpa ile periodontal doku apikal, lateral veya aksesuar kanallar aracılığı ile etkileşim halindedir. Bu nedenle bu iki dokudan biri üzerindeki patoloji bir diğeri etkileyebilme potansiyeline sahiptir.¹ Pulpa ve periodontal dokular arasındaki ilişki birçok araştırmanın ana konusu olmuştur. İnsanlarda ve deneysel hayvan modellerinde yapılan çalışmalar, periodontal patolojinin pulpa üzerinde değişik derecelerde etkilere neden olabileceğini göstermiştir.²⁻⁴ Yapılan çalışmalarda periodontal hastalığın pulpal fibrozisi ve intrapulpal mineralizasyonu artırdığı ortaya konmuştur.^{5,6}

Pulpa taşı pulpa içerisindeki mineralizasyonun artması ile karakterize olan kalsifiye kütleleri ifade etmektedir.⁷ Etiyolojisi tam olarak bilinmemekle birlikte yapılan çalışmalar pulpa taşı oluşumunda pulpadaki dolaşım bozukluğu, ortodontik tedavi, çürük, periodontal hastalık, dental restorasyon, genetik faktörler, kronik enflamasyon, yaş, cinsiyet ve çeşitli sistemik hastalıkların (hiperkalsemi, gut ve renal lithiasis, kardiovasküler hastalık, vb.) etkili olabileceğini ortaya koymuştur.⁸⁻¹⁰

Agresif periodontitis (AP), net tanımlanabilen klinik özellikleri, hızlı ataçman kaybı ve şiddetli alveolar kemik yıkımı ile karakterize bir periodontitis tipidir.¹¹ İleri derecede kemik kaybı ve dişin apeksine kadar uzabilen cep derinliği nedeniyle AP'nin pulpanın kan dolaşımı üzerinde olumsuz etki oluşturduğu bildirilmiştir.¹²⁻¹⁴

Pulpa taşı oluşumunda pulpadaki dolaşım bozukluğunun etkili olduğu bilgisi göz önünde

Makale gönderiliş tarihi: 25 Mayıs 2018; Yayına kabul tarihi: 29 Kasım 2018
^{*}İletişim: Dr. Zeliha Uğur Aydın, Bolu Abant İzzet Baysal Üniversitesi Diş Hekimliği Fakültesi Endodonti Anabilim Dalı, Gököy, Bolu, Türkiye;
E-posta: zhugur@gmail.com

bulundurulmuş bu çalışmada AP'ye sahip bireylerde pulpa taşı görülme sıklığı araştırılmıştır.^{8,9} Ayrıca, pulpa taşı oluşumunda çeşitli sistemik hastalıkların etkili olması^{9,15} ve AP hastalarında tıbbi geçmişin olmayışı pulpa taşı araştırmalarında sistemik hastalıkların ekarte edilmesini sağlamaktadır.

Pulpa taşının belirlenmesinde radyografik ve histolojik incelemelerden yararlanılmaktadır.^{16,17} Histolojik incelemenin kesin ve net sonuç vermesine rağmen invaziv yöntem olması nedeniyle klinik kullanımı mümkün değildir.¹⁸ Bununla birlikte radyografik incelemeler artefakt ve süperpozisyon gibi çeşitli sınırlamaları olmasına rağmen noninvaziv bir yöntem olması nedeniyle pulpa taşının tespitinde yaygınlıkla kullanılmaktadır.^{19,20} Pulpa taşının radyografik olarak tespit edilebilmesi için belirli bir boyut (minimum. 200 µm) ve mineralizasyon derecesine sahip olması gerektiği belirtilmiştir.²¹ Yapılan çalışmalarda periapikal ve bite-wing radyografların panoramik radyograflara göre pulpa taşının belirlenmesinde daha doğru sonuç verdiği rapor edilmiştir.²²

Birçok çalışmada pulpa taşının çeşitli renal ve kardiyovasküler hastalıklar için diagnostik bir belirteç olabileceği bildirilmiştir.^{8,15} Literatürde pulpa taşının patolojik bir oluşum olup olmadığı konusunda tam bir fikir birliği bulunmamaktadır.^{18,21} İdiopatik diş ağrılarının oluşumunda pulpa taşının etkili olabileceği ortaya konmuştur. Ayrıca, pulpa taşı ya da pulpa odasındaki diffüz kalsifikasyon nedeniyle endodontik tedavi planlanmasında yaygın olarak kullanılan elektrikli pulpa testlerinin hatalı yanıt verebileceği bildirilmiştir.²¹ Bununla birlikte pulpa taşının endodontik tedavi esnasında kök kanallarına erişimi zorlaştırdığı ve çeşitli prosedürel hataların meydana gelme olasılığını artırdığı günümüzde bilinmektedir.²³ Bu nedenlerle tedavi öncesinde pulpa taşının varlığının değerlendirilmesi önemlidir.

Bu çalışmanın amacı AP'ye sahip bireylerde ve periodontal olarak sağlıklı bireylerde pulpa taşı görülme sıklığını karşılaştırmaktır. Çalışmanın sıfır hipotezi AP'li bireyler ile sağlıklı bireyler arasında pulpa taşı görülme sıklığı açısından fark olmayacağıdır.

GEREÇ VE YÖNTEM

Bu retrospektif araştırmanın tasarımı yerel etik kurul tarafından onaylandı (2018/184).

Grupların oluşturulması

Çalışmaya Bolu Abant İzzet Baysal Üniversitesi Diş Hekimliği Fakültesi Periodontoloji Anabilim Dalına 2014-2018 yılları arasında başvuran 127 periodontal olarak sağlıklı bireye (72 kadın, 55 erkek; yaş aralığı 18-35; yaş ortalaması 29.8 ± 3.6) ve 116 AP teşhisi konulmuş bireye (67 kadın, 49 erkek; yaş aralığı 18-35; yaş ortalaması 26.2 ± 5.3) ait toplamda 243 adet panoramik radyograf dahil edildi. AP teşhisi konulmuş bireyler çalışmaya dahil edilen tüm hastalar sistemik olarak sağlıklıydı. Bir periodontolog tarafından (G.U.)

Tablo 1. Agresif periodontitis grubu ve kontrol grubuna ait klinik tanımlayıcı parametreler

| | Agresif periodontitis (n = 116) | Kontrol grubu (n = 127) |
|---|---------------------------------|-------------------------|
| Plak indeksi (% ± SS) | 53 ± 35 | 17 ± 6 |
| Sondlamada kanama (% ± SS) | 51 ± 29 | 13 ± 5 |
| Cep derinliği (ort.; mm) | 4.34 ± 3.17 | 2.10 ± 0.3 |
| Klinik ataçman seviyesi (ort.; mm) | 4.89 ± 3.18 | 2.09 ± 0.3 |

SS: standart sapma, ort.: aritmetik ortalama

Periodontoloji Anabilim Dalına ait hastaların anamnez ve periodontal klinik parametre kayıtları (sondlamada kanama, plak indeksi, gingival indeks, cep derinliği ve klinik ataçman seviyesi) ve radyograflar incelenerek Amerikan Periodontoloji Akademisinin 1999 yılında yayınladığı sınıflandırma esas alınarak, AP ve periodontal olarak sağlıklı teşhisi konulmuş hastalar ile çalışma grupları oluşturuldu.²⁴ Bu sınıflamaya göre; periodontal olarak sağlıklı grup; <2 gingival indeks, <3 mm sondlama cep derinliği olan ve interproksimal ataşman kaybı bulunmayan bireylerden oluşturuldu. AP grubu; 1. molar ve kesiciler dışında, en fazla iki dişinde interproksimal ataçman kaybı olan lokalize AP'ye sahip ve 1. molar ve kesiciler dışında en az üç daimi dişinde interproksimal ataçman kaybı olan generalize AP'ye sahip bireylerden oluşturuldu. Yeterli görüntü kalitesine sahip olmayan panoramik radyograflar, anamnezinde pulpa taşı oluşumuna neden olabilecek sistemik rahatsızlığı bulunan bireyler (hiperkalsemi, gut, kardiyovasküler hastalık, vb.) ve çürük, dolgu, kron restorasyonu gibi pulpa odasının radyografik olarak değerlendirilmesine imkan vermeyen duruma sahip dişler çalışmaya dahil edilmedi. Hastalara ait tanımlayıcı periodontal klinik parametreler Tablo 1'de yer almaktadır.

Radyografik inceleme

Tüm panoramik radyograflar, Sorodex cihazı (CranexNovus, Tuusula, Finlandiya) ile 70 kVp, 8-10 mA, 8 sn ışınlama parametreleri kullanılarak elde edildi. Panoramik radyograflar üzerinde maksilla ve mandibulada 1.ve 2. premolar ve 1. ve 2. molar dişler tek bir gözlemci (bir maksillofasiyal radyolog; S.B.) tarafından pulpa taşı varlığı açısından değerlendirildi. Pulpa taşı, pulpa boşluğunun içinde belirgin radyoopak kütleler olarak tanımlandı ve var veya yok olarak skorlandı.

İstatistiksel analiz

AP grubunda 344 premolar ve 251 molar diş, periodontal olarak sağlıklı grupta 499 premolar ve 457 molar olmak üzere toplamda 1551 adet diş değerlendirildi. Verilerin istatistiksel analizi SPSS (SPSS 16.0; Chicago, IL, ABD) paket programı kullanılarak ki-kare analiz testi ile yapıldı. İstatistiksel olarak anlamlılık düzeyi p<0.05 olarak belirlendi. Gözlemci-içi güvenilirliği test etmek

Tablo 2. Agresif periodontitis (AP) ve kontrol grubunda hasta ve diş sayısına göre pulpa taşı görülme sıklığı: var / yok; n (%)

| Bağımlı değişken | Var | Yok | Toplam | χ^2 | P |
|----------------------|------------|-------------|--------|----------|-------|
| AP grubu, hasta | 29 (%25) | 87 (%75) | 116 | 10.45 | 0.001 |
| Kontrol grubu, hasta | 12 (%9.4) | 115 (%90.6) | 127 | | |
| AP grubu, diş | 70 (%11.8) | 525 (%88.2) | 595 | 78.38 | 0.000 |
| Kontrol grubu, diş | 13 (%1.4) | 943 (%98.6) | 956 | | |

amacıyla rastgele seçilen 50 panoramik radyograf 2 hafta sonra tekrar değerlendirildi. Gözlemci güvenilirliği yüksek bulundu (katsayı = 0.94).

BULGULAR

Hasta bazında, AP grubunda pulpa taşı görülme sıklığı (29/116, %25) kontrol grubuna (12/127, %9.4) göre daha fazla bulundu ($p<0.05$; Tablo 2, Şekil 1). Diş bazında, AP grubuna ait premolar dişlerde (10/344, %2.9) ve molar dişlerde (60/251, % 23.9) kontrol grubuna ait premolar dişlere (2/499, %0.4) ve molar dişlere (11/457, %2,4) göre anlamlı olarak daha yüksek oranda pulpa taşı saptandı ($p<0.05$; Tablo 2). AP grubuna ait hem kadın hastalarda (21/67, %31.2) hem de erkek hastalarda (8/49, %16,4), kontrol grubuna ait kadınlara (7/72, %9.7) ve erkeklere (5/55, %9.1) göre daha yüksek oranda pulpa taşı görüldü ($p<0.05$). Cinsiyete göre pulpa taşı görülme sıklığı açısından her iki grupta da cinsiyetler arasında anlamlı fark bulunmadı ($p>0.05$; Tablo 3).

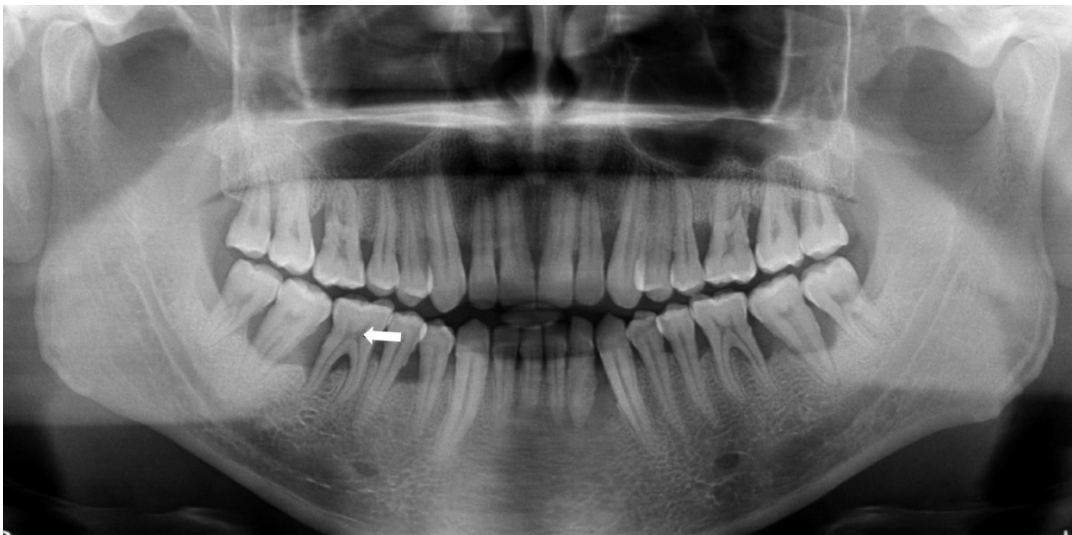
TARTIŞMA

Pulpa ve periodontal dokular, embriyolojik, anatomik ve fonksiyonel olarak yakın ilişkiindedirler. Bu iki doku arasında gelişimsel, patolojik ve iatrojenik kökenli iletişim yolları tanımlanmasına rağmen, en temel ve kanıtlanabilir ilişki apikal foramen ve aksesuar kanallar

olarak belirtilmiştir.²⁵

Pulpa hastalığının apikal foramen yoluyla periodontal hastalığı başlatabileceği veya devam ettirebileceği konusunda genel bir fikir birliği vardır. Bununla birlikte, periodontal hastalığın direkt olarak pulpa hastalığına neden olup olmadığı hala tartışma konusudur.²⁵ Geçmişteki çalışmalarda, inflamasyonun venöz drenajı takip ettiği ve venöz kanın pulpadan periodonsiyuma aktığı için periodontal hastalığın pulpayı etkilemediği ileri sürülmüştür.²⁵ Günümüzde yapılan çalışmalar ise kronik periodontitisten etkilenen dişlerde inflamatuvar değişiklikler, lokalize nekroz, kalsifikasyon, kök rezorpsiyonu ve sekonder dentin birikimi şeklinde pulpayı da kapsayan patolojik değişikliklerin meydana geldiğini ortaya koymuştur.²⁶ Bu değişikliklerin periodontal dokularda mevcut olan patojenlerin apikal foramen ve aksesuar kanallar yolu ile ters yönde yayılmasından kaynaklı olduğu belirtilmiştir.^{26,27}

Pulpa taşı endodontik tedavi gereksinimi olan dişlerde tedaviyi güçleştirebilen genellikle radyografilerde rastlantısal olarak bulunan kalsifiye kütlelerdir.²³ Yapılan çalışmalarda pulpa taşı oluşumu ile çeşitli sistemik hastalıklar ve sendromlar (Tip I diyabet, osteitis deformans, böbrek hastalıkları, kardiovasküler hastalıklar, dentinal displazi, Marfan sendromu, Van de Woude Sendromu, Saethre-Cholzen sendromu, Elfin Facies sendromu, familial expansile osteolysis, vb) arasında ilişki olduğu bulunmuştur.^{8,21,28,29} Bu nedenle,



Resim 1. Agresif periodontitisli hastanın panoramik radyografisinde ok ile gösterilen pulpa taşı görünümü

Tablo 3. Agresif periodontitis (AP) ve kontrol grubunda cinsiyet ve diş grubuna göre pulpa taşı görülme sıklığı: var / yok; n (%)

| Bağımlı değişken | Pulpa taşı | Kadın | Erkek | Toplam | χ^2 | P |
|---------------------------|------------|-------------|-------------|-------------|----------|------|
| Kontrol | Var | 7 (%9.7) | 5 (%9.1) | 12 (%9.4) | 0.01 | 0.90 |
| | Yok | 65 (%90.3) | 50 (%90.9) | 115 (%90.6) | | |
| AP | Var | 21 (%31.2) | 8 (%16.4) | 29 (%25) | 3.40 | 0.06 |
| | Yok | 46 (%68.6) | 41 (%83.6) | 87 (%75) | | |
| Kontrol (premolar) | Var | 2 (%0.7) | 0 (%0) | 2 (%0.4) | 1.57 | 0.21 |
| | Yok | 278 (%99.3) | 219 (%100) | 497 (%99.6) | | |
| AP (premolar) | Var | 7 (3.6%) | 3 (2%) | 10 (2.9%) | 0.68 | 0.40 |
| | Yok | 190 (%96.4) | 144 (%98) | 334 (%97.1) | | |
| Kontrol (molar) | Var | 7 (%2.8) | 4 (%1.9) | 11 (%2.4) | 0.38 | 0.53 |
| | Yok | 242 (%97.2) | 204 (%98.1) | 446 (%97.6) | | |
| AP (molar) | Var | 38 (%24.8) | 22 (%22.4) | 60 (%23.9) | 0.18 | 0.66 |
| | Yok | 115 (%75.2) | 76 (%77.6) | 191 (%76.0) | | |

pulpa taşı oluşumu üzerine etkili olabilecek bir duruma sahip hastalar bu çalışmaya dahil edilmemiştir.

Pulpa taşının radyografik olarak tespitinde, konik ışıklı bilgisayarlı tomografi, bite-wing ve periapikal radyografilerin panoramik radyograflere göre daha güvenilir sonuçlar verdiği yapılan çalışmalarda belirtilmiştir.^{19,20} Bu çalışmada AP teşhisi konulmuş hastaların tamamına ait panoramik radyografinin bulunması ve incelenen dişlere ait periapikal ya da bite-wing radyografların her hastada bulunmaması nedeniyle çalışmada standardizasyonu sağlamak adına görüntü kalitesi yeterli olan panoramik radyograflar kullanılmıştır. Çalışmada pulpa taşlarının varlığının tespitinin yapılması için radyograflar tek bir gözlemci tarafından değerlendirilerek gözlemciler arasında değerlendirme farklılıkları elimine edilip standart bir veri elde edilmesi amaçlanmıştır.

Pulpa taşının görülme sıklığını araştıran pek çok çalışmada pulpa taşının yaş ile arttığı bildirilmiştir.^{20,30} Bu nedenle çalışmada yanlılık oluşturmamak adına her iki gruba da aynı yaş aralığındaki bireyler dahil edilmiştir. Literatürde periodontal durum göz ardı edilerek farklı popülasyonlarda pulpa taşının görülme sıklığı araştıran çalışmaların sonuçlarında farklılık olduğu görülmektedir.^{21,31,32} Farklı popülasyonlarda yapılan çalışmalarda pulpa taşının insidansı %21-46 aralığında bulunmuştur.^{30,33} Türk popülasyonunda yapılan çalışmalarda bu değerlerin %4.2 ile %15 aralığında bulunduğu görülmüştür.^{20,34} Bizim çalışmamızda, ise kontrol grubunda bu değer %9.4 olarak bulunurken AP'ye sahip hasta grubunda ise bu değer %25 bulunmuş olup, bu sonuç periodontal hastalık ile pulpanın mineralizasyon metabolizması arasında ilişki olduğunu ortaya koyan çalışmaların sonucunu desteklemektedir.²⁶ Bununla birlikte çalışma sonuçları arasındaki farklılıkların değerlendirilen dişler, kullanılan radyograf çeşidi, incelenen popülasyon, gözlemcinin

tecrübesini de içeren metodolojik farklılıklardan kaynaklı olabileceğini düşünmekteyiz.

Literatürde cinsiyetlere göre pulpa taşının görülme sıklığını araştıran çalışmaların sonuçlarında da fikir birliği yoktur.^{20,32,35-37} Bu çalışmada cinsiyetler arasında hem AP'ye sahip hasta grubunda hem de kontrol grubunda pulpa taşı görülme sıklığı açısından istatistiksel olarak anlamlı bir fark bulunmadı.

Pulpa taşının görülme insidansının diş gruplarına göre farklılık gösterdiği, literatürde bu konuda yapılmış çalışmalarda ortaya konmuş ve birçok çalışmada pulpa taşının en sık molar dişlerde görüldüğü bildirilmiştir.^{33,36,37} Bu çalışmada da hem AP grubunda hem de kontrol grubunda, molar dişlerde premolar dişlere oranla daha fazla pulpa taşı görülmüştür. Bu durum, molar dişlerin okluzal yükten en fazla etkilenen ve ağızda en uzun süre kalan dişler olması nedeniyle irritasyona uzun süre maruz kalma olasılığına sahip olması ile açıklanabilir.

Birçok histolojik çalışmada periodontal hastalığa sahip dişlerde distrofik kalsifikasyonun arttığı bildirilmiştir.^{1,5,38} Bu çalışmanın sonucunda kontrol grubuna kıyasla AP grubunda pulpa taşı daha fazla gözlemlenmiştir. Bu sonucun AP'nin çevre yapılar da oluşturduğu hasara bağlı olarak pulpal kan akımına olumsuz etki etmesi nedeniyle meydana geldiğini düşünmekteyiz. Diğer periodontal hastalıklarda da çevre yapılar da hasarın meydana geldiği göz önünde bulundurulduğunda pulpa taşı oluşumunun indüklenebileceği düşünülmektedir. Bu çalışma sadece AP'ye sahip bireylere ait panoramik radyograflar üzerinde gerçekleştirilmiştir. Bu nedenle daha detaylı incelemeye imkan veren radyograflar üzerinde, diğer periodontal hastalıkların da dahil edildiği ve daha geniş bir popülasyonda pulpa taşı görülme sıklığının araştırılmasının daha kapsamlı veri sağlayacağını düşünmekteyiz.

SONUÇ

Çalışma sonucunda AP'ye sahip bireylerde pulpa taşı görülme sıklığının sağlıklı bireylere göre daha yüksek olduğu bulundu. Bu nedenle AP teşhisine sahip bireylerde endodontik tedavide pulpa odasına ve kök kanallarına erişimde bir sorun oluşturabilecek pulpa taşı varlığı göz önünde bulundurulmalıdır.

TEŞEKKÜR VE ANMA

Bu çalışma 10-13 Mayıs 2018 tarihlerinde Adana'da gerçekleştirilen 8. Uluslararası Endodonti Sempozyumunda sözlü bildiri olarak sunulmuştur.

KAYNAKLAR

1. Wan L, Lu HB, Xuan DY, Yan YX, Zhang JC. Histological changes within dental pulps in teeth with moderate-to-severe chronic periodontitis. *Int Endod J* 2015;48:95-102.
2. Ghoddsi J. Ultrastructural changes in feline dental pulp with periodontal disease. *Microsc Res Tech* 2003;61:423-7.
3. Giovanella LB, Barletta FB, Felipe WT, Bruno KF, de Alencar AH, Estrela C. Assessment of oxygen saturation in dental pulp of permanent teeth with periodontal disease. *J Endod* 2014;40:1927-31.
4. Heasman PA. An endodontic conundrum: the association between pulpal infection and periodontal disease. *Br Dent J* 2014;216:275-9.
5. Aguiar TR, Tristao GC, Mandarino D, Zarranz L, Ferreira VF, Barboza EP. Histopathologic changes in dental pulp of teeth with chronic periodontitis. *Compend Contin Educ Dent* 2014;35:344; 346; 348; 350-1.
6. Lantelme RL, Handelman SL, Herbison RJ. Dentin formation in periodontally diseased teeth. *J Dent Res* 1976;55:48-51.
7. Beres F, Isaac J, Mouton L, Rouziere S, Berald A, Simon S, Dessombz A. Comparative Physicochemical Analysis of Pulp Stone and Dentin. *J Endod* 2016;42:432-8.
8. Edds AC, Walden JE, Scheetz JP, Goldsmith LJ, Drisko CL, Eleazer PD. Pilot study of correlation of pulp stones with cardiovascular disease. *J Endod* 2005;31:504-6.
9. Inagaki Y, Yoshida K, Ohba H, Seto H, Kido J-i, Haneji T, Nagata T. High glucose levels increase osteopontin production and pathologic calcification in rat dental pulp tissues. *J Endod* 2010;36:1014-20.
10. Kansu O, Ozbek M, Avcu N, Aslan U, Kansu H, Genctoy G. Can dental pulp calcification serve as a diagnostic marker for carotid artery calcification in patients with renal diseases? *Dentomaxillofac Radiol* 2009;38:542-5.
11. Boughman JA, Astemborski JA, Suzuki JB. Phenotypic assessment of early onset periodontitis in sibships. *J Clin Periodontol* 1992;19:233-9.
12. Pinchback JS, Taylor BA, Gibbins JR, Hunter N. Microvascular angiopathy in advanced periodontal disease. *J Pathol* 1996;179:204-9.
13. Zehnder M, Gold SI, Hasselgren G. Pathologic interactions in pulpal and periodontal tissues. *J Clin Periodontol* 2002;29:663-71.
14. Hirsch RS, Clarke NG. Pulpal disease and bursts of periodontal attachment loss. *Int Endod J* 1993;26:362-8.
15. Maranhao de Moura AA, de Paiva JG. Pulpal calcifications in patients with coronary atherosclerosis. *Endod Dent Traumatol* 1987;3:307-9.
16. Deva V, Mogoantă L, Manolea H, Pancă O-A, Vătu M, Vătămău M. Radiological and microscopic aspects of the denticles. *Rom J Morphol Embryol* 2006;47:263-8.
17. Bevelander G, Johnson PL. Histogenesis and histochemistry of pulpal calcification. *J Dent Res* 1956;35:714-22.
18. Lazzaretti DN, Bortoluzzi GS, Torres Fernandes LF, Rodriguez R, Grehs RA, Martins Hartmann MS. Histologic evaluation of human pulp tissue after orthodontic intrusion. *J Endod* 2014;40:1537-40.

19. da Silva E, Prado MC, Queiroz PM, Nejaim Y, Brasil DM, Groppo FC, Haiter-Neto F. Assessing pulp stones by cone-beam computed tomography. *Clin Oral Investig* 2017;21:2327-33.
20. Gulsahi A, Cebeci AI, Ozden S. A radiographic assessment of the prevalence of pulp stones in a group of Turkish dental patients. *Int Endod J* 2009;42:735-9.
21. Goga R, Chandler NP, Oginni AO. Pulp stones: a review. *Int Endod J* 2008;41:457-68.
22. Martin AP. A radiographic assessment of the prevalence of pulp stones. *Aust Dent J* 2002;47:355-6; author reply 6.
23. McCabe PS, Dummer PM. Pulp canal obliteration: an endodontic diagnosis and treatment challenge. *Int Endod J* 2012;45:177-97.
24. Armitage GC. Development of a classification system for periodontal diseases and conditions. *Ann Periodontol* 1999;4:1-6.
25. Gautam S, Galgali SR, Sheethal HS, Priya NS. Pulpal changes associated with advanced periodontal disease: A histopathological study. *J Oral Maxillofac Pathol* 2017;21:58-63.
26. Sheykhrezaee M, Eshghyar N, Khoshkhounejad AKM. Evaluation of histopathologic changes of dental pulp in advanced periodontal diseases. *Acta Medica Iranica* 2007;45:51-7.
27. Torabinejad M, Kiger RD. A histologic evaluation of dental pulp tissue of a patient with periodontal disease. *Oral Surg Oral Med Oral Pathol* 1985;59:198-200.
28. Pettiette MT, Zhong S, Moretti AJ, Khan AA. Potential correlation between statins and pulp chamber calcification. *J Endod* 2013;39:1119-23.
29. Bauss O, Neter D, Rahman A. Prevalence of pulp calcifications in patients with Marfan syndrome. *Oral Surg Oral Med Oral Pathol Oral Radiol Endod* 2008;106:e56-61.
30. Tamse A, Kaffe I, Littner MM, Shani R. Statistical evaluation of radiologic survey of pulp stones. *J Endod* 1982;8:455-8.
31. Ramazanazadeh BA, Sahhafian AA, Mohtasham N, Hassanzadeh N, Jahanbin A, Shakeri MT. Histological changes in human dental pulp following application of intrusive and extrusive orthodontic forces. *J Oral Sci* 2009;51:109-15.
32. Kannan S, Kannepady SK, Muthu K, Jeevan MB, Thapasum A. Radiographic assessment of the prevalence of pulp stones in Malaysians. *J Endod* 2015;41:333-7.
33. Ranjitkar S, Taylor JA, Townsend GC. A radiographic assessment of the prevalence of pulp stones in Australians. *Aust Dent J* 2002;47:36-40.
34. Uslu O, Akcam MO, Evirgen S, Cebeci I. Prevalence of dental anomalies in various malocclusions. *Am J Orthod Dentofacial Orthop* 2009;135:328-35.
35. Sener S, Cobankara FK, Akgunlu F. Calcifications of the pulp chamber: prevalence and implicated factors. *Clin Oral Investig* 2009;13:209-15.
36. Sisman Y, Aktan AM, Tarim-Ertas E, Ciftci ME, Sekerci AE. The prevalence of pulp stones in a Turkish population. A radiographic survey. *Med Oral Patol Oral Cir Bucal* 2012;17:e212-7.
37. al-Hadi Hamasha A, Darwazeh A. Prevalence of pulp stones in Jordanian adults. *Oral Surg Oral Med Oral Pathol Oral Radiol Endod* 1998;86:730-2.
38. Fatemi K, Disfani R, Zare R, Moeintaghavi A, Ali SA, Boostani HR. Influence of moderate to severe chronic periodontitis on dental pulp. *J Indian Soc Periodontol* 2012;16:558-61.

Radiographic evaluation of the presence of pulp stone in aggressive periodontitis patients

ABSTRACT

OBJECTIVE: The aim of this study was to investigate the association between aggressive periodontitis (AP) and pulp stone by radiography.

MATERIALS AND METHOD: A total of 243 panoramic radiographs of 116 patients (67 female and 49 male; mean age: 26.2 ± 5.3 years) in the AP group and 127 periodontally healthy subjects (72 female and 55 male; mean age: 29.8 ± 3.6 years) in the control group were included to the study. The presence of the pulp stones on the 1st and 2nd premolar teeth and the 1st and 2nd molar teeth in the maxilla and mandible were evaluated by a single observer. The data were analyzed using the chi-square test.

RESULTS: Considering the findings on patient basis, the presence of pulp stone in the AP group (29/116 subject;

25%) was more frequent than the control group (12/127 subject; 9.4%) ($p < 0.05$). As for the findings on tooth basis, the incidence of pulp stone was more frequent in the molar teeth (60/251; 23.9%) and premolar teeth (10/344; 2.9%) of the AP group compared with the molar teeth (11/457; 2.4%) and premolar teeth (2/499; 0.4%) of the control group ($p < 0.05$). Regarding the gender, there was no statistically significant difference in the frequency of the pulp stone presence in both groups ($p > 0.05$).

CONCLUSION: Within the limitations of this study, the frequency of pulp stone was greater in the subjects with AP compared to the subjects with healthy periodontal tissues. From a clinical standpoint, in the subjects with AP, the presence of pulp stones should be evaluated comprehensively before commencing endodontic treatment as they may lead to difficulties during access to root canals.

KEYWORDS: Aggressive periodontitis; pulp stone, dental; radiography