

Pisidia Antiokheia Aedilicus Kilisesi'nden Bebek ve Çocuk İskeletlerinde Saptanan Patolojilerin Antropolojik Açından Değerlendirilmesi

N. Damla YILMAZ USTA^{1*}

¹ Dr. Öğr., Üyesi. Süleyman Demirel Üniversitesi, Fen - Edebiyat Fakültesi, Antropoloji Bölümü

* Sorumlu Yazar / Corresponding Author:

N. Damla YILMAZ USTA

Süleyman Demire Üniversitesi, Fen - Edebiyat Fakültesi,

Antropoloji Bölümü, Ofis 352

32260 Merkez, Isparta / TÜRKİYE

E-posta: nalanyilmazusta@sdu.edu.tr

Alındı/Received: 4 Nisan / April 2019

Düzeltildi/Revised: 2 Mayıs / May 2019

Kabul/Accepted: 8 Mayıs / May 2019

Yayımlanma/Published: 15 Haziran / June 2019

Öz

Pisidia Antiokheia antik kentindeki Aedilicus Kilisesi'nde 2015 yılında yapılan kazılarda kilisenin ana nefinde 5 mezar açığa çıkarılmıştır. MS 6. – 10. yüzyıllar aralığına tarihlendirilen mezarlardan üçü; iki bebek ve bir çocuğa aittir. Söz konusu mezarlardan bebek ve çocuk iskeletleri üzerinde yürütülen bu çalışmada, dişlerde ve iskelette gözlemlenebilen patolojilerden yola çıkılarak onların yaşamlarında maruz kaldıkları fizyolojik baskıların belirlenmesi, sağlıklarına ve dolayısıyla büyümelerine etki eden etmenlerin anlaşılması amaçlanmıştır. Bu amaçla bebeklerin ve çocuğun diş sürme aşamalarına göre ölüm yaşları belirlenmiş, uzun kemiklerinin diyafiz ölçüleri alınmış, diş ve iskeletlerindeki patolojik bulguları tespit edilmiştir. Antropolojik incelemelere göre bebeklerden biri (Güney Mezarı 1) yaklaşık 9 aylık, diğeri (Mezar 4) yaklaşık 18 aylık, çocuk (Mezar 1) ise yaklaşık 6 yaşındadır. Dokuz aylık olan bebeğin (GM1) kafatası, yüz ve uzun kemiklerindeki bulgular, C vitamini eksikliği olarak tanımlanan iskorbüt hastalığını işaret etmektedir. On sekiz aylık olan diğeri bebeğin (Mezar 4) incelenebilen kafatası kemiklerindeki porotik hiperostosis demir eksikliği anemisiyle ilişkilendirilmiştir. Sözü geçen bebeğin, süt dişlerinin 1 ve 2 ölçüklerinde aşınması bir süredir ek gıdalarla beslendiğini düşündürmektedir. Diğeri yandan 6 yaşındaki çocuğun (Mezar 1) vücut kemiklerindeki anomaliler yaşamında muhtemelen Serebral palsiden (SP) kaynaklanan bir engeli olduğunu işaret etmektedir. Bebek ve çocukların hepsinde uzun kemiklerinin büyümesinde gerilik tespit edilmiştir. Genel olarak değerlendirildiğinde bulgular; Aedilicus Kilisesi'ndeki bebeklerin, çocukların ölümlerine yol açan nedenler hakkında kesin sonuçlar sağlama da muhtemelen kötü beslenme, yetersiz anne bakımı gibi sosyokültürel örüntülerin ve ilişkili çevresel koşulların olumsuz etkilerini sergilemektedir.

Anahtar Sözcükler: C vitamini eksikliği, demir eksikliği anemisi, uzun kemik büyümesi, serebral palsy, Orta Bizans

Anthropological Evaluation of Pathologies Determined on Infants and Children Skeletons from Aedilicus Church in Pisidia Antiocheia

Abstract

At the 2015 excavations in the Aedilicus Church in Antiocheia ancient city, five tombs were found in the main nave of the church. From three of the tombs dated to the 6th and 10th centuries AD, two infant and one child skeleton were found. In this study, the aim was to determine the physiological pressures on lives of the two infants and a child, and to understand the factors affecting their health and thus their growth. For this purpose, the age of death was determined according to the teeth eruption stages of children. According to anthropological studies, one of the infants is about nine months old, the other one is about 18 months old and the child is about six years old. The findings on the skull, face and long bones of the infant indicate scurvy, which is diagnosed as a consequence of vitamin C deficiency. It is thought that porotic hyperostosis on the cranial bones of the 18-months-old other infant can be related to iron deficiency anemia. It has been suggested that the level 1 and 2 wear of deciduous teeth of the infant indicate that this individual may have been fed with additional food for some time. On the other hand, lesions on the body bones of the six-year-old child indicate that it had probably a disability due to cerebral palsy (CP). All the infants and children were found to have retarded growth in their long bones. When evaluated in general, results exhibit adverse effects associated with sociocultural patterns and environmental conditions such as probable malnutrition and poor maternal care, although they do not give any definite data about the causes of death of two infants and a child in the Aedilicus Church.

Key Words: Vitamin C deficiency, iron deficiency anemia, long bone growth, cerebral palsy, Middle Byzantine

Giriş

Sağlık, bir toplumun demografik görünümünü biçimlendiren ve dolayısıyla çevreye uyulanma başarısını yansıtan başlıca göstergelerdendir. Sağlık; yaşam alanı, geçim ekonomisi, beslenme rejimi, genetik özellikler, iklim, bitki örtüsü, topografya, bazı kültürel uygulamalar gibi biyolojik, sosyal ve çevresel faktörlerle ilişkilidir (Signoli vd., 2002; Neustupný, 2004; Chamberlain, 2006; Caussinus ve Courgeau, 2010).

Neolitik Çağ'dan itibaren yerleşik hayata geçişle birlikte yeni yaşam biçimine uyulanmayla doğurganlığın ve nüfusun artmasına paralel olarak özellikle bebek, çocuk ve ergen yaştaki ölümlerin artışının ivme kazandığı bilinmektedir (Acsadi ve Nemeskeri, 1970; Angel, 1972, 1975, 1984; Özbek, 1998, 2004; Özbek ve Erdal, 2006; Alpaslan-Roodenberg, 2008; Larsen vd., 2015; Büyükkarakaya, 2017). Günümüz (Özarslan ve Güneşli, 1983; Gross vd., 1996; Singh vd., 1996; Akın ve Ersoy, 2012; Uysal, 2012; TÜİK, 2012) ve eski Anadolu toplumlarını araştıran çalışmalarda (Sevim, 1993; Erdal ve Uysal, 1994; Uysal, 1995; Erdal ve Duyar, 1997; Erdal, 2000; Gözlük Kırmızıoğlu, 2005; Özbek ve Erdal, 2006; Demirel, 2017; Duyar vd., 2017; Erdal, 2017) bebek, çocuk ve ergenlerin sağlıklarını bozan, büyümelerini duraksatan ve ölümlerine yol açan etmenlerin toplumların biyokültürel uyulanmalarıyla doğrudan ilişkili olduğunun altı çizilmektedir. Toplumların uyulanma sürecine çevresel özellikler, geçim ekonomisi, beslenme rejimleri, temizlik alışkanlıkları, kültürel davranış biçimleri gibi birbiriyle bağlantılı birçok etmen etki etmekle birlikte bunlar doğrudan veya dolaylı olarak bağışıklık sistemleri henüz tam olarak gelişmemiş olan bebek, çocuk ve ergenlerin yaşamlarına yansımaktadır (Özcebe, 2006; Konuk Şener ve Ocağcı, 2014). Bebeklerin sağlıklarını ve büyümelerini olumsuz etkileyen başlıca faktörler arasında doğumsal anomaliler ve bebek bakımıyla ilgili çeşitli aksaklıklar gösterilmektedir (Okuy vd., 2006). Annenin doğum sıklığı, doğumda yaşadığı stresler, doğum sonrasındaki sağlığı, temizlik alışkanlığı, bebeğin bakımsız kalması, anne sütü alamaması, bebeğe verilen ek gıdalar gibi kültürel, çevresel ve ekonomik faktörler bebeklerin, çocukların sağlıklarını bozarak ölümlerine yol açabilmektedir (Okuy vd., 2006; Akın ve Ersoy, 2012). Gerek anne karnında (*intrauterine*) gerekse doğumdan sonraki büyüme gelişim evrelerinde yetersiz beslenme ve olumsuz çevre koşulları, büyümeyi ve gelişimi olumsuz etkileyerek (Greulich, 1957; Duyar, 1998; Duyar ve Özener, 2003) beraberinde çeşitli sağlık sorunlarının da kaynağı olmaktadır. Bebeğe süttten kesilirken verilen ek gıdalar, beslenme ve sağlık arasındaki sinerjinin esas aşaması olduğundan yaşamın

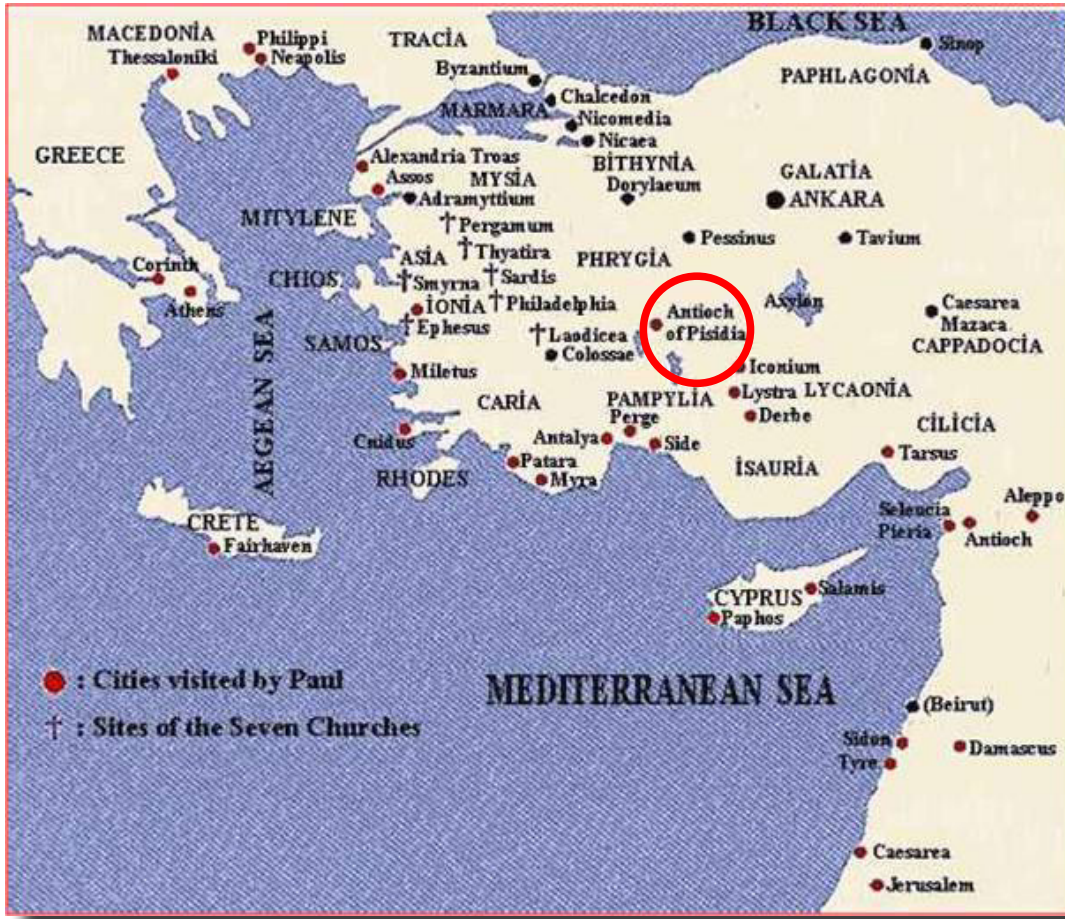erken evrelerinde yeterli düzeyde beslenme, çocuğun büyümesini ve daha sonra yetişkinliğindeki sağlığını destekleyen kilit noktadır (Scott ve Halcrow, 2017). Günümüz toplumları üzerinde yürütülen araştırmalarda, bebek, çocuk ve ergen ölümlerinin, toplumların sağlık durumu ve sosyal refahındaki iyileşmeye paralel olarak azalma eğiliminde olduğu bildirilmiştir (Greulich, 1957; Tezcan, 1985; Okuy vd., 2006; Eryurt ve Koç, 2009; Akın ve Ersoy, 2012; TÜİK, 2012). Eski toplumlarda genetik özelliklerin, çevresel streslerin ve sosyokültürel faktörlerin bebek, çocuk ve ergenlerin sağlıklarını ne ölçüde etkilediği geçmişten günümüze sağlıklı yaşam standartlarının anlaşılması açısından önemlidir.

Pisidia Antiokheia antik kentinde Aedilicus Kilisesi'ndeki Orta Bizans Dönemi'ne tarihlenen mezarlardan ele geçen çocuk iskeletleri üzerinde yürütülen bu çalışmada, dişler ve kemiklerdeki hastalık izlerinden ve uzun kemiklerin ölçülerinden yola çıkılarak yaşanan fizyolojik baskıların belirlenmesi böylece sağlığı bozan, büyüme geriliğine neden olan hatta ölümlerle sonuçlanan etmenlerin anlaşılması amaçlanmıştır.

Gereç ve Yöntemler

Pisidia Antiokheia antik kenti, Isparta iline bağlı Yalvaç ilçesinin yaklaşık 1 km kuzeyinde, Akdeniz, Ege ve İç Anadolu'nun kesişme noktası Göller Yöresinde, Sultan Dağları'nın güney yamaçları boyunca uzanan Anthios Vadisi'ne hâkim bir tepe üzerinde yer almaktadır (Taşlıalan, 1991; Özhanlı, 2009a) (Resim 1). Antiokheia, Selevkid Hanedanı tarafından MÖ 3. yy başlarında kurulmuş ve MÖ 25 yılında I. Antiokhos'un öldürülmesinin ardından Roma İmparatoru Augustus tarafından önemli bir Roma kentine dönüştürülmüştür (Levick, 1967; Özhanlı, 2013). Aziz Paulus'un MS 46 – 54 yılları arasında kente gelerek Hristiyanlık vaazları vermesi, kentin sonraki yıllarda önemli bir haç merkezine dönüşmesini ve eyalet başkentliğine yükselmesini sağlamıştır (Johnson, 1958; Özhanlı, 2013). MS 713 yılında Arapların saldırısıyla önemli ölçüde tahrip olan kent, MS 12 .yy da Anadolu Selçuklu Devleti'nin egemenliğine geçmiştir (Özhanlı, 2013).

Pisidia Antiokheia antik kenti 2015 yılı kazılarında Aedilicus Tepesi'ndeki kilisede sürdürülen çalışmalarda ana nefte toplam 5 mezar açığa çıkarılmıştır (Resim 2 ve Resim 3). Orta Bizans'a (MS 6.-10. yüzyıllar) tarihlendirilen, etrafı taşlarla çevrili tekne tipi mezarlarda ölümlerin çoğunlukla batı – doğu yönde sırt üstü uzatılarak ve kolların önde karnın üzerinde birleştirilerek gömüldüğü gözlemlenmiştir. Diğerlerinden farklı olarak kuzeybatı – doğu yönde uzanmış ve sol kol göbük hizasında, sağ kol ise bacakla paralel gömülmüş bir



Resim 1. Pisidia Antiokheia (Yalvaç/Isparta) (Kırmızı daire)



Resim 2. Pisidia Antiokheia (Yalvaç/Isparta) Aedilicus Kilisesi



Resim 3. Aedilicus Kilisesi'nde mezarların bulunduğu ana nef

erişkin mezarı içerisinde ölü hediyesi olarak yuvarlak bronz bir obje bulunmuştur. Güney mezarı 1 (GM1), Mezar 4 (M4) ve Mezar 1 (M1) bebek ve çocuklara aitken; Mezar 2 (M2) ve Mezar 3 (M3), antropolojik incelemelerde cinsiyetlerinin erkek olduğu belirlenen iki erişkin bireye aittir. Çocuk mezarı olan Mezar 1, erişkin bireyin bulunduğu Mezar 2 üzerinde yer alırken diğer mezarlar tekli gömülerdir.

Aedilicus Kilisesi'ndeki çocuk mezarlarından ele geçen iskeletler üzerinde yürütülen bu çalışmada


bireylerin ölüm yaşı dışların gelişim süreci esas alınarak belirlenmiştir (Ubelaker, 1978). Biyolojik yaşı 0 - 2,99 arası olanlar bebek, 3-11,9 yaş arasındakiler çocuk olarak gruplandırılmıştır (Buikstra ve Ubelaker, 1994). Cinsel olgunlaşma tamamlanmadan güvenilir sonuçlar alınmadığı için iskeletlerde cinsiyet tayini yapılmamıştır (Acşadi ve Nemeskeri, 1970). Bireylerin uzun kemik büyüme Maresh'in Amerika Birleşik Devletleri'nde yaşayan çocuklar üzerinde yürüttüğü araştırma verilerinden erkek çocukların uzun kemiklerinin en düşük



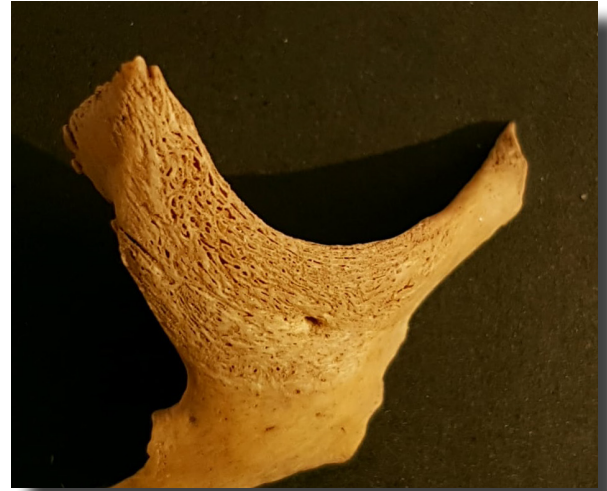Resim 4. Dokuz aylık bebeğin temporal ve parietal kemiklerinin ectocranial yüzeyinde porotik yapı ve yeni kemik oluşumu.



Resim 5. Dokuz aylık bebeğin temporal ve parietal kemiklerinin endocranial yüzeyinde porotik yapı ve yeni kemik oluşumu.



Resim 6. Dokuz aylık bebeğe ait orbital boşluğun lateral tabanında yeni kemik oluşumu şeklinde doku bozukluğu.



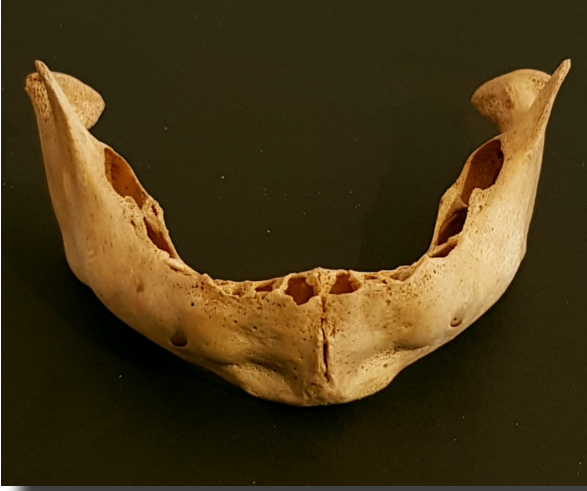Resim 7. Dokuz aylık bebeğe ait zygomatic kemikte yeni kemik oluşumu şeklinde doku bozukluğu.

ve en yüksek değerlerinin ortalamasıyla (Maresh, 1955); ayrıca Anadolu'daki eski toplumlar üzerinde yürütülen çalışmaların verileriyle (Güleç vd., 1992; Erdal ve Duyar, 1998) karşılaştırılmıştır. Dişlerde ve kemiklerde iz bırakan hastalıklar ve morfolojik bozukluklar çıplak gözle incelemeye dayanan yöntemlerle belirlenmiştir (Aufderheide ve Rodriguez-Martin, 1998; Ortner vd., 1999; Ortner, 2003; Brickley ve Ives, 2008; Pinhasi ve Mays, 2008). Çocuk bireyin femurlarında asimetrik

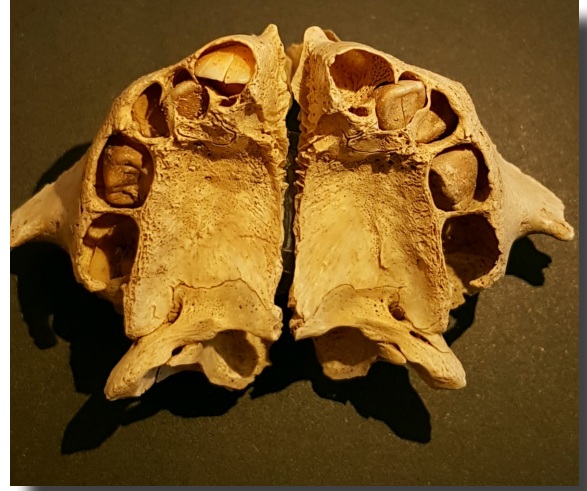olduğu fark edilen femoral anteverسیون açısı, Kingsley-Olmstead yöntemiyle ölçülmüştür (Kingsley ve Olmsted, 1948).

Bulgular

Güney Mezarı 1'den yaklaşık 9 aylık olduğu tahmin edilen bir bebek iskeleti ele geçmiştir. Kafatası ve yüz kemikleri parçalı ve eksik olmakla birlikte parietaller, occipital, temporaller, sağ frontal, sphenoid, sağ



Resim 8. Dokuz aylık bebeğin alt çenesinde porotik yapı ve yeni kemik oluşumu.



Resim 9. Dokuz aylık bebeğin üst çenesinde porotik yapı ve yeni kemik oluşumu.

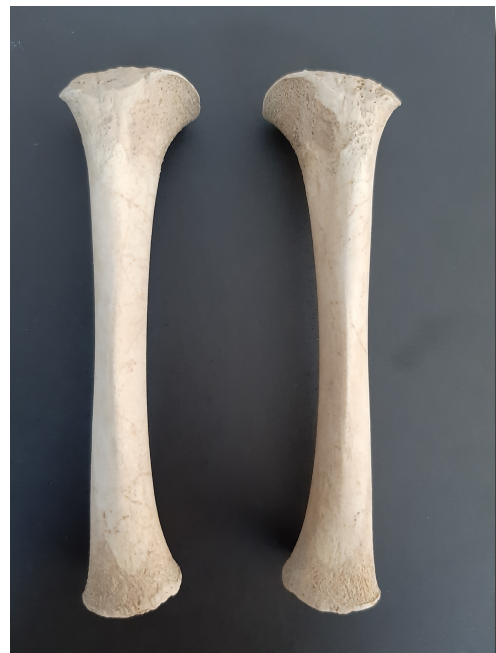zygomatic, alt ve üst çeneler incelenebilmiştir. Occipital ve sphenoidin genelinde porotik yapı gözlemlenmiştir. Parietal ve temporal kemiklerin hem *ectocranial* hem de *endocranial* yüzeylerinde, özellikle suturlara yakın kısımlarında porotik yapı ve yer yer yeni kemik oluşumu görünümünde doku bozukluğu kaydedilmiştir (Resim 4 ve 5). Alt çenenin özellikle *foramen mentale*ler arasında, süt köpek dişi ve süt birinci azı diş alveolleri çevresinde, alt çene kollarında (*ramus mandibularis*) porotik oluşum (Resim 8), alt çene kollarında *caput ramus mandibularis*in içe bakan yüzeyinde, sağ orbital boşluğun lateral yüzeyinde (Resim 6) ve sağ zygomatic kemiğin üzerinde (Resim 7) porotik yapı ve yeni kemik oluşumları belirlenmiştir. Benzer şekilde üst çenenin geneli de

porotik yapıda olmakla birlikte sağ alveol arkta yüksek ihtimalle diş etlerinde meydana gelen kanamadan (*haematoma*) kaynaklan porotik yapı ve yeni kemik oluşumu gözlemlenmiştir (Resim 9).

Uzun kemiklerin hepsinin metafizlerinde porotik yapı ve kısmen yeni kemik oluşumları mevcuttur. Her iki tibianın da metafizlerinde hematomdan (kan damarının yırtılması sonucu kanın dışarı çıkması) kaynaklı doku bozukluğu gözlemlenmiştir (Resim 11). Kaburga kemiklerinin uçlarında porotik yapı ve hafif genişleme belirlenmiştir. Bazı kaburga kemiklerinin dış yüzeylerinde yeni kemik oluşumu şeklinde doku bozulması tespit edilmiştir (Resim 10). Uzun kemiklerin özellikle metafizlerinde, kafatası ve yüz kemiklerinde



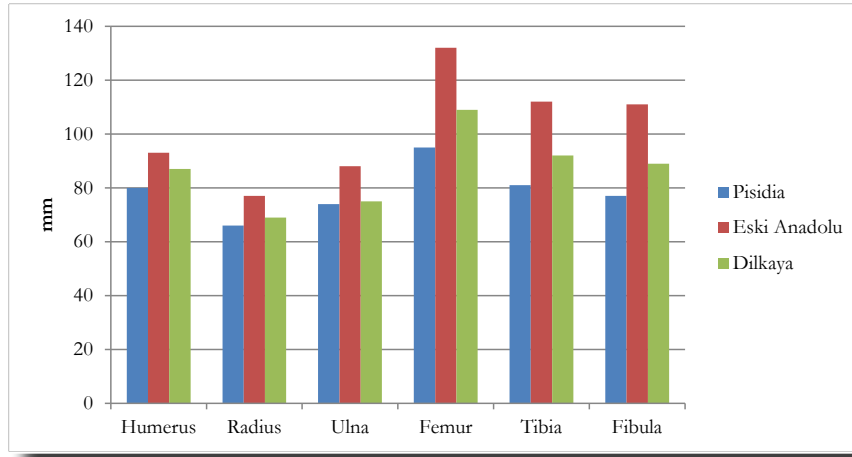
Resim 10. Dokuz aylık bebeğin kaburga kemiğinde yeni kemik oluşumu.



Resim 11. Dokuz aylık bebeğin tibiaların metafizlerinde yeni kemik oluşumu şeklinde doku bozukluğu.

Tablo 1. Bebek ve çocukların uzun kemiklerinin diyafiz uzunlukları.

Mezar Numarası	Dental Yaş	Humerus Sağ/Sol (mm)	Radius Sağ/Sol (mm)	Ulna Sağ/Sol (mm)	Femur Sağ/Sol (mm)	Tibia Sağ/Sol (mm)	Fibula Sağ/Sol (mm)
GM 1	9 ay	80/-	66/66	74/74	95/94	81/81	77/77
M1	6 yıl	166/165	-	145/-	226/-	181/182	179/179
M4	18 ay	117/-	90/89	100/-	140/142	-/-	114/113

**Grafik 1.** Dokuz aylık bebeğin tibiaların metafizlerinde yeni kemik oluşumu şeklinde doku bozukluğu.

gözlemlenen porotik yapı; tibiaların metafizleri, sağ zygomatic ve sağ orbit çukurundaki yeni kemik oluşumu şeklindeki doku bozuklukları; kaburgaların uçlarındaki genişleme ve porotik yapı bulgularının C vitamini eksikliğiyle ilgili olabileceği düşünülmektedir.

Bebeğin uzun kemiklerinden alınan diyafiz uzunluklarının (Tablo 1) bazı eski Anadolu toplumlarının gerisinde olduğu gözlemlenmiştir (Grafik 1).

Mezar 1'den, dişlerinin gelişiminden yaklaşık 6 yaşında olduğu belirlenen bir çocuğun iskelet kalıntıları ele geçmiştir. Söz konusu çocuğun ayrı bir mezarla bir erişkin erkek bireyin üzerine gömülü olması, onların aynı aileden veya akraba olmalarıyla ilişkilendirilebilir.

Çocuğun bacak kemikleri incelendiğinde, sağ ve sol femurların boyun kısımlarının rotasyonlarında farklılık olduğu gözlemlenmiştir. Sol femur boynu sağdakine göre daha önde yer almaktadır (Resim 12). Kingsley-Olmsted yöntemiyle ölçülen femoral anteverسیون açısı sol femurda 41 derece, sağ femurda 21 derecedir. Sağ femur normal ölçülerde görülmekle birlikte sol femurun anteverسیون açısı, yürüme esnasında sağ bacağın içe doğru bastığını gösterir. Çocuğun alt ekstremitte kemiklerindeki bir diğer farklılık calcenauşlarda gözlemlenmiştir. Sol calcenauşun lateralinde, normal şartlarda olmaması gereken, yeni

bir facet oluştuğu belirlenmiştir. Bu facet, çocuğun ayağının laterali, yani sol yanı üzerinde yere bastığına işaret etmektedir. Ayrıca çocuğun sol talusunda da bir anormallik tespit edilmiştir. Sol talusun sulcus taliyi sınırlandıran eklem yüzeyinde sağdakinden daha belirgin bir kenar oluşturduğu gözlemlenmiştir. Üst ekstremiteler incelendiğinde ulnaların proksimal uçlarında radiuslarla eklemledikleri yüzeylerde de (*incisura radialis ulnae*) morfolojik bir farklılık gözlemlenmiştir. Her iki ulnada *radial notchlar* karşılaştırıldığında, sol ulnada bu bölgenin daha derin bir morfoloji sergilediği açıktır. Bulgular, çocuğun fiziksel bir engeli olduğunu işaret etmektedir.

Çocuğun uzun kemiklerinden alınabilen uzunluk ölçülerinin (Tablo 1), ABD'de yaşayan erkek çocukların ve ayrıca bazı Eski Anadolu toplumlarının ortalama değerinden geride olduğu gözlemlenmiştir (Grafik 2). İskeletinde yer alan diğer patolojiler incelendiğinde her iki femurun distal metafizlerinde porotik yapı oluştuğu saptanmıştır. Kafatası kemikleri çok parçalı ve eksik olup yalnızca sağ temporal ve sağ parietal kemiğe ait birkaç parça ele geçmiştir. Bu kemiklerde de porotik yapıya rastlanmıştır (Resim 13 ve 14). Porotik hiperostosis oluşumunun birçok nedeni olabilmekle birlikte paleopatolojik araştırmalarda çoğunlukla anemi



Resim 12. Altı yaşındaki çocuğa ait femurların boyunlarında rotasyon farklılığı; sol femurda anteversiyon açısı yüksek.



Resim 13. Altı yaşındaki çocuğun temporal kemiğinde porotik yapı.

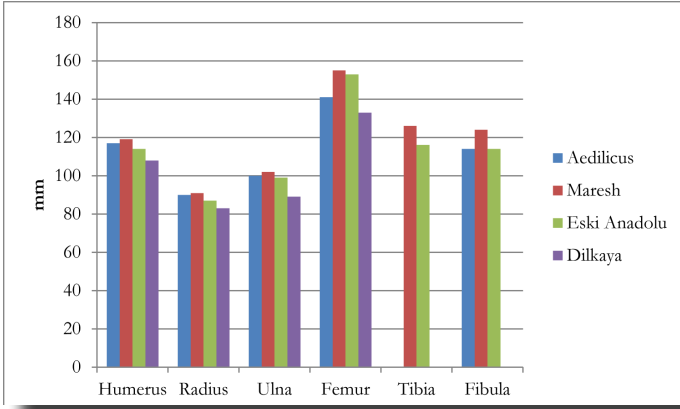


Resim 14. Altı yaşındaki çocuğa ait parietal kemikte porotik yapı.

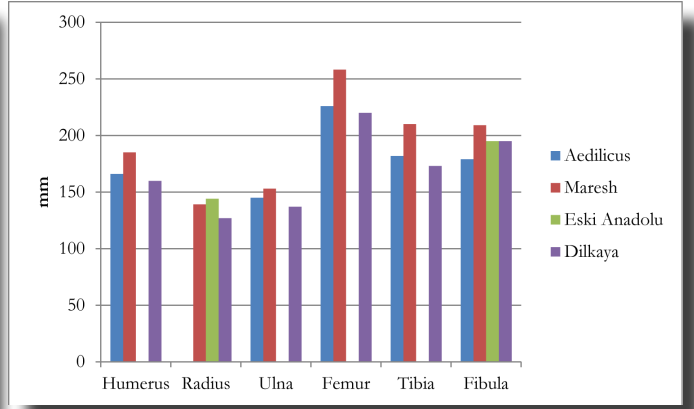
ile ilişkilendirilmektedir.

Çocuğun üst çenesinde sol kesiciler, sol köpek dişi, sağ birinci azı ve sol ikinci azı; alt çenesinde sol birinci azı, sağ birinci kesici ve sağ köpek dişi olmak üzere toplam 8 adet süt dişi sağlam olarak ele geçmiştir. Bunlar incelendiğinde, dişlerin her birinde 3 seviyesinde aşınma kaydedilmiştir. Ağız boşluğuna henüz sürmemiş daimi dişlerden sol üst birinci kesici ile üst ve alt köpek dişlerinin taçları incelenebilmiştir. Sözü geçen daimi dişlerin tamamında çizgisel hipoplazi belirlenmiştir.

Mezar 4 iskelet kalıntıları, 18 aylık olduğu tahmin edilen diğer bebeğe aittir. Uzun kemiklerin metafizlerinde porotik yapı gözlemlenmiştir. Sağlam olarak ele geçen uzun kemiklerden alınan diyafiz uzunlukları (Tablo 1) ABD'de yaşayan çocukların ve bazı eski Anadolu toplumlarının verileriyle karşılaştırıldığında büyümenin geride olduğu gözlemlenmiştir (Grafik 3). On altı adet süt dişi incelendiğinde, bütün dişlerin 1 ve 2 ölçeklerinde aşındıkları belirlenmiştir. geride olduğu gözlemlenmiştir (Grafik 3). On altı adet süt dişi incelendiğinde, bütün dişlerin 1 ve 2 ölçeklerinde aşındıkları belirlenmiştir.



Grafik 2. On sekiz aylık bebeğin uzun kemik uzunluklarının günümüz (Maresh, 1955) ve eski (Güleç vd., 1992; Erdal ve Duyar, 1998) bazı toplumlarla karşılaştırılması.



Grafik 3. Altı yaşındaki çocuğun uzun kemik uzunluklarının günümüz (Maresh, 1955) ve eski (Güleç vd., 1992; Erdal ve Duyar, 1998) bazı toplumlarla karşılaştırılması.

Tartışma

Pisidia Antiokheia antik kenti Aedilicus Kilisesi'ndeki bebek, çocuk iskeletlerinde belirlenen büyüme verileri ve hastalık bulgularının günümüzdeki ve eski toplumlarla karşılaştırılması yoluyla onların sağlıklarını bozan, büyümelerini duraksatan hatta ölümlerine yol açan etmenler hakkında yorum yapılması mümkün olabilir.

Aedilicus Kilisesi'nde ele geçen 18 aylık bebeğin (Mezar 4) süt dişlerinin 1 ve 2 ölçeklerinde aşınması onun bir süredir ek gıdalarla beslendiğini işaret etmektedir. Bebeklerin anne sütü haricinde beslenmesi süt dişlerinin değişen oranlarda ve şekillerde aşınmasına yol açar. Arkeolojik bulgular, eski toplumlarda bebeklerin hayvan boynuzlarından yapılan beslenme şişeleri, deriden yapılan emzirme poşetleri veya emzikler gibi çeşitli aparatlar aracılığıyla da beslendiklerini göstermektedir. Söz konusu aparatlar bebeklerin özellikle ön dişlerini, besinlerin çiğnenmesiyle oluşandan farklı şekil ve oranlarda aşındırmaktadır. Bebeklerin, anne sütünden tamamen kesilmesinin ardından daha sert, lifli ve iri taneli besinlere doğru değişen yeni beslenme şekliyle ise arka dişlerinin çiğneme yüzeyleri daha çok aşınmaktadır. Bebeklerin süt dişlerindeki aşınmalar, hem besinlerin koparılarak çiğnenmesi hem de beslenme aparatlarının kullanılması sonucu olduğundan doğrudan beslenmeyle ilişkilidir (Davidson, 1953; Radbill, 1981; Fildes, 1986; Weinberg, 1993; Dupras vd., 2001). Süt dişlerindeki aşınmaların şekli ve oranı ile hem bebeklerin beslenme biçimi hem de ek besinlerin niteliği arasında ilişki kurularak eski toplumların yaşamları anlaşılabilir. Böylece bir bebeğin yalnızca anne sütüyle mi yoksa beslenme aparatları aracılığıyla hayvan sütleriyle mi beslendiği veya ek gıda almaya ne zaman başladığı gibi soruların da cevabına ulaşılabilir (Davidson, 1953; Radbill, 1981; Fildes, 1986; Özbek, 1987; Weinberg, 1993; Dupras vd., 2001). Bebekleri anne sütünden kesme sürecinde ve daha sonrasında uygulanan işlemler onların genel

sağlığını etkileyebildiğinden bunun nasıl ve hangi yaşta gerçekleştiğinin belirlenmesi önemlidir. On sekiz aylık bebeğin dişlerinin 1 ve 2 ölçeklerinde aşınması, ona 1,5 yaşından önce katı besinlerin verildiğini ve/veya günümüzdeki biberonlara benzer bir aparatla beslendiğini düşündürmektedir. Aşınmaların özellikle ön dişlerde daha fazla olması, bebeğin bir beslenme aparatıyla beslenmiş olabileceği ihtimalini kuvvetlendirmektedir. Bu varsayım daha sonra araştırılması planlanan mikro aşınma izlerinin incelenmesiyle netleştirilebilecektir.

Dokuz aylık bebeğin (GM 1), kafatası, yüz ve uzun kemiklerdeki porotik yapı ve muhtemelen hematomdan dolayı oluşan yeni kemik oluşumu ve doku bozukluğu bulgularının, C vitamini eksikliğinden kaynaklanan iskorbüt hastalığıyla ilgili olabileceği düşünülmektedir. Paleopatolojik araştırmalarda iskorbüt hastalığının erişkinlerde ve erişkin olmayan bireylerde farklı bulguları olduğu gösterilmektedir (Aufderheide ve Rodriguez-Martin, 1998; Brickley ve Ives, 2006). Erişkin olmayan bireylerde kafatası korteksinde, özellikle sphenoid, alt çene, üst çene ve orbitlerde porotik yapı (Ortner ve Ericksen, 1997; Ortner vd., 1999; Ortner 2003), orbitlerde ve kafatasında yeni kemik oluşumu (Sloan vd., 1999; Brickley ve Ives, 2006), kaburga kemiklerinin uçlarında genişleme ve kaburgalarda kırıklar (Ortner, 2003), scapula kemiklerin korteksinde porotik yapı (Ortner vd., 2001; Brickley ve Ives, 2006), uzun kemiklerin özellikle metafizlerinde yeni kemik oluşumu (Ratanachu-Ek vd., 2003) iskorbüt hastalığını tanıyan lezyonlar olarak bildirilmiştir (Brickley ve Ives, 2008). İskorbüt hastalığı bulguları, Anadolu'da İkiztepe Erken Tunç Çağı (%13,8) (Schultz, 1989a), Aziz Mercurius Roma Dönemi (2 bebekte) (Gözlük Kırmızıoğlu ve Sevim Erol, 2017); Boğazköy/Hattuşa Erken Bizans (çocukların %5,6'sı) (Schultz, 1989b); Bergama Geç Bizans (%35) (Schultz, 1989c), Büyük Saray Eski Cezaevi Geç Bizans (1 çocukta) (Erdal, 2003), Kadıkalesi

Geç Bizans (çocukların %6,9'u) (Üstündağ, 2009), Kovuklukaya Bizans Dönemi (1 çocuk; çocukların %25'i) (Erdal, 2004) ve Tasmator Yakınçağ (1 çocukta) (Erdal, 2011) iskelet topluluklarından bildirilmiştir. C Vitamini vücutta çok sayıda önemli işlevi vardır (Jaffe, 1972; Brickley ve Ives, 2008). Eksikliğinde kanama, gecikmiş yara iyileşmesi, cilt altında kan benekleri, genç bireylerde kemik oluşumu kaybı gibi birçok lezyon ortaya çıkmaktadır (Bourne, 1942; Pangan ve Robinson, 2001; Pimentel, 2003). C Vitamini patojenlerin yok edilmesi ve çeşitli koruyucu antioksidanlar üretmesi fonksiyonlarına sahip olduğundan bağışıklığın korunmasında önemli bir role sahiptir. Dolayısıyla eksikliğinde bulaşıcı hastalıklara yatkınlık artmakta ve iyileşmede bozukluk oluşmaktadır (Jacob ve Sotoudeh, 2002). C vitamini, demir ve folik asit gibi mikro besinlerin eksikliği çoğunlukla birlikte oluşmaktadır (Pangan ve Robinson, 2001; Cheung vd., 2003). Demirin bağırsaktan emilimi C vitaminiyle gerçekleştiğinden C vitamini yetersiz alan bireylerde demir eksikliği anemisinin gelişmesi nispeten muhtemeldir (Clark vd., 1992; Fain, 2005; Brickley ve Ives, 2008).

Araştırmalarda (Aufderheide ve Rodriguez-Martin, 1998; Mays, 2014; Mays vd., 2017), kıtlık veya uzun süren deniz yolculuğu gibi zorlu koşullar altındaki popülasyonlar haricinde çocuklardaki C vitamini eksikliğinin toplumun genel durumunun bir göstergesi olmayıp çocuğa özel uygulanan bir diyet veya süttan kesilirken uygulanan pratiklerle ilgili olabileceğine dikkat çekilmektedir. Pisidia Antiokheia, göllerle çevrili yarı ılıman bir iklim kuşağında olup meyve ve sebze üretimi açısından verimli bir ovada yer almaktadır. Yörede her ne kadar C vitamini zengin yiyeceklerin yetiştirilip tüketildiği bilinse de (Özhanlı, 2009b; 2015); besinlerin, hazırlanış biçimi içerdikleri vitaminlerin kaybolmasına sebep olabilmektedir. Yiyeceklerin pişirilmesi veya uzun süre bekletilmesi vitamin ve mineral değerlerini kaybetmelerine yol açmaktadır (Ortner, 2003; Brickley ve Ives, 2008; Üstündağ, 2009; Mays, 2014). Bu olasılıklar göz önünde bulundurulduğunda Antiokheia bebeğine verilen ek gıdaların, vitamin değeri kaybolmuş yiyeceklerden hazırlandığı düşünülebilir. Diğer yandan tahılların C vitamini açısından fakir besinler olmasıyla (Mays, 2014) arkeolojik verilerden yoğun tarım yapıldığı bilinen Antiokheia'da (Özhanlı, 2009b, 2015) bebeklere verilen ek gıdaların özellikle tahıllardan hazırlanan lapalar olduğu kuvvetle muhtemeldir. Dolayısıyla Antiokheia bebeğinin anne sütünden ziyade ağırlıklı olarak sağlıklı lapalarla beslendiği ve bundan dolayı iskorbüt hastalığına yakalandığı söylenebilir.

Mezar 1'deki altı yaşındaki çocuğun incelenebilen

kafatası kemiklerinde hafif düzeydeki porotik hiperostosis gözlemlenmiştir. Porotik hiperostosisin, çeşitli nedenleri olmakla birlikte en yaygın anemiden kaynaklandığı belirtilmektedir. Anemi oluşumunda genetik hastalıkların yanı sıra paraziter enfeksiyonların ve buna bağlı yetersiz ve kötü beslenmenin önemli etkileri vardır (Blom vd., 2005; Walker vd., 2009; Oxenham ve Cavil, 2010; Doni vd., 2014). Eski toplumlar üzerinde yürütülen araştırmalarda genetik anemiye ilişkin belirgin bulgular kaydedilmemesine karşın beslenme yetersizliği, sıtma, bağırsak parazitleri, enfeksiyonel hastalıklar gibi çevresel streslerden kaynaklanan demir eksikliği anemisine sıklıkla rastlandığı bildirilmiştir (Angel, 1984; Uysal, 1995; Sevim, 1997; Erdal, 2000; Özbek ve Erdal, 2006; Erdal ve Özbek, 2010; Oxenham ve Cavil, 2010; Üstündağ, 2011). Vücuda besinler aracılığıyla giren demir, organizmanın yaşamı için hayati önemi olan bir elementtir (Harris, 2004; Lannotti vd., 2006). Erişkinlerde kan üretimi için gerekli olan demirin yalnızca %5'i besinlerden sağlanırken bebeklerde hızlı büyümeyle birlikte kan hacmindeki artışa bağlı olarak besinlerden yaklaşık %30 oranında demir emilimi gerekmektedir. Bu nedenle büyümenin hızlandığı bebeklik, çocukluk ve ergenlik, demir eksikliğine bağlı gelişen anemi riskinin en yüksek olduğu dönemlerdir (Yurdakök ve İnce, 2009). Demir eksikliği anemisi, demir oranı düşük besinlerin ağırlıklı tüketilmesinin yanı sıra (Oxenham ve Cavil, 2010) kandaki demir emilimini sınırlandıran çeşitli enfeksiyonel hastalıklardan da kaynaklanmaktadır (Blom vd., 2005; Doni vd., 2014). Demir eksikliği anemisi, günümüzde gelişmekte olan ve sanayileşmiş toplumlarda yaygın görülür iken (Doni vd., 2014; WHO); kalabalık nüfusun ve insanların yetiştirilen hayvanlarla iç içe olmasının enfeksiyonel hastalıklara zemin oluşturması ayrıca tek tip ve yetersiz beslenilmesi etmenlerinden dolayı özellikle tarımla uğraşan eski toplumların da ciddi sağlık sorunları arasında yer alır (Angel, 1984; Cohen ve Armelagos, 1984; Sevim, 1997; Blom vd., 2005; Walker vd., 2009; Erdal ve Özbek, 2010; Oxenham ve Cavil, 2010; Üstündağ, 2011).

Aedilicus Kilisesi çocuklarının uzun kemik ölçülerine bakılarak yaşamlarında maruz kaldıkları çevresel ve fizyolojik streslerin büyüme ve gelişimlerini nasıl etkilediği anlaşılmaya çalışılmıştır. Nitekim eski toplumlar ve günümüz insanları üzerinde yürütülen boy uzunluğu araştırmalarında bebeklik, çocukluk ve ergenlik dönemlerinde yaşanan fizyolojik streslerin ve beslenme yetersizliğinin boyuna büyümeyi olumsuz etkileyebileceği gösterilmektedir (Widdowson, 1991; Duyar, 1995, 1997; Duyar ve Özener, 2003; Gültekin vd., 2006; Koca Özer, 2007a, 2007b, 2008; Koca Özer vd., 2010;

Uysal, 2012). Diğer yandan eski Anadolu toplumları üzerinde yürütülen araştırmalarda genel olarak bebek ve çocukların uzun kemiklerinde büyüme geriliği olduğuna dikkat çekilmektedir (Güleç vd., 1992; Erdal ve Duyar, 1998). Aedilicus Kilisesi'nden ele geçen 9 aylık bebeğin, uzun kemiklerinin büyümesi incelendiğinde ölçülerin eski Anadolu toplumlarının dahi altında olması (Grafik 1) ciddi bir büyüme geriliği yaşadığını işaret etmektedir. Uzun kemiklerin büyüme geriliği ve iskorbüt hastalığı izleri bir arada değerlendirildiğinde, bebeğin yaşamına etki eden önemli fizyolojik streslerin olduğu ve bunların bebeğin büyümesine olumsuz etki ettiği açıkça görülmektedir.

Mezar 4'ten ele geçen 18 aylık bebeğin uzun kemiklerinin ölçüleri incelendiğinde üst ekstremiteler uzunluklarının Maresh'in (1955) bu yaş için önerdiği değerlere yakın, ancak alt ekstremitelerin büyümesinin geride olduğu gözlemlenmektedir (Grafik 2). Günümüz toplumları üzerinde yürütülen araştırmalarda alt taraf uzunluğunun çevresel koşullardan daha fazla etkilendiği bildirilmiştir (Duyar, 1995, 1997). İlgili bebeğin uzun kemiklerinin büyümesi, Dilkaya çocuklarından alınan ölçülerin ortalamasına göre (Güleç vd., 1992) daha iyi iken diğer Eski Anadolu toplumlarının ortalamasının (Erdal ve Duyar, 1998) gerisindedir. Bebekte anemiye ilişkin belirli bir bulgu olmamasına karşın, dokuz aylık bebeğinkine benzer şekilde uzun kemiklerinin metafizlerdeki porotik yapıya yol açan etmenlerin alt ekstremitelerin büyümesini de olumsuz etkilediği söylenebilir.

Mezar 1'den ele geçen yaklaşık altı yaşındaki çocuğun, sol femurundaki artan anteversiyon açısı yaşamında bir engeli olduğunu düşündürmektedir. Doğumda bebeğin anne karnındaki duruşundan dolayı geniş olan femoral anteversiyon açısı, büyüme döneminde bebeğin yürümeye başlamasıyla hızlıca gerilemektedir (Shefelbine ve Carter, 2004; Standring, 2008; Zalawadia vd., 2010; Debnath vd., 2016). Ancak bazen çocuğun büyümesi sırasında ortaya çıkan kas tonusu ve kas dengesizliği femoral anteversiyonun hafif artmasına ve büyüme boyunca yüksek kalmasına yol açar (Bobroff vd., 1999; Shefelbine ve Carter, 2004; Srimathi vd., 2012). Artan femoral anteversiyon açısıyla SP'li çocuklar, ayakları içeri basacak şekilde yürüme pozisyonuna geçerler (Vargha-Khadem vd., 1992; Dormans vd., 2000; Rethlefsen vd., 2006). Pisidia Antiocheia Aedilicus Kilisesi mezarlarından ele geçen 6 yaşlarındaki çocuk muhtemelen sol ayağını içe doğru basarak yürüyebiliyordu ve bu deformite nedeniyle yürüme güçlüğü çekiyordu. Diğer yandan, sol calcaneusun lateralindeki yeni facet oluşumu

aynı zamanda sol ayak topuğunun lateral yanı üzerine bastığını göstermektedir. Bunu destekleyen diğer bir bulgu da sol talusta calcaneusla eklemlenen yüzeyindeki deformasyondur. Kol kemiklerinden sol unlanın proksimalde radiusla eklemlendiği yüzeydeki notchun sağdakine göre daha derin olması ise çocuğun sol kol kaslarının muhtemelen sürekli ve normalden fazla gergin olduğunu, bu durumda da spastisitenin söz konusu olduğunu işaret etmektedir. Ortopedik sorunlar arasında femoral anteversiyon açısının artması Serebral palsi'li çocuklar arasında görülebilen bir lezyondur (Bobroff vd., 1999; Arnold ve Delp, 2001; Srimathi vd., 2012). Diğer yandan Eski Anadolu toplumları arasında bulguları SP'ye benzeyen ancak poliomyelit enfeksiyonunun sebep olduğu çocuk felci hastalığı tespit edilmiştir. Tasmacor Yakın Çağ topluluğunda iki bireyin kalça, bacak ve ayak kemiklerinde büyüme bozukluğu ve kemik atrofişi çocuk felci ile ilişkilendirmiştir (Erdal, 2011).

Ayrı bir çalışmada yayımlanan Pisidia Antiocheia Aedilicus Kilisesi çocuğundaki engellilik izleriyle ilgili literatür araştırmaları dikkate alındığında ise burada bir Serebral palsi vakasının söz konusu olabileceği düşünülmektedir (Yılmaz Usta vd., 2018). Tarihte bilinen en eski engellilik örneği Serebral palsi, oldukça yaygın doğumsal ya da sonradan oluşmuş bir nöromotor hastalıktır (Panteliadis vd., 2015). SP, gelişim süreci henüz tamamlanmamış olan beyin dokusunun hasarına bağlı gelişen bir grup nörolojik bozukluk olup, beyin ve kaslar arasındaki iletişimi etkileyerek vücudun hareket ve duruşunda kalıcı bir eşgüdüm bozukluğuna yol açar. Dolayısıyla, SP'li çocukların yaşamları boyunca süren engelleri bulunmaktadır (Nelson ve Grether, 1999; Koman vd., 2004; Morris, 2007; Eriman vd., 2009; Berk vd., 2010; Zarrinkalam vd., 2010; Panteliadis vd., 2015). Etiyolojide en sık prenatal dönemde (hamilelik sırası) akraba evliliği, perinatal (doğum öncesi) dönemde düşük doğum ağırlığı ve premature doğum, natal (doğumda) dönemde zor doğum, postnatal dönemde (doğum sonrası) konvulsiyon, travma, neonatalda enfeksiyonel hastalıklar sepsis ve menenjit gibi çeşitli faktörler yer almaktadır (Eastman ve DeLeon, 1955; Shields ve Schifrin, 1988; Stanley, 1994; Güven vd., 1999; Nelson ve Grether, 1999; Reddihough ve Collins, 2003; Sankar ve Mundkur, 2005; Miller, 2005). SP'li çocukların kemik büyümesinde ve şekillenmesinde biyomekanik kuvvetler önemli bir rol oynar (Stevenson vd., 1995). Anormal kas fonksiyonları sağlıklı mekanik streslerin yokluğuna neden olarak iskelet gelişimini olumsuz etkiler (Flett, 2003; Berk vd., 2010).

Altı yaşındaki çocuğun, SP bulgularına ek olarak

uzun kemiklerinin büyümesi ABD’de yaşayan çocukların ve bazı eski Anadolu toplumlarının ortalamalarından geridedir (Grafik 3), ayrıca sürmemiş daimi diş taçlarında çizgisel hipoplazi gözlemlenmiştir. Yetersiz beslenme, bazı vitaminlerin eksikliği, anemi, ateşli hastalıklar, enfeksiyonel hastalıklar, doğumda ve doğum sonrasında ortaya çıkan rahatsızlıklar, nörolojik rahatsızlıklar, hormonal bozukluklar gibi birçok sağlık sorunu, dişlerin oluşum aşamalarına denk geldiğinde amelogenesis sürecini (dişlerin oluşum süreci) sekteye uğratarak diş üzerinde hipoplazi denen renklenme, çukur, oluk ya da çizgi/bant gibi morfolojik bazı bozukluklara sebep olmaktadır (Lukacs, 1989; Hillson, 1996; Schultz vd., 1998). İnsanlar ve diğer memeliler üzerinde yürütülen çeşitli araştırmalarda bebeklerin süten kesilmesinin ardından gelişen fizyolojik streslerin de dişlerde hipoplazi oluşumunu arttırdığına dikkat çekilmektedir (Moggi-Cecchi vd., 1994; Franz-Odenaal vd., 2003; Lacruz vd., 2005; Erdal ve Özbek, 2010; Özdemir vd., 2010). Hipoplastik kusurlar, diş minesinin kendisini onaramaması özelliğinden dolayı yaşam boyunca kalıcıdır (Lukacs, 1989; Hillson, 1990, 1996; Buikstra ve Ubelaker, 1994; Schultz vd., 1998). SP, büyüme geriliği ve hipoplazi bulguları; Aedilicus çocuğunun, yaşamında fizyolojik ve çevresel çeşitli streslere maruz kaldığını kuvvetle desteklemektedir.

Sonuç

Pisidia Antiokheia antik kentinde Orta Bizans’a tarihlendirilen Aedilicus Kilisesi’ndeki mezarlardan ele geçen bebeklerden biri (Güney Mezarı 1) yaklaşık dokuz aylık, diğeri (Mezar 4) yaklaşık 18 aylık, çocuk (Mezar 1) ise yaklaşık altı yaşındadır. Dokuz aylık olan bebeğin (GM1) kafatası, yüz ve uzun kemiklerindeki bulgular, C vitamini eksikliği olarak tanılanan iskorbüt hastalığını işaret etmektedir. İskorbüt bulgusundan yola çıkıldığında bebeğin, anne sütünden erken kesildiği ya da belki de hiç anne sütü alamadığı, tek tip ve sağlıksız lapalarla beslendiği söylenebilir. Bebeğin, uzun kemiklerinin büyümesinin bazı eski Anadolu toplumlarının gerisinde olması ise C vitamini gibi birtakım mikro besinlerden yoksun yetersiz ve kötü beslenmesinden kaynaklanmış olabilir. Benzer şekilde 18 aylık olan diğeri bebeğin (Mezar 4) incelenen kafatası kemiklerindeki porotik hiperostosis demir eksikliği anemisiyle ilişkilendirilmiştir. Bebeğin kafatası kemiklerindeki porotik hiperostosis ve uzun kemiklerinin metafizlerindeki porotik yapıya yol açan etmenlerin alt ekstremitelerin büyümesini de olumsuz etkilediği söylenebilir. Sözü geçen bebeğin, süt dişlerinin 1 ve 2 ölçeklerinde aşınması bir süredir ek gıdalarla beslendiğini düşündürmektedir. Diğer yandan

altı yaşındaki çocuğun (Mezar 1) vücut kemiklerindeki anomaliler yaşamında muhtemelen Serebral palsiden (SP) kaynaklanan bir engeli olduğunu işaret etmektedir. Çocuktaki SP bulguları ile uzun kemiklerin büyümesindeki gerilik ve sürmemiş daimi diş taçlarındaki çizgisel hipoplazi bulguları bir arada değerlendirildiğinde, çocuğun yaşamında fizyolojik ve çevresel bazı streslere maruz kaldığı kuvvetle muhtemeldir.

Genel olarak değerlendirildiğinde bulgular; Aedilicus Kilisesi’ndeki bebeklerin, çocukların ölümlerine yol açan nedenler hakkında kesin sonuçlar sağlamasa da muhtemelen kötü beslenme, yetersiz anne bakımı gibi sosyokültürel örüntülerin ve ilişkili çevresel koşulların olumsuz etkilerini sergilemektedir. Pisidia Antiokheia antik kentinde Orta Bizans’a tarihlendirilen Aedilicus Kilisesi’ndeki mezarların sayısı ve iskelet materyal az olsa da bulunan sonuçlar oldukça özeldir; iki bebek ve bir çocuğun iskeletlerinin analizi, toplumda bebek ve çocukları etkileyen olumsuz koşulları gözler önüne koymasından önemlidir.

Teşekkür

Aedilicus Kilisesi iskelet serisi üzerinde yürütülen bu çalışmaya desteklerinden dolayı Pisidia Antiokheia Antik Kenti (Yalvaç/Isparta) Kazı Başkanı Prof. Dr. Mehmet ÖZHANLI ve kazı ekibine teşekkür ederim.

Kaynakça

- Acsadi, G. Y., ve Nemeski, J. (1970). *History of Human Life Span and Mortality*, Budapest: Academia Kiado.
- Akın, A., ve Ersoy, K. (2012). *2050’ye Doğru Nüfus Bilim ve Yönetim: Sağlık Sistemine Bakış*, TÜSİAD-T/2012-11/533. İstanbul: TÜSİAD Yayınları.
- Alpaslan-Roodenberg, S. (2008). The Early Bronze Age Human Remains, J. Roodenberg ve S. Alpaslan-Roodenberg (Ed.) içinde, *Life and Death in a Prehistoric Settlement in Northwest Anatolia: The Ilımar Excavations Vol III* (s. 347-360). Netherlands: Institute Voor Her Nabije Oosten.
- Angel, J. L. (1972). Ecology and population in the Eastern Mediterranean, *World Archaeology*, 4(1), 88-105.
- Angel, J. L. (1975). Paleoecology, Paleodemography and Health, S. Polgar (Ed.) içinde, *Population, ecology and social evolution* (s.167-190), Chicago: The Hague Adine.

- Angel, J. L. (1984). Health as a crucial factor in the changes from hunting to developed farming in the eastern Mediterranean, M. N. Cohen ve G. J. Armelagos (Ed.) içinde, *Paleopathology at the Origins of Agriculture* (s.51-74), Michigan University: Academic Press.
- Arnold, A. S., ve Delp, S. L. (2001). Rotational moment arms of the medial hamstrings and adductors vary with femoral geometry and limb position: implications for the treatment of internally rotated gait. *J Biomech*, 34, 437-447. [10.1016/S0021-9290\(00\)00232-3](https://doi.org/10.1016/S0021-9290(00)00232-3)
- Aufderheide, A. C., ve Rodriguez-Martin, C. (1998). *The Cambridge Encyclopedia of Human Paleopathology*, Cambridge University.
- Berk, A. T., Öztürk, A. T., ve Yaman, A. (2010). Ocular disorders in children with cerebral palsy, *Türk J Ophthalmol*, 40, 209-216.
- Blom, D. E., Buikstra, J. E., Keng, L., Tomczak, P. D., Shoreman, E., ve Stevens-Tittle, D. (2005). Anemia and childhood mortality: Latitudinal patterning along the coast of pre-Columbian Peru, *American Journal of Physical Anthropology*, 127, 152-169. [10.1002/ajpa.10431](https://doi.org/10.1002/ajpa.10431)
- Bobroff, E. D., Chambers, H. G., Sartoris, D. J., Wyatt, M. P., ve Sutherland, D. H. (1999). Femoral anteversion and neck-shaft angle in children with cerebral palsy, *Clin Orthop Relat Res*, 364, 194-204. [10.1097/00003086-199907000-00025](https://doi.org/10.1097/00003086-199907000-00025)
- Bourne, G. H. (1942). Vitamin C and repair of injured tissues, *Lancet*, 240, 661 – 664.
- Brickley, M., ve Ives, R. (2008). *The Bioarchaeology of Metabolic Bone Disease*. Amsterdam: Elsevier/Academic Press.
- Buikstra, J. E. ve Ubelaker, D. H. (1994). *Standards for Data Collection from Human Skeletal Remains. Research Series*, no. 44. Arkansas Archeological Survey, Fayetteville.
- Büyükkarakaya, M. (2017). Tepecik-Çiftlik Neolitik Topluluğunun Demografik Özellikleri, *Folklor/Edebiyat*, 23(92), 79-98. [10.22559/folkloredebiyat.2017.57](https://doi.org/10.22559/folkloredebiyat.2017.57)
- Caussinus, H. ve Courgeau, D. (2010). Estimer l'âge sans le mesurer en paléodémographie, *Population*, 65(1), 117-144. [10.2307/40926968](https://doi.org/10.2307/40926968)
- Chamberlain, A. T. (2006). *Demography in Archaeology*. Cambridge: University Press.
- Cheung, E., Mutahar, R., Assefa, F., Ververs, M., Nasiri, M. S., Borrel, A., ve Salama, P. (2003). An epidemic of scurvy in Afghanistan: Assessment and response, *Food and Nutrition Bulletin*, 24, 247-255. [10.1177/156482650302400302](https://doi.org/10.1177/156482650302400302)
- Clark, N. G., Sheard, N. F., ve Kelleher, J. F. (1992). Treatment of iron-deficiency anemia complicated by scurvy and folic acid deficiency, *Nutrition Review*, 50, 134-137. [10.1111/j.1753-4887.1992.tb01304.x](https://doi.org/10.1111/j.1753-4887.1992.tb01304.x)
- Cohen, M. N., ve Armelagos, G. (1984). *Paleopathology at the origins of agriculture*, New York: Academic Press.
- Davidson, W. D. (1953). A brief history of infant feeding, *J. Pediatr.*, 43, 74-87.
- Debnath, M., Konar, S., Kundu, P., ve Debnath, M. (2016). Study of Femoral Neck Anteversion and its Correlations in Bengali Population, *International Journal of Anatomy, Radiology and Surgery*, 5(1), 1-5.
- Doni, N. Y., Zeyrek, F. Z., Şimşek, Z., ve Zeyrek, D. (2014). Çocuklarda Bağırsak Parazitlerinin Anemiye Etkisi, *Türkiye Parazitolojisi Dergisi*, 38, 85-90. [10.5152/tpd.2014.3149](https://doi.org/10.5152/tpd.2014.3149)
- Dormans, J., Susman, M., Özaras, N., ve Yalçın, S. (2000). *Cerebral Palsy: Treatment and Rehabilitation*, İstanbul: Mas Matbaacılık.
- Dupras, T. L., Schwarcz, H. P., ve Fairgrieve, S.I. (2001). Infant feeding and weaning practices in Roman Egypt, *Am. J. Phys. Anthropol.*, 115, 204-212. [10.1002/ajpa.1075](https://doi.org/10.1002/ajpa.1075)
- Duyar, İ (1995). Ankara'da yaşayan çocukların bazı antropometrik ölçülerinde 1950-1986 yılları arasında gözlenen değişimler. *Hacettepe Üniversitesi Edebiyat Fakültesi Dergisi*, 12, 1-12. [10.1501/0000792](https://doi.org/10.1501/0000792)
- Duyar, İ. (1997). Okul Çağı Çocuklarında Bedenin Üst ve Alt Kısımlarının Büyümesi II- Alt Taraf Uzunluğu ve Allometrik Büyüme. *Beslenme ve Diyet*

- Dergisi*, 26(2), 31-35.
- Duyar, İ., Atamtürk, D., Abufaur, B., ve Özener, E. B. (2017). Sinop Balatlar Kilisesi Kazısından Çıkarılan İskelet ve Mezarlar (MS 12-13'üncü Yüzyıllar), *Arkeometri Sonuçları Toplantısı*, 32, 119-132.
- Duyar, İ., ve Özener, B. (2003). *Çocuk İşçiler: Çarpık Gelişen Bedenler*, Ankara: Ütopya Yayınevi.
- Eastman, N. J., ve DeLeon, M. (1955). The etiology of cerebral palsy, *American Journal of Obstetrics and Gynecology*, 69(5), 950-961. [10.1016/0002-9378\(55\)90094-6](https://doi.org/10.1016/0002-9378(55)90094-6)
- Erdal, Ö. D. (2017). Köşk höyük Ortaçağ topluluğunda bebek ve çocuk ölümlülüğü, *Çocuk Sağlığı ve Hastalıkları Dergisi*, 60, 88-103.
- Erdal, Ö. D., ve Özbek, M. (2010). Değirmentepe (Malatya) Çocuk İskeletlerinin Antropolojik Analizi, *Arkeometri Sonuçları Toplantısı*, 25, 279-293.
- Erdal, Y. S. (2000). Eski Anadolu toplumlarında çocuk sağlığı ve hastalıkları. *Çocuk Sağlığı ve Hastalıkları Dergisi*, 43, 5-19.
- Erdal, Y. S. (2003). Büyük Saray-Eski Cezaevi Çevresi Kazılarında Gün Işığına Çıkarılan İnsan İskelet Kalıntılarının Antropolojik Analizi. *Arkeometri Sonuçları Toplantısı*, 18, 15-30.
- Erdal, Y. S. (2004). Kovuklukaya (Boyabat, Sinop) İnsanlarının Sağlık Yapısı ve Yaşam Biçimleriyle İlişkisi, *Anadolu Araştırmaları*, XVI, 169-176.
- Erdal, Y. S. (2011). Tasmator Yakınçağ Nekropolü ve İskeletlerinin Antropolojik Açından Değerlendirilmesi, S. Y. Şenyurt (Ed.) içinde, *Tasmator* (s. 329-458), Ankara: Bilgin Yayınları.
- Erdal, Y. S., ve Duyar, İ. (1998). Bazı Eski Anadolu Toplumlarında Uzun Kemik Büyümesi, *Çocuk Sağlığı ve Hastalıkları Dergisi*, 41, 241-254.
- Erdal, Y. S., ve Uysal, G. (1994). İznik çocuklarında görülen bir patoloji: Harris çizgileri. N. S. Altuntek, S. Aydın ve İ. H. Demirdöven (Ed.) içinde, *Humana: Bozkurt Güvenç'e Armağan* (s. 227-245), Kültür Bakanlığı Yayını.
- Eriman, E. O., Icgasioglu, A., Demirhan, E., Kolukisa, S., Aras, H., ve Haliloglu, S. (2009). Demographic data and clinical characteristics of 202 cerebral palsy cases, *Turkish Journal of Physical Medicine and Rehabilitation*, 94+.
- Eroğlu, S. (2012). Re-evaluation of W.M. Ramsay's "Works Of Pisidian Antioch" within the Context of Archive Documents, *SDÜ Fen Edebiyat Fakültesi Sosyal Bilimler Dergisi*, 25, 125-138.
- Eryurt, M. A., ve Koç, İ. (2009). Yoksulluk ve çocuk ölümlülüğü: Hanehalkı refah düzeyinin çocuk ölümlülüğü üzerindeki etkisi, *Çocuk Sağlığı ve Hastalıkları Dergisi*, 52, 113-121.
- Fain, O. (2005). Musculoskeletal manifestations of scurvy, *Joint Bone Spine*, 72, 124-128. [10.1016/j.jbspin.2004.01.007](https://doi.org/10.1016/j.jbspin.2004.01.007)
- Fildes, V. A. (1986). *Breasts, Bottles, and Babies: A History of Infant Feeding*, Edinburgh: Edinburgh University Press.
- Flett, P. J. (2003). Rehabilitation of spasticity and related problems in childhood cerebral palsy, *J Pediatr Child Health*, 39, 6-14.
- Franz-Odendaal, T. A., Lee-Thorp, J. A., ve Chinsamy, A. (2003). Insights from stable light isotopes on enamel defects and weaning in Pliocene herbivores, *J. Biosci.* 28, (6), 765-773.
- Gözlük Kırmızıoğlu, P. (2005). Karagündüz Toplumunun Paleodemografik Açından İncelenmesi, *Antropoloji*, 20, 75-106.
- Gözlük Kırmızıoğlu, P., ve Sevim Erol, A. (2017). The Skeletons of Saint Mercurius, *SSSjournal*, 3(5), 859-872.
- Greulich, W. W. (1957). A comparison of the physical growth and development of American-born and native Japanese children. *American Journal of Physical Anthropology*, 15, 489-515. [10.1002/ajpa.1330150403](https://doi.org/10.1002/ajpa.1330150403)
- Gross, R., Landfried, B., ve Herman, S. (1996). Height and weight as a reflection of the nutritional situation of school-aged children working and living in the streets of Jakarta, *Social Science and Medicine*, 43, 453-458.
- Güleç, E., Duyar, İ., ve Sevim, A. (1992). Eski Anadolu Toplumlarında Büyüme (II): Dilkaya Orta Çağ

- Popülasyonunda Uzun Kemik Büyümesi, *Arkeometri Sonuçları Toplantısı*, 8, 227-241.
- Gültekin, T., Hauspie, R., Susanne, C., ve Güleç, E. (2006). Growth of Children Living of Outskirt of Ankara: Impact of Low Socio-economic Status, *Annals of Human Biology*, 33(1), 43-54. [10.1080/03014460500424050](https://doi.org/10.1080/03014460500424050)
- Güven, A., Deda, G., Karagöl, U., ve Uysal, S. (1999). Serebral Palsi: 61 Olgunun Değerlendirilmesi (Cerebral Palsy), *Ankara Üniversitesi Tıp Fakültesi Mecmuası*, 52(1), 13-17.
- Harris, R. J. (2004). Nutrition in the 21st century: what is going wrong, *Arch Dis Child*, 89, 154-158. [10.1136/adc.2002.019703](https://doi.org/10.1136/adc.2002.019703)
- Hillson, S. (1990). *Teeth*, New York: Cambridge University Press.
- Hillson, S. (1996). *Dental Anthropology*, Cambridge: Cambridge University Press.
- Jaffe, H. L. (1972). *Metabolic degenerative and inflammatory diseases of bones and joints*, Philadelphia: Lea & Febiger.
- Johnson, E. S. (1958). Early Christianity in Asia Minor, *Journal of Biblical Literature*, 77(1), 1-17.
- Kingsley, P., ve Olmsted, K. (1948). A study to determinet heangle of anteversion of the neck of the femur, *Journal of Bone and Joint Surgery*, 30(3), 745-751.
- Koca Özer, B. (2007a). Secular changes in height and leg length among Turkish children during the last century, *Dil ve Tarih-Coğrafya Fakültesi Dergisi*, 47(1), 89-107.
- Koca Özer, B. (2007b). Growth reference centiles and secular changes in Turkish children and adolescents, *Economics and Human Biology*, 5(2), 280-301. [10.1016/j.ehb.2007.03.007](https://doi.org/10.1016/j.ehb.2007.03.007)
- Koca Özer, B. (2008). Secular trend in body height and weight of Turkish adults, *Anthropological Science*, 116(3), 191-199. [10.1537/ase.061213](https://doi.org/10.1537/ase.061213)
- Koca Özer, B., Sağır, M., ve Özer, İ. (2010). Secular changes in the height of the inhabitants of Anatolia from the 10th millennium B.C. to the 20th century A.D., *Economics and Human Biology*, 9(2), 211-219. [10.1016/j.ehb.2010.12.003](https://doi.org/10.1016/j.ehb.2010.12.003)
- Koman, L. A., Smith, B. P., ve Shilt, J. S. (2004). Cerebral palsy, *Lancet*, 363, 1619-1631. [10.1016/S0140-6736\(04\)16207-7](https://doi.org/10.1016/S0140-6736(04)16207-7)
- Lacruz, R. S., Ramirez Rozzi, F., ve Bromage, T. G. (2005). Dental enamel hypoplasia, age at death, and weaning in the Taung child, *South African Journal of Science*, 101, 567-569.
- Lannotti L. L., Tielsch, J. M., Black, M. M., ve Black, R. E. (2006). Iron supplementation in early childhood: health benefits and risks, *Am J Clin Nutr*, 84, 1261-1276. [10.1093/ajcn/84.6.1261](https://doi.org/10.1093/ajcn/84.6.1261)
- Larsen, C. S., Hillson, S. W., Boz, B., Pilloud, M. A., Sadvari, J. W., Agarwal, S. C., ... Knüsel, C.J. (2015). Bioarchaeology of Neolithic Çatalhöyük: Lives and lifestyles of an early farming society in transition, *Journal of World History*, 28, 27-68. [10.1007/s10963-015-9084-6](https://doi.org/10.1007/s10963-015-9084-6)
- Levick, B. M. (1967). *Roman Colonies in Southern Asia Minor*, Oxford.
- Lukacs, J. R. (1989). Dental paleopathology: methods for reconstructing dietary patterns, M.Y. Iscan ve K. A. R. Kennedy (Ed.) içinde, *Reconstructing of Life From The Skeleton* (s. 261-286), New York: Alan Liss.
- Maresh, M. M. (1955). Linear growth of long bones of extremities from infancy through adolescence. *Am J Dis Child.*, 89, 725-742. [10.1001/archpedi.1955.02050110865010](https://doi.org/10.1001/archpedi.1955.02050110865010)
- Mays, S. (2014). The Palaeopathology of Scurvy in Europe, *International Journal of Paleopathology*, 5, 55-62. [10.1016/j.ijpp.2013.09.001](https://doi.org/10.1016/j.ijpp.2013.09.001)
- Mays, S., Gowland, R. Halcrow, S., ve Murphy, E. (2017). Child Bioarchaeology: Perspectives on the Past 10 Years, *Childhood on the Past*, 10(1), 38-56. [10.1080/17585716.2017.1301066](https://doi.org/10.1080/17585716.2017.1301066)
- Miller, F. (2005). *Cerebral Palsy*, Springer Science Business Media, Inc.
- Moggi-Cecchi, J., Pacciani, E., ve Pinto-Cisternas, J. (1994). Enamel hypoplasia and age at weaning in 19th-century Florence, Italy, *Am J Phys Anthropol*, 93(3), 299-306. [10.1002/ajpa.1330930303](https://doi.org/10.1002/ajpa.1330930303)
- Morris, C. (2007). Definition and classification of

- cerebral palsy: a historical perspective, Dev MED, *Child Neurol Suppl*, 109, 3-7.
- Nelson, K. B., ve Grether, J. K. (1999). Causes of cerebral palsy, *Curr. Op. In Pediatr*, 11, 487-491. [10.1097/00008480-199912000-00002](https://doi.org/10.1097/00008480-199912000-00002)
- Neustupný, E. (2004). *Prehistoric Demography, Exploratory Workshop on "Archaeology and Genetics"*, Toulouse.
- Okyay, P., Atasoylu, G., Meteoglu, D., Demiröz, H., Çobanoğlu, M., ve Beşer, E. (2006). Aydın İlinde 2004 Yılı Bebek Ölümleri ve Ölü Doğumlar: Bildirim Sorunları, Tanımlayıcı Özellikleri ve Nedenleri, *ADÜ Tıp Fakültesi Dergisi*, 7(2), 3-12.
- Ortner, D. (2003). *Identification of Pathological Conditions in Human Skeletal Remains*, San Diego: Academic Press.
- Ortner, D., ve Ericksen, M. (1997), Bone changes in the human skull probably resulting from scurvy in infancy and childhood, *International Journal of Osteoarchaeology*, 7, 212-220. [10.1002/\(SICI\)1099-1212\(199705\)7:3<212::AID-OA346>3.0.CO;2-5](https://doi.org/10.1002/(SICI)1099-1212(199705)7:3<212::AID-OA346>3.0.CO;2-5)
- Ortner, D., Kimmerle, E., ve Diez, M. (1999). Probable evidence of scurvy in subadults from archaeological sites in Peru. *American Journal of Physical Anthropology*, 108, 321-331. [10.1002/\(SICI\)1096-8644\(199903\)108:3<321::AID-AJPA7>3.0.CO;2-7](https://doi.org/10.1002/(SICI)1096-8644(199903)108:3<321::AID-AJPA7>3.0.CO;2-7)
- Ortner, D., Butler, W., Cafarella, J., ve Milligan, L. (2001). Evidence of probable scurvy in subadults from archaeological sites in North America, *American Journal of Physical Anthropology*, 108, 321-331. [10.1002/ajpa.1046](https://doi.org/10.1002/ajpa.1046)
- Oxenham, M. F., ve Cavill, I. (2010). Porotic hyperostosis and cribra orbitalia: the erythropoietic response to iron-deficiency anaemia, *Anthropological Science*, 118(3),199-200. [10.1537/ase.100302](https://doi.org/10.1537/ase.100302)
- Özarslan, Ü., ve Güneşli, U. (1983). Antalya sanayi bölgesinde çalışan çırakların enerji harcamaları, beslenme ve sağlık durumları üzerine bir araştırma, *Beslenme ve Diyet Dergisi*, 12, 57-66.
- Özbek, M. (1987). Çayönü İnsanlarında Diş ve Dişeti Hastalıkları, *Araştırma Sonuçları Toplantısı*, V(II), 367-395.
- Özbek, M. (1998). Human skeletal remains from Aşıklı, A Neolithic village near Aksaray, Turkey, G. Arsebük, M. J. Mellink ve W. Schirmer (Ed.) içinde, *Light on the Black Hill* (s. 567-579), İstanbul: Ege Yayınları.
- Özbek, M., ve Erdal, Ö. D. (2006). Anadolu'nun bazı Neolitik ve Kalkolitik topluluklarında bebek ölümleri ve olası nedenleri, *Türk Arkeoloji ve Etnografya Dergisi*, 6, 41-52.
- Özdemir, K., Erdal, Y. S., ve Büyükarakaya, A.M. (2010). İkiztepe Çocuklarında Beslenme ve Büyüme, *Arkeometri Sonuçları Toplantısı*, 25, 375-398.
- Özhanlı, M. (2009a). Pisidia Antiocheia'sı Kazıları 2008, *ANMED*, 7, 70-74.
- Özhanlı, M. (2009b). Pisidia Antiokheiası'nın Ticari Mekanları, 3. *Ulusal Mimarlık ve Taş Sempozyumu: Geçmişten Geleceğe Ticaret Yapılarında Taş* (s. 45-50), Antalya: Mimarlar Odası Antalya Şubesi Yayınları.
- Özhanlı, M. (2013). Pisidia Antiocheia Özelinde Roma Dönemi Kent Planlaması, A. Gerçek, B. Hürmüzlü ve M. Fırat (Ed.) içinde, *Pisidia Araştırmaları I Sempozyum Bildiri Kitabı* (s. 155-176), Isparta: SDÜ Arkeoloji ve Uygulama Araştırma Merkezi.
- Özhanlı, M. (2015). Pisidia Antiokheia Kazısı 2014, *ANMED*, 13, 1-7.
- Pangan, A. L., ve Robinson, D. (2001). Hemarthrosis as initial presentation of scurvy, *Journal of Rheumatology*, 28, 1923-1925.
- Panteliadis, C. P., Hagel, C., Karch, D., ve Heinemann, K. (2015). Cerebral Palsy: A Lifelong Challenge Asks for Early Intervention, *The Open Neurology Journal*, 9, 45-52. [10.2174/1874205X01509010045](https://doi.org/10.2174/1874205X01509010045)
- Pimentel, L. (2003). Scurvy: Historical review and current diagnostic approach. *American Journal of Emergency Medicine*, 21, 328-332.
- Pinhasi, R., ve Mays, S. (2008). *Advances in Human Palaeopathology*, Chichester: Wiley.
- Radbill, S. X. (1981). Infant feeding through the ages, *Clin. Pediatr.*, 20, 613-621. [10.1177/000992288102001001](https://doi.org/10.1177/000992288102001001)
- Ratanachu-Ek, S., Sukswai, P., Jeerathanyasakun, Y., ve Wongtapradit, L. (2003). Scurvy in pediatric patients: A review of 28 cases, *Journal of Medical Association of*

- Thailand*, 86(Supplement 3), S734-S740.
- Reddihough, D. S., ve Collins, K. J. (2003). The epidemiology and causes of cerebral palsy, *Australian Journal of Physiotherapy*, 49, 7-152.
- Rethlefsen, S. A., Healy, B. S., ve Wren, T. A. (2006). Causes of Intoeing gait in children with cerebral palsy, *J Bone Joint Surg Am*, 88, 2175–2180. [10.2106/JBJS.E.01280](https://doi.org/10.2106/JBJS.E.01280)
- Sankar, C., ve Mundkur, N. (2005). Cerebralpalsy – definition, classification, etiology and early diagnosis, *Indian J Pediatr*, 72(10), 865-868.
- Schultz, M. (1989a). Der Gesundheitszustand der frühbronzezeitlichen Bevölkerung vom İkitzepe-I. Kinderskelete, *Arkeometri Sonuçları Toplantısı*, 4, 115-118.
- Schultz, M. (1989b). Der Gesundheitszustand der frühmittelalterlichen Bevölkerung von Boğazkale/Hattuşa. *Arkeometri Sonuçları Toplantısı*, 4, 111-114.
- Schultz, M. (1989c). Osteologische Untersuchungen an den spatmittelalterlichen Skeleton von Pergamon-ein vorläufiger Bericht. *Arkeometri Sonuçları Toplantısı*, 4, 119-120.
- Schultz, M., Carli-Thiele, P., Schmidt-Schultz, T. H., Kierdorf, U., Kierdorf, H., Teegen, W.-R., ve Kreutz, K. (1998). Enamel Hypoplasias in Archaeological Skeletal Remains, K. W. Alt, F. W. Rösing ve M. Teschler-Nicola (Ed.) içinde, *Dental Anthropology: Fundamentals, Limits, and Prospects* (s. 293-312), Austria: Springer Verlag/Wien.
- Scott, R. M., Halcrow, S. E. (2017). Investigating weaning using dental microwear analysis: A review, *Journal of Archaeological Sciences Reports*, 11, 1-11. [10.1016/j.jasrep.2016.11.026](https://doi.org/10.1016/j.jasrep.2016.11.026)
- Sevim. A. (1993). *Elaşığ/Tepecik Ortaçağ İskeletlerinin Paleodemografik Açından Değerlendirilmesi*, Yayınlanmamış Doktora Tezi, Ankara: Ankara Üniversitesi Sosyal Bilimler Enstitüsü.
- Sevim, A. (1997). Eski Anadolu Toplumlarında görülen Paleopatolojik bir Doku Bozukluğu: Porotic Hyperostosis. *Antropoloji*, 13, 229-244.
- Shelfelbine, S.J., ve Carter, D.R. (2004). Mechanobiological predictions of femoral anteversion in cerebral palsy, *Ann. Biomed. Eng.* 32(2), 297-305.
- Shields, J. R., Schiffrin, B. S. (1988). Perinatal Antecedents of Cerebral Palsy, *Obstetrics & Gynecology*, 71(6), 899-905.
- Signoli, M., Séguy, I., Biraben, J.-N., ve Dutour, O. (2002). Paleodemography and Historical Demography in the Context of an Epidemic: Plague in Provence in the Eighteenth Century, *Population Année*, 57(6), 829-854. [10.2307/3246618](https://doi.org/10.2307/3246618)
- Singh, M. B., Halidiya, K. R., Yadav, S. P., Lakshminarayana, J., Mathur, M. L., Sqachdeva, R., ve Beniwal, V. K. (1996). Nutritional status of school age children of salt-workers in Rajasthan, *Indian Journal of Medical Research*, 103, 304-309.
- Sloan, B., Kulwin, D. R., ve Kersten, R. C. (1999). Scurvy causing bilateral orbital hemorrhage, *Archives of Ophthalmology*, 117, 842-843. [10.1001/archophth.117.6.842](https://doi.org/10.1001/archophth.117.6.842)
- Srimathi, T., Muthukumar, T., Anandarani, V. S., Sembian, U., ve Subramanian, R. (2012). A Study on Femoral Neck Anteversion and Its Clinical Correlation, *Journal of Clinical and Diagnostic Research*, 6(2), 155-158.
- Standring, S. (2008). *Gray's anatomy: the anatomical basis of clinical practice*, Edinburgh, Churchill Livingstone/Elsevier, 1360.
- Stanley, F. J. (1994). The aetiology of cerebral palsy, *Early Hum Dev*, 36, 81-88.
- Stevenson, R. D., Roberts, C. D., ve Vogtle, L. (1995). The effects of non-nutritional factors on growth in cerebral palsy, *Dev Med Child Neurol*, 37, 124–130.
- Taşlıalan, M. (1991). *Pisidia Antioch: The Journeys of St. Paul to Antioch*, İstanbul: Theophilus Archeological Foundation.
- Tezcan, S. (1985). *Türkiye'de Bebek ve Çocuk Ölümleri*, Ankara: Hacettepe Üniversitesi Tıp Fakültesi Halk Sağlığı Anabilim Dalı Yayını (No. 85/26).
- TÜİK (2012). Türkiye İstatistik Yıllığı 2011, TÜİK Yayın No: 3665, Ankara: Türkiye İstatistik Kurumu.
- Ubelaker, D. H. (1978). *Human Skeletal Remains:*

- Excavation, Analysis, Interpretation*, Aldine Publishing Company.
- Uysal, G. (1993). *Oylum Höyük Erken Tunç Çağı Çocuklarının Paleodemografik ve Paleopatolojik Açından Analizi*. Yayımlanmamış Yüksek Lisans Tezi, Ankara: Hacettepe Üniversitesi Sosyal Bilimler Enstitüsü.
- Uysal, G. (1995). Oylum Höyük Çocuklarının Paleopatolojik Açından Analizi, *H.Ü. Edebiyat Fakültesi Dergisi*, 12, 187-206.
- Uysal, G. (1999). *Tibialarda Fizyolojik Stres Göstergeleri Üzerine Epidemiyolojik Bir Araştırma*, Yayımlanmamış Doktora Tezi, Hacettepe Üniversitesi, Sosyal Bilimler Enstitüsü, Ankara.
- Uysal, G. (2012). “Ankara Popülasyonunda” Mine Hipoplazisi ve Boyuna Büyüme Arasındaki İlişki, *Hacettepe Üniversitesi Edebiyat Fakültesi Dergisi*, 29(1), 273-292.
- Üstündağ, H. (2009). Kuşadası, Kadıkalesi/Anaia’da bulunan insan iskelet kalıntıları, *Arkeometri Sonuçları Toplantısı*, 24, 209-228.
- Üstündağ, H. (2011). Genetik, Çevresel ve Kültürel Etmelerin Işığında Anemi: Bazı Eski Anadolu Topluluklarından Örnekler, *TUBA-AR*, 14, 173-192. [10.22520/tubaar.2011.0014](https://doi.org/10.22520/tubaar.2011.0014)
- Vargha-Khadem, F., Isaacs, E., van der Werf, S., Robb, S., ve Wilson J. (1992). Development of intelligence and memory in children with hemiplegic cerebral palsy: The deleterious consequences of early seizures, *Brain*, 115, 315-329. [10.1093/brain/115.1.315](https://doi.org/10.1093/brain/115.1.315)
- Walker, P. L., Bathurst, R. R., Richman, R., Gjerdrum, T., ve Andrushko, V. A. (2009). The causes of porotic hyperostosis and cribra orbitalia: A reappraisal of the iron-deficiency-anemia hypothesis, *Am J Phys Anthropol.*, 139(2), 109-125. [10.1002/ajpa.21031](https://doi.org/10.1002/ajpa.21031).
- Weinberg, F. (1993). Infant feeding through the ages, *Can. Fam. Physician.*, 39, 2016-2020.
- WHO. Anaemia prevention and control. (Son Erişim Tarihi: 08.04.2019) https://www.who.int/medical_devices/initiatives/anaemia_control/en/index.html [10.1177/000992288102001001](https://doi.org/10.1177/000992288102001001)
- Widdowson, E. M. (1991). Contemporary human diets and their relation to health and growth: Overview and conclusions, *Phil. Trans Roy. Soc. Lond* 334, 289-295. [10.1098/rstb.1991.0118](https://doi.org/10.1098/rstb.1991.0118)
- Yılmaz Usta, N. D., Yakut İpekoğlu, H., ve Özhanlı, M. (2018). Traces of Disability in Child’s Skeleton and Sociocultural Effects in Pisidia Antiocheia (Yalvaç - Isparta / Turkey) in the Middle Byzantine Period, B. C. Tanrıtanır ve S. Özer (Ed.) içinde, *Academic Research in Social, Human and Administrative Sciences II* (s. 9-24), Ankara: Gece Kitaplığı.
- Yurdakök, K., ve İnce, O. T. (2009). Çocuklarda demir eksikliği anemisini önleme yaklaşımları, *Çocuk Sağlığı ve Hastalıkları Dergisi*, 52, 224-231.
- Zalawadia, A., Ruparelia, S., Shah, S., Parekh, D., Patel, S., Rathod, S. P., ve Patel, S. V. (2010). Study of Femoral Neck Anteversion of Adult Dry Femora in Gujarat Region, *NJIRM*, 1(3), 7-11.
- Zarrinkalam, R., Russo, R. N., Gibson, C. S., van Essen, P., Peek, A. K., ve Haan, E. A. (2010). CP or not CP? A review of diagnoses in a cerebral palsy register, *Pediatr. Neurol.*, 42, 177-180. [10.1016/j.pediatrneurol.2009.09.001](https://doi.org/10.1016/j.pediatrneurol.2009.09.001)