

# Gastrointestinal Sistem Obstrüksiyonlu Yenidoğanlarda Hemşirelik Bakımı

## Nursing Care in Newborns with Gastrointestinal System Obstruction (Olgu Sunumu)

**Arife GÖKBAŞ\*, Dilek DİLLİ\*\*, Ayşe KARAMAN\*\*\*, İbrahim KARAMAN\*\*\*\***

### ÖZ

Gastrointestinal sistem (GİS) obstrüksiyonu sindirim sistemi içeriğinin distale geçişinin, parsiyel ya da tam olarak engellenmesidir. Prenatal ultrasonografi ön tanıda değerlidir; kesin tanı için postnatal ileri inceleme gerekir. İyi bir maternal anamnez GİS obstrüksiyonları hakkında ipuçları verebilir. Polihidroamniyoz ve ailede konjenital defekt öyküsü GİS obstrüksiyonunu düşündürür. Doğumdan sonra, genelde 24-48 saat sonra başlayan solunum sıkıntısı, ağız-burundan aşırı mukus ve tükürük salgısı, safralı kusma, abdominal distansiyon, sarılık, mekonyum çıkaramama ve nazogastrik sondanın mideye ilerletilememesi gibi bulgular tanıda değerlidir. Yenidoğan döneminde GİS anomalileri önemli morbidite ve mortalite nedenlerindedir. Son yıllarda yoğun bakım ünitelerinin ve cerrahi tekniklerin gelişmesinin yanı sıra hemşirelik bakımının iyileşmesi de bu olgularda morbidite ve mortalite oranlarını önemli ölçüde azaltmıştır. Bu yazıda, GİS obstrüksiyonu tanılarıyla izlenen hastalara uygulanan hemşirelik bakımının tedavi ve iyileşme sürecine olan katkısı irdelendi.

**Anahtar Kelimeler:** Anomaliler, gastrointestinal sistem, hemşirelik, yenidoğan

### ABSTRACT

Gastrointestinal system (GIS) obstruction is the partial or complete inhibition of the distal passage of the digestive system contents. Prenatal ultrasonography is valuable in the preliminary diagnosis; postnatal further investigation is required for definitive diagnosis. A good maternal history can give clues about GIS obstructions. Polyhydramnios and a family history of congenital defects suggest GIS obstructions. After delivery, findings such as respiratory distress that usually begins 24-48 hours after birth, excessive mucus and salivary secretion from mouth and nose, bilious vomiting, abdominal distension, jaundice, inability to pass meconium, and inability to advance the nasogastric catheter is valuable in the diagnosis. GIS anomalies in neonatal period are important causes of morbidity and mortality in the neonatal period. In recent years, the improvements in nursing care as well as the development of intensive care units and surgical techniques have significantly reduced the morbidity and mortality rates in these cases. In this article, the contribution of the nursing care to the treatment and recovery process of patients with GIS obstruction was presented.

**Key Words:** Abnormalities, gastrointestinal tract, newborn, nursing

\*Ebe, Dr Sami Ulus Kadın Doğum Çocuk Sağlığı Hastalıkları Eğitim ve Araştırma Hastanesi Yenidoğan Kliniği, Ankara, Türkiye. E-mail: gokbasarife@gmail.com, Tel: 0533 134 04 08, ORCID: <https://orcid.org/0000-0003-4052-8873>

\*\*Doç Dr., Dr. Sami Ulus Kadın Doğum Çocuk Sağlığı Hastalıkları Eğitim ve Araştırma Hastanesi, Yenidoğan Kliniği, Ankara, Türkiye. E-mail: dilekdilli2@yahoo.com, Tel: 0542 236 81 50, ORCID: <https://orcid.org/0000-0003-2634-2562>

\*\*\*Doç Dr., Dr. Sami Ulus Kadın Doğum Çocuk Sağlığı Hastalıkları Eğitim ve Araştırma Hastanesi, Çocuk Cerrahisi Kliniği, Ankara, Türkiye. E-mail: ayseuk@gmail.com, Tel: 0536 599 03 46, ORCID: <https://orcid.org/0000-0001-6860-1222>

\*\*\*\*Doç Dr., Dr. Sami Ulus Kadın Doğum Çocuk Sağlığı Hastalıkları Eğitim ve Araştırma Hastanesi, Çocuk Cerrahisi Kliniği, Ankara, Türkiye. E-mail: ibrahimkaraman@hotmail.com, Tel: 0542 256 20 81, ORCID: <https://orcid.org/0000-0001-7490-4158>

Geliş Tarihi: 21 Ekim 2018, Kabul Tarihi: 10 Temmuz 2019

**Atıf/Citation:** Gökbaş A, Dilli D, Karaman A, Karaman İ. Gastrointestinal Sistem Obstrüksiyonlu Yenidoğanlarda Hemşirelik Bakımı. Hacettepe Üniversitesi Hemşirelik Fakültesi Dergisi 2019; 6(3): 210-218.

## GİRİŞ

Gastrointestinal sistem (GIS) obstrüksiyonu, sindirim sistemi içeriğinin distale doğru olan geçişinin, parsiyel ya da tam olarak engellenmesidir. Yenidoğanlarda, acil cerrahi tedavi gerektiren konjenital anomalilerin başında GIS obstrüksiyonları gelir. Yenidoğan döneminde GIS anomalileri önemli morbidite ve mortalite nedenlerindedir. Son yıllarda yoğun bakım ünitelerinin ve cerrahi tekniklerin gelişmesinin yanı sıra hemşirelik bakımının iyileşmesi de bu olgularda morbidite ve mortalite oranlarını önemli ölçüde azaltmıştır. Bu yazıda kliniğimizde GIS obstrüksiyonu tanılarıyla izlenen hastalara uygulanan hemşirelik bakımından yola çıkarak GIS obstrüksiyonlarının yönetimi anlatılmıştır.

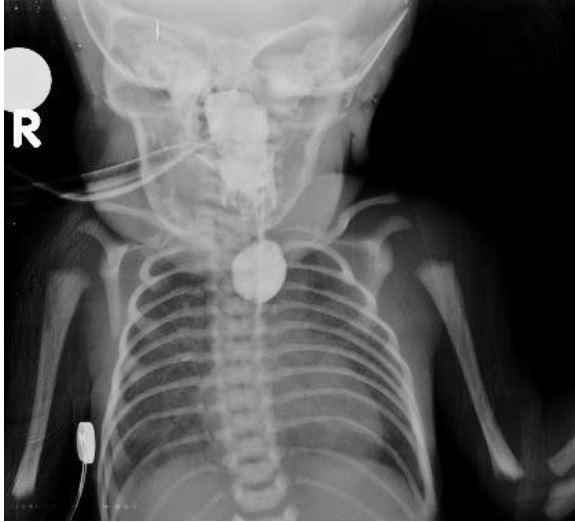**Özofagus Atrezisi:** Özofagus atrezisi (ÖA) 1/2500-1/5000 oranında görülen, cerrahi olarak düzeltilmediği takdirde yaşamı tehdit eden doğumsal anomalilerdendir<sup>1</sup>. Antenatal izlem sırasında ultrasonografide (USG) polihidramniyoz saptanması, fetüsün midesinin küçük olması, genişlemiş özofageal poşun görülmesi veya anormal yutma hareketlerinin tespit edilmesi ile ÖA'dan kuşulanılır<sup>2</sup>. Neonatal dönemde ise çoğunlukla solunum sıkıntısı bulunan bebeklerde ağız ve burundan aşırı mukus ve tükürük salgısının gözlenmesi ÖA'yı düşündürür. Hastaların büyük çoğunluğu ilk beslenmeden sonra öksürük, boğulma ve regürjitasyon semptomları ile hastaneye getirilir. Yenidoğan yoğun bakım ünitesinde (YYBÜ) prematürite veya solunum sıkıntısı nedeniyle izlenen ve enteral beslenemeyen bebeklerde nazogastrik sondanın mideye ilerletilememesi sonucunda tanı konulabilir<sup>3</sup>.

**Duodenal Atrezi:** Duodenal atrezi insidansı 1/2700 canlı doğum olup neonatal intestinal obstrüksiyonların en yaygın nedenidir; olguların yaklaşık üçte birini oluşturur<sup>4</sup>. Polihidramniyoz varlığı önemli bir bulgudur. Geç intrauterin dönemde yapılan USG'de genişlemiş mide kuşukuyu artırır. Postnatal dönemde, genelde doğumdan 24-48 saat sonra safralı kusma, abdominal distansiyon, sarılık, mekonyum çıkaramama ve diyafragma elevasyonuna bağlı solunum sıkıntısı şikayetleri başlar<sup>5,6</sup>.

**Jejunal ve İleal Atreziler:** Yenidoğanlarda Jejunoileal obstrüksiyonların hemen hepsi lümen içi veya lümen kaynaklı tıkanıklığa yol açan atrezi, malrotasyon, volvulus ve mekonyum ileusu gibi nedenlerden kaynaklanmaktadır. Nedeni ne olursa olsun konjenital bağırsak tıkanıklıklarında safralı kusma, abdominal distansiyon ve mekonyum çıkaramama hemen tüm olgularda görülen ortak semptom ve bulgulardır<sup>7</sup>. Olguların yaklaşık 1/4'ünde polihidramniyoz görülür. Ayakta direkt batın grafisinde (ADBG) hava sıvı seviyeleri gösteren barsak ansları görülür. Hava sıvı seviyesi ne kadar azsa atrezi o kadar yüksekte, ne kadar çoksa atrezi o kadar aşağıdadır. Baryumlu kolon grafisinde kullanılmamış kolon görülmesi tanıda değerlidir<sup>5,8,9</sup>.

## OLGULAR

**Olgu 1:** Dış merkezde 21 yaşındaki anneden 34. haftada (prematüre), 1795gr, sezaryen ile doğan erkek bebek solunum sıkıntısı olması nedeniyle YYBÜ'ye alınmış. İlk gün gaita çıkışı olmayan ve orogastrik (OG) sondanın ilerletilemediği fark edilen bebek postnatal 2. gün ünitemize sevk edildi. Çekilen baryumlu grafilerde izole ÖA (Tip A) saptandı ve hastaya aynı gün gastrostomi açıldı (Resim 1). Hasta postoperatif dönemde mekanik ventilatörde izleme alındı, total parenteral beslenme (TPN) başlandı. Postop 4. günde ekstübe edildi, nazal devamlı pozitif havayolu basıncı (CPAP) altında izleme alındı. Aspirasyon pnömonisinin önlenmesi amacıyla oral sekresyonlar ve özofagus poşu aspiratörle sık aralıklarla aspire edildi. Aralıklı mekanik ventilatör desteği gereksinimi olan bebeğe postop 5. günde gastrostomi aracılığıyla anne sütüyle beslenme başlandı. Beslenme miktarı 10-20 ml/kg/gün artırıldı. Kilo alımını hızlandırmak amacıyla anne sütü eoprotin ile fortifiye edildi. Anneye gastrostomi aracılı beslenme ve aspirasyon eğitimi verildi. Tanıya yönelik hemşirelik bakım planı yapıldı ve uygulandı (Bkz. Tablo 1). Postnatal 19. günde tam enteral beslenen olgu vücut ağırlığı 2100 gr iken önerilerle taburcu edildi.



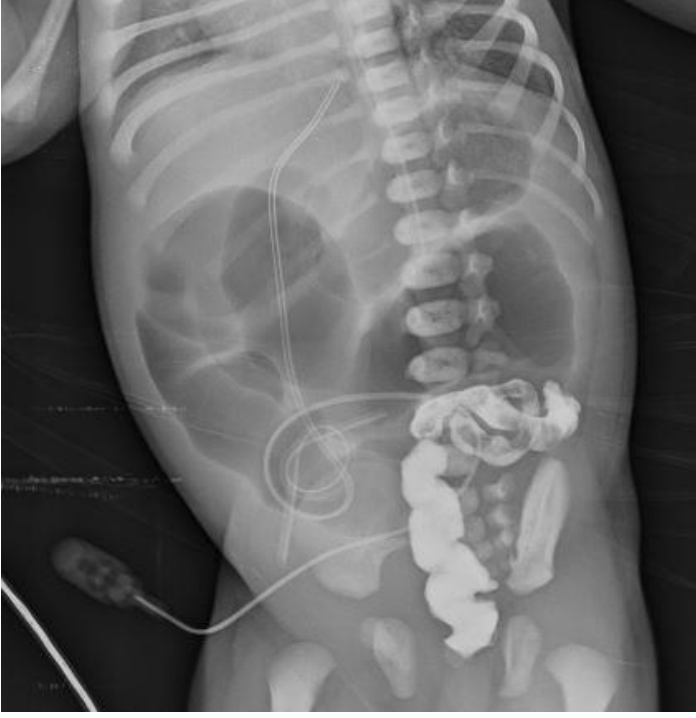**Resim 1.** Olgu 1: Özofagus atrezisi; Baryumlu grafide atretik özofagus poşu içinde radyopak madde birikimi görülmektedir.

**Tablo 1. Özofagus Atrezisi: Hemşirelik Bakım Planı**

TANI	AMAÇ	GİRİŞİMLER
Özofagus atrezisi nedeniyle sekresyonların mideye geçmemesine bağlı aspirasyon riski	Özofagustan sekresyon geçişi başlayıncaya kadar aspirasyon gelişmemesi Göstergeler: Siyanoz, solunum sıkıntısı görülmemesi, SPO <sub>2</sub> %85-90 arasında olması	*Periferel perfüzyonu değerlendirmek için nabız, deri rengi, kapiller dolum süresi, SPO <sub>2</sub> , solunum sayısı ve özelliğini gözlemlemek *Hastayı sırt üstü pozisyonda izlemek, başı 30° yükseklikte tutmak ve ekstansiyondan kaçınmak *Aspirasyon pnömonisinin önlenmesi amacıyla oral sekresyonları ve özofagus poşunu aspiratörle sık aralıklarla aspire etmek *Endotrakeal tüp içi aspirasyon işlemlerinde aspirasyon kateterinin boyunun endotrakeal tüpün boyunu geçmesini önlemek (kateterin özofagusta cerrahi insizyon bölgesine temasını önlemek)
İmmün sistem yetersizliği, cerrahi müdahale, ventilatör desteği ve TPN'ye bağlı enfeksiyon riski	Hastanede kaldığı sürece enfeksiyon gelişmemesi Göstergeler: Ateş, solunum sıkıntısı, huzursuzluk, ameliyat bölgesinde kızarıklık ve akıntı olmaması	*Bütün girişimsel işlemlerde aseptik tekniklere uymak *İşlem öncesi ve sonrası el yıkama-eldiven kullanmaya dikkat etmek *Ateş, solunum sıkıntısı, huzursuzluk, ameliyat bölgesinde kızarıklık, akıntı takibi yapmak *Ameliyat bölgesini temiz ve kuru tutmak *TPN uygulamasında aseptik teknikleri kullanmak
Operasyona, gastrostomiye uyum gerekliliğine, prematüre olması nedeniyle sindirim sisteminin fonksiyonel gelişim yetersizliği ilişkili beslenememe riski	Postop 5. günden itibaren günde yaklaşık 20 gr. tartı alınımının sağlanması	*Günlük kilo takibi yapmak *Aldığı-çıkardığı takibi yapmak *Enteral beslenmeye geçene kadar parenteral beslenmeyi sağlamak *Enteral beslenmede anne sütü almasını desteklemek *Tolere ettiği takdirde her 3 saatte bir beslenme miktarını artırmak *Bebeği sırt üstü pozisyonda yatırmak *Beslenme öncesi rezidü miktarına bakmak *Anne sütü/mamanın iyi akması için enjektörü mide seviyesinin üzerinde tutmak, tüpün klemini açmak ve

		<p>yerçekimi etkisiyle gitmesini sağlamak</p> <p>*Verilen besinin oda ısısında olması</p> <p>*Beslenme sonrasında 1-2 ml distile su vererek sondayı temizlemek</p> <p>*Beslenme sonrası besinin dışarı akmaması için tüpü klemlemek</p>
Yağ dokusunun az olması ve ısı kontrol mekanizmasının immatürlüğü nedeniyle hipotermi riski	Vücut sıcaklığının 36,5° ile 37,5° arasında olması	<p>* Vücut sıcaklığını saat başı kontrol etmek</p> <p>* Bütün invaziv işlemler ve bakımları küvöz içerisinde yapmak</p> <p>*Küvöz sıcaklığını bebeğin kilo ve haftasına göre ayarlamak (bebeğin gebelik haftasında bağlı küvöz sıcaklığını 30.4° ile 32.1° arasında ayarlamak)</p> <p>*Hekim istemine göre küvözdeki nemi kademeli olarak düşürmek</p>
Ameliyat ilişkili ağrı	Ağrı belirtileri görülmemesi Göstergeler: Huzursuz ağlama, alnını buruşturma, ekstremitelerini kasma, ağrı ölçek puanının 0 ile 3 arası olması	<p>*Bebeğe uygun ağrı yönetimi stratejilerini geliştirmek (emme isteğini gidermek, kucağa almak, yüz üstü yatırmak vb.)</p> <p>*Bebeği huzursuz eden girişimleri mümkün olduğunca aynı anda birlikte uygulamak</p> <p>*Yüksek ses, ışık ve sarsıcı hareketlerden uzak tutmak</p> <p>*Ağrılı işlem öncesi ve sonrası dinlenme periyodları planlamak</p> <p>*Gerektiğinde farmakolojik veya non-farmakolojik girişimler uygulanarak bebeği sakinleştirmek (emme isteğini gidermek, masaj yapmak, kucağa almak, anne kokusunun olduğu bir eşyayı yanına bırakmak, hekim istemine göre analjezik ilaç uygulamak)</p> <p>*Ağrı belirtilerini izlemek (ağrı ölçeğini 4 saat aralıklarla uygulamak)</p>

**Olgu 2:** Hastanemizde 32 yaşındaki anneden 33. haftada (prematüre), sezaryen ile 1640 gr olarak doğan bebek prematürite ve solunum sıkıntısı nedeniyle YYBÜ'ye alındı. Hood ile oksijen desteği verildi. Postnatal 1. günde 8x3 ml anne sütü ile enteral beslenme başlandı. Postnatal 2. günde gaita çıkışı gözlemlendi. Ertesi gün takipnesi ve retraksiyonları gelişen hasta entübe edildi. Enteral beslenme artışını tolere edemeyen ve postnatal 11. günde kusmaları artan hastada baryumlu grafide "çift hava; Double bubble" görünümü (Resim 2), kan gazı incelemesinde belirgin metabolik asidoz saptandı. Öykü derinleştirildiğinde, annede polihidramniyoz ve gestasyonel diyabet olduğu öğrenildi. Hasta çocuk cerrahisi ile konsülte edildi; duodenal atrezi şüphesi ile orogastrik dekompresyona alındı ve ameliyat planlandı. Postnatal 13. günde ameliyat edilen hasta mekanik ventilatörde izlendi. Nazogastrik sonda (NG) takılarak serbest drenaja alındı, TPN başlandı. Drenden gelen safralı sıvı miktarı sekiz saatlik aralarla intravenöz 1/3 serum fizyolojik ile karşılandı. İlk 24 saatte 45 ml olan drenaj, postop 6. günde sonlandı. Hastaya enteral 4x1 ml anne sütü başlandı ve 10 ml/kg/gün olacak şekilde kademeli olarak artırıldı. Postnatal 6. günde ekstübe edilen hasta küvöz içi oksijen desteğiyle izlenmeye başlandı. Tanıya yönelik hemşirelik bakım planı yapıldı ve uygulandı (Bkz. Tablo 2). Postop 20. günde 12x24 oral anne sütü alabilen hasta anne eğitimi için anne-bebek uyum odasına alındı. Postop 25. günde vücut ağırlığı 1810 gr olarak taburcu edildi.



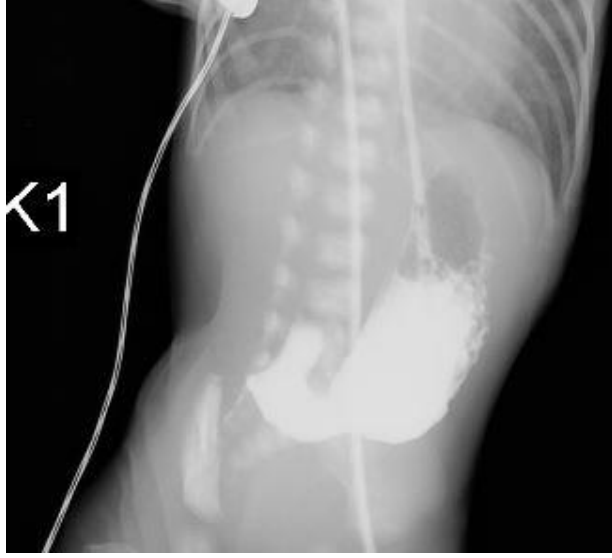
**Resim 2.** Olgu 2: Duodenal atrezi: Baryumlu grafide mide ve bulbusda "çift hava; Double bubble" görünümü

**Tablo 2. Duodenal Atrezi: Hemşirelik Bakım Planı**

TANI	AMAÇ	GİRİŞİMLER
Duodenal atrezi olması nedeniyle alt abdomende distansiyon ve buna bağlı solunum sıkıntısı	Solunum hızının 20-60 dk SPO <sub>2</sub> %85-95 arasında olması	*Periferel perfüzyonu değerlendirmek için nabız, deri rengi, kapiller dolum süresi, SPO <sub>2</sub> , solunum sayısı ve özelliğini gözlemlemek *Hastayı sırt üstü ya da yan yatırıp başını 30° yükseklikte tutmak *Endotrakeal tüp içi aspirasyon işlemlerinde aspirasyon kateterinin boyunun endotrakeal tüpün boyunu geçmesini önlemek *Ağız içi aspirasyon ve bakımı yapmak
Prematürelliğe bağlı intrakranial kanama riski	Intrakraniyel kanama oluşmaması Göstergeler: Derin uyku hali, kas güçsüzlüğü, fontanelde şişkinlik veya sertlik, solunum ve kalp atımında düzensizlik olması	*Çevresel uyarılara karşı ortamın sessiz ve karanlık olması *Mümkün olduğunca az temasta bulunmak ve ağırlı işlemlerden kaçınmak
Kusmaya bağlı sıvı – elektrolit kaybı	Sıvı-elektrolit kaybının minimum düzeye indirilmesi	*Saat başı vital bulgu takibi yapmak *Aldığı-çıkardığı takibi yapmak *Mayi ile sıvı alımını desteklemek *NG'den gelenleri 8 saatlik aralarla parenteral yolla karşılamak *Bebeği deri turgoru ve ağız kuruluğu yönünden takip etmek
Kusmaya, operasyona ve prematürite ilişkili sindirim sisteminin fonksiyonel gelişim yetersizliğine bağlı yetersiz beslenme riski	Postop 5. günden itibaren günde yaklaşık 20 gr. tartı alımının sağlanması	*Günlük kilo takibi yapmak *Aldığı-çıkardığı takibi yapmak *Enteral beslenmeye geçene kadar parenteral beslenme sağlamak *Enteral beslenmede anne sütü almasını desteklemek *Tolere ederse her 3 saatte bir beslenme miktarını artırmak *Oksijen desteği gerekmiyorsa anne memesini tutturmak
İmmün sistem yetersizliği, cerrahi müdahale, ventilatör desteği ve TPN'ye bağlı enfeksiyon riski	Hastanede kaldığı sürece enfeksiyon gelişmemesi Göstergeler: Ateş, solunum sıkıntısı, huzursuzluk, ameliyat bölgesinde kızarıklık ve akıntı olmaması	*Bütün girişimsel işlemlerde aseptik teknikleri kullanmak *İşlem öncesi ve sonrası el yıkama-eldiven kullanmaya dikkat etmek *Ateş, solunum sıkıntısı, huzursuzluk, ameliyat bölgesinde kızarıklık ve akıntı takibi yapmak *Ameliyat bölgesini temiz ve kuru tutmak *TPN uygulamasında aseptik teknikleri kullanmak
Yağ dokusunun az olması ve ısı kontrol mekanizmasının immatürlüğü nedeniyle hipotermi riski	Vücut sıcaklığının 36,5° ile 37,5° arasında olması	*Vücut sıcaklığını saat başı kontrol etmek *Bütün invaziv işlem ve bakımları kuvöz içerisinde yapmak *Kuvöz sıcaklığını bebeğin kilo ve haftasına göre ayarlamak (bebeğin gebelik haftasında bağlı kuvöz sıcaklığını 30.4° ile 32.1° arasında ayarlamak) *Hekim istemine göre kuvözdeki nemi kademeli olarak düşürmek

**Olgu 3:** Yirmiyedi yaşındaki anneden 35. haftada (prematüre), 2800 gram, sezaryen ile doğan bebek antenatal USG'de intestinal atrezi şüphesi olması nedeniyle YYBÜ'ye alındı. Baryumlu grafiyle tanının doğrulanması üzerine (Resim 3) aynı gün çocuk cerrahisi tarafından ameliyata alındı; multipl jejunoileal atrezi saptandı ve perkütan endoskopik gastrostomi (PEG) tüpü takıldı. Postoperatif dönemde entübe halde YYBÜ'de izlendi. NG sonda takılarak serbest drenaja alındı. Umbilikal venöz katater takılıp TPN ile beslenme başlandı. Postop 1. gün ekstübe edilerek serbest oksijene geçildi. Nazogastrik sondadan gelen safıralı sıvı sekiz saat aralıklarla intravenöz izotonik serum ile karşılandı. Postoperatif 9. gün 8x1 ml gavajla anne sütü ile beslenme başlandı. Ancak, enteral beslenme artışını tolere edemeyen hasta çocuk cerrahisi ile yeniden konsülte edildi; infüzyonla kontinü (devamlı)

beslenme önerildi (1 ml/saat; 5 saat beslenme 1 saat ara). Hastanın toleransına göre infüzyon hızı kademeli olarak artırıldı. Beslenme ilişkili kusmaları önlemek amacıyla antireflü tedavi başlandı. Beslenme infüzyon hızı 10 ml/saat'e ulaşıncaya aralıklı beslenmeye geçildi. Postnatal 36. günde 12x24 ml anne sütü alabilen bebek anne-bebek uyum odasına alındı. Tanıya yönelik hemşirelik bakım planı yapıldı ve uygulandı (Bkz. Tablo 3). Postop 40. günde 8x35 ml anne sütü ile beslenmekte iken vücut ağırlığı 2950 gr olarak taburcu edildi.



**Resim 3.** Olgu 3: Baryumlu grafide intestinal geçişin yetersiz olduğu görülmektedir.

**Tablo 3. İntestinal Atrezi: Hemşirelik Bakım Planı**

TANI	AMAÇ	GİRİŞİMLER
Operasyon sırasında aldığı anestezi ilaçlara bağlı solunum sıkıntısı	Solunum hızının 20-60 dk SPO <sub>2</sub> %85-95 arasında olması	*Periferik perfüzyonu değerlendirmek için nabız, deri rengi, kapiller dolun süresi, SPO <sub>2</sub> solunum sayısı ve özelliğini gözlemlemek *Hastayı sırt üstü ya da yan pozisyonda başı 30° yükseklikte tutmak *Ağız içi aspirasyon ve bakımı yapmak
Kusmaya bağlı Sıvı – elektrolit kaybı	Sıvı-elektrolit kaybının en düşük düzeye indirilmesi	*Saat başı vital bulgu takibi yapmak *Aldığı-çıkardığı takibi yapmak *Mayi ile sıvı alımını desteklemek *NG'den gelenlerin 8 saatlik aralıklar halinde parenteral yolla karşılamak *Deri turgoru ve ağız kuruluğu yönünden takip etmek
İleal atreziye bağlı gelişen ileusta perforasyon riski	Perforasyonun önlenmesi	*Karın çevresini şişlik, gerginlik, kızarıklık açısından takip etmek *Mide kompresyonu sağlamak *Gerekirse enteral beslenmeye ara vermek *Sırt üstü ve yan pozisyonlarda bebeğin yatmasını sağlamak
Kusmaya, operasyona ve prematürite ilişkili sindirim sisteminin fonksiyonel gelişim yetersizliğine bağlı yetersiz beslenme riski	Postop 5. günden itibaren günde yaklaşık 20 gr. alımının sağlanması	*Günlük kilo takibi yapmak *Aldığı-çıkardığı takibi yapmak * Enteral beslenmeye geçene kadar parenteral beslenme sağlamak *Enteral beslenmede anne sütü almasını desteklemek *Tolere ettiği taktirde her 3 saatte bir beslenme miktarını artırmak *Bebeği sırt üstü pozisyonda yatırmak *Beslenme öncesi rezidü miktarına bakmak *Anne sütü/mamanın iyi akması için enjektörü mide seviyesinin üzerinde

		tutmak, tüpün klembini açmak ve yerçekimi etkisiyle gitmesini sağlamak *Verilen besinin oda ısısında olmasını sağlamak *Beslenme sonrasında 1-2 ml distile su vererek sondayı temizlemek *Beslenme sonrası besinin dışarı akması için tüpü klemlenmek
Ameliyat ilişkili ağrı	Ağrı belirtileri görülmeyecek Göstergeler: Huzursuz ağlama, alnını buruşturma, ekstremitelerini kasma, ağrı ölçek puanının >3 olması	*Bebeğe uygun ağrı yöntemi stratejileri geliştirmek (emme isteğini gidermek, kucağa almak, yüz üstü yatırmak vb.) *Bebeği huzursuz eden girişimleri mümkün olduğunca aynı anda birlikte uygulamak *Yüksek ses, ışık ve sarsıcı hareketlerden uzak tutmak *Ağrılı işlemler öncesi ve sonrasında dinlenme dönemleri planlamak *Gerektiğinde farmakolojik veya nonfarmakolojik girişimler uygulayarak bebeği sakinleştirmek (Emme isteğini gidermek, masaj yapmak, kucağa almak, anne kokusunun olduğu bir eşyayı yanına bırakmak, hekim istemine göre analjezik ilaç uygulamak) *Ağrı belirtilerini izlemek (ağrı ölçeğini 4 saat aralıklarla uygulamak)
İmmün sistem yetersizliğine bağlı enfeksiyon riski	Enfeksiyonun gelişmemesi	*Bütün girişimsel işlemlerde aseptik teknikleri kullanmak *İşlem öncesi ve sonrası el yıkama-eldiven kullanmaya dikkat etmek *Ateş takibi yapmak *Ameliyat bölgesini temiz ve kuru tutmak
Yağ dokusunun az olması ve ısı kontrol mekanizmasının immatürlüğü nedeniyle hipotermi riski	Vücut sıcaklığının 36,5° ile 37,5° arasında olması	*Vücut sıcaklığını saat başı kontrol etmek *Bütün invaziv işlem ve bakımları kütöz içerisinde yapmak *Kütöz sıcaklığını bebeğin kilo ve haftasına göre ayarlamak (bebeğin gebelik haftasında bağlı kütöz sıcaklığını 30.4° ile 32.1° arasında ayarlamak)

## TARTIŞMA

Yenidoğanlarda acil cerrahi müdahale gerektiren konjenital anomalilerin başında GIS obstrüksiyonları gelmektedir. Bu bebeklerde, yaşamın ilk birkaç saatinde beslenme intoleransı ve buna bağlı solunum sıkıntısı görülebilmektedir. Postoperatif dönemde ise, hastaların birçoğunda entübasyona ya da batın distansiyonuna bağlı solunum sıkıntısı gelişmektedir<sup>1-5</sup>. Bizim de ilk bakım planımız hastaların solunumunu destekleyecek hemşirelik bakımını uygulama ve sürdürmeye yöneliktir. GIS obstrüksiyonlu hastalarda beslenme intoleransına bağlı sıvı-elektrolit kaybı görülmektedir<sup>9,10</sup>. Burada sunulan her üç olguda da benzer sorunlar gelişti; beslenmeye yönelik bakım planı yapıldı ve hastaların kilo alımını sağlayacak girişimler uygulandı. Yine üç olgumuzun ortak noktası prematürite olduğu için yağ dokusunun az olması ve ısı kontrol mekanizmasının immatürlüğü nedeniyle hipotermi riski, immün sistemin yetersizliğine bağlı da enfeksiyon riski mevcuttu. Hastalarımızı hipotermi ve enfeksiyondan korumak için hemşirelik bakımı planlandı ve uygun girişimlerle bu risklerin önüne geçilmeye çalışıldı.

Gastrointestinal sistem obstrüksiyonlu hastaların birçoğunda postoperatif akut ağrıya bağlı huzursuzluk görülmektedir<sup>10</sup>. Bebeklerin bu süreci daha kolay atlatalmaları için ağrıyı önleyici girişimler uygulanmaktadır. Bu nedenle ağrıya bağlı huzursuzluk yaşayan bebeklere uygun ağrı yöntemi stratejileri geliştirildi ve mümkün olduğunca ağrılı işlemlerden kaçınmaya çalışıldı. Oral besin alımı olmayan hastaların enteral beslenmesini sürdürebilmek için alternatif yöntemler uygulanmaktadır. Bakım verilen ilk olguya (ÖA) gastrotomi ve 3. olguya ise (intestinal atrezi) PEG açıldı. Hastaların etkili bir şekilde beslenmesi için 'Gavaj ile Beslenme Bakımı' planlanıp uygulandı. İkinci olguda prematürelliğe bağlı intrakraniyel kanama riski mevcuttu. İntrakraniyel kanamayı engelleyici prosedürler uygulandı. Aynı olguda fototerapi ihtiyacı olduğu için 'Fototerapi Bakımı' planlanıp uygulandı.



Jejunoileal obstrüksiyonların birçoğunda mevcut ileusa bağlı perforasyon riski yüksektir<sup>7-10</sup>. Bakım verilen hastalarda buna yönelik önleyici hemşirelik bakımı planlanıp uygulandı. Tüm olgular stabil ve enteral beslenirken taburcu edildi. Böylece, erken ve hızlı tanı ile birlikte uygun tedavi ve bakım uygulandığında GIS obstrüksiyonlu hastalarda prognozun önemli derecede iyileştiği gözlemlendi. Hemşirelik bakımı kapsamında taburculuk sonrası için de ailelere eğitim verildi. Her üç hastanın izlemi genel pediatri, gelişimsel pediatri ve çocuk cerrahisi polikliniklerinde devam etmektedir.

Sonuç olarak, yenidoğan döneminde GIS obstrüksiyonlarında pre ve postoperatif bakım önemlidir. Hemşireler yenidoğanlarda GIS anomalili hastaların klinik belirti ve bulgularını ayırt edebilmelidir. Kliniğimizde yoğun bakım koşullarının iyileştirilmesi ve hemşirelik bakım planlarının uygulanması sayesinde hastaların prognozunda önemli derecede iyileşme sağlandığı görülmüştür.

## KAYNAKLAR

1. Celayir S, İlçe Z, Tekant GT, Emir H., ve ark. Özefagus atrezili olgularla ilgili 22 yıllık deneyim: (1978-2000). Cerrahpaşa Tıp Dergisi 2002; 33(2):86-92.
2. Jolley SG, Johnson DG, Herbst JJ, Pena, AR, Garnier, R. An assessment of gastroesophageal reflux in children by extended pH monitoring of the distal esophagus. Surgery 1978;84: 16-24.
3. Coşkun A, Sevinç H. Doğumsal gastrointestinal sistem tıkanıklıkları. Tanısal ve Girişimsel Radyoloji 2004;10: 78-88.
4. Dalla Vecchia LK, Grosfeld JL, West KW, Rescorla FJ, Scherer LR, Engum SA. Intestinal atresia and stenosis: a 25-year experience with 277 cases. Arch Surg. 1998; 133: 490-497.
5. Yeker D. Duodenal Atrezi ve Stenozlar. İçinde: Daver Yeker. Çocuk Cerrahisi Avrupa Tıp. 2005: 303-309.
6. Grosfeld JL. Jejunoileal atresia and stenosis. In: O'Neill JA, Rowe MI, Grosfeld JL, Fonkalsrud EW, Coran AG (editors). Pediatric Surgery, chap 74. Mosby-Year Book: St. Louis, Missouri; 1998, 1145-1158.
7. Akçaeer V, Celayir A, Cici İ, Moraloğlu S. Zeynep Kamil Kadın ve Çocuk Hastalıkları Eğt. ve Arş. Hastanesi, Çocuk Cerrahisi Kliniği, İstanbul, Türkiye Zeynep Kamil Tıp Bülteni. 2015;46: 45-50.
8. Celayir S. İnce ve Kalın Barsak Atrezileri. içinde: Nur Danişmend. Çocuk Cerrahisi Ders Kitabı. İst.Üni. Yayınları, 2009: 197-202.
9. Erdoğan E. Yenidoğanda gastrointestinal sistem obstrüksiyonları. Türk Ped Arşivi. 2010; 45 Özel Sayı: 35-7 DOI: 10.4274/Turk Ped Ars.45.35
10. Thomé Eda S, Centena RC, Behenck Ada S, Marini M, Heldt E. Applicability of the NANDA-I and Nursing Interventions Classification taxonomies to mental health nursing practice. Int J Nurs Knowl. 2014;25(3):168-172.