

EKİNOKOKUS KİSTİNİN TEDAVİSİNDE RADYOFREKANS TERMAL ABLASYON (RTA): EKS-VİVO HAYVAN MODELİNDE DENEYSSEL BİR ÇALIŞMA

RADIOFREQUENCY THERMAL ABLATION FOR TREATMENT OF CYCTIC ECHINOCOCCOSIS: AN EX-VIVO EXPERIMENTAL STUDY IN ANIMAL MODELS

Ahmet DUMANLI¹, Burhan APİLIOĞULLARI², Sami CERAN², Hasan ESEN³, Bahadır FEVZİOĞLU⁴

¹Afyonkarahisar Sağlık Bilimleri Üniversitesi, Tıp Fakültesi Göğüs Cerrahi Anabilim Dalı

²Necmettin Erbakan Üniversitesi, Tıp Fakültesi Göğüs Cerrahi Anabilim Dalı

³Necmettin Erbakan Üniversitesi, Tıp Fakültesi Tıbbi Patoloji Anabilim Dalı

⁴Necmettin Erbakan Üniversitesi, Tıp Fakültesi Tıbbi Mikrobiyoloji Anabilim Dalı

ÖZ

AMAÇ: Radyofrekans termal ablasyon (RTA), diğer komorbiditeleri olan inoperabl hastalarda sıklıkla kullanılan minimal invaziv bir tekniktir. Eks vivo çalışmanın amacı, hayvan modellerinde (eksplante edilen organlar) akciğer kistik ekinokokkozun tedavisinde RTA'nın farklı sıcaklık ve sürelerinin etkinliğini değerlendirmektir.

GEREÇ VE YÖNTEM: Çalışmamızda Ekinokokus Granülosus (EG) ile enfekte 9 adet siğir akciğerlerden elde edilen 45 adet canlı kist kullanıldı. Canlı akciğer kistlerinin radyofrekans tedavi grupları ısıya göre, rasgele üç ana gruba ayrıldı. Grup 1 (n=15) 90°C 'de, grup 2 (n=15) 100°C 'de ve grup 3 (n=15) 110°C 'de. Gruplar radyofrekans uygulama süresine göre, üç alt gruba ayrıldı (7 dakika n=5; 9 dakika n=5; 11 dakika n=5). Tedaviden sonra tüm kistler çıkarıldı ve patolojik olarak incelendi. Eğer patolojik olarak korunmuş bir germinal membran mevcut ise kistler canlı olarak değerlendirildi. Germinal membran nekrotik ise başarılı bir şekilde tedavi edilmiş olarak değerlendirildi.

BULGULAR: RTA uygulanan 45 numunenin 41'nin patolojik kesitlerinde germinal membran kısmi olarak nekrotik durumdaydı ve canlı olarak değerlendirildi. Sadece 4 numunede tamamen nekrotik germinal membran mevcuttu ve 11 dakikada 110°C'de başarılı bir şekilde tedavi edildi. Yıkım oranı, RTA'da uygulanan ısı artışıyla pozitif korelasyon göstermektedir (Phi=0.89, p=0.006).

SONUÇ: Çalışmamızda RTA tedavisinin 110 °C'nin altında etkili olmadığını patolojik olarak tespit ettik. Bu nedenle RTA tekniğinin, çalışmamızın sonuçlarına göre klinik kullanımda henüz yerinin olmadığını, klinik kullanıma girebilmesi için daha ileri çalışmalara ihtiyaç olduğunu düşünmekteyiz.

ANAHTAR KELİMELEER: Radyofrekans, Termal ablasyon, Kistik ekinokok, Akciğer kist

ABSTRACT

OBJECTIVE: Radiofrequency thermal ablation (RTA) is a minimally invasive technique often used in inoperable patients with other comorbidities. The aim of the ex-vivo study was to evaluate the efficacy of different temperatures and durations of RTA for treatment of lung cystic echinococcosis in animal models (explanted organs).

MATERIAL AND METHODS: Infected lungs from 45 slaughtered bovines were collected. Live pulmonary cysts were randomly divided into three main following radiofrequency treatment groups according to the heat. Group 1 (n=15) at 90 °C, group 2 (n=15) at 100 °C, and group 3 (n=15) at 110 °C. Then the groups were divided into three sub-groups according to duration of radiofrequency application (7 minute n= 5; 9 minute n=5; and 11 minute n=5). After treatment, all cysts were sectioned and examined by histology. Cysts were defined as alive if a preserved germinal layer at histology was evident, and as successfully treated if the germinal membrane was necrotic.

RESULTS: Following RTA application, 41 of 45 samples consisted of partial necrotic sections of the germinal membrane defined as alive. Only 4 of 5 samples with completely necrotic germinal membrane defined as successfully treated in 11 minute 110 °C group. The destruction rate has a positive correlation with heat of RTA application (Phi =0.89, p=0.006).

CONCLUSIONS: In our study, we determined pathologically that RTA treatment was not effective below 110 ° C. Therefore, we believe that RTA technique has not yet been used in clinical use according to the results of our study, and further studies are needed in order to be able to enter into clinical use.

KEYWORDS: Radiofrequency, Thermal ablation, Cystic echinococcosis, Pulmonary cysts

Geliş Tarihi / Received: 05.12.2018

Kabul Tarihi / Accepted: 24.12.2018

Yazışma Adresi / Correspondence: Dr.Öğr.Üyesi Ahmet DUMANLI

Afyon Sağlık Bilimleri Üniversitesi Tıp Fakültesi, Göğüs Cerrahisi Anabilim Dalı

ahmet_dumanli@hotmail.com

Orcid No:0000-0002-5768-7830

GİRİŞ

Kistik Ekinokokus (KE) köpek tenyası olan Ekinokokus Granulosus'un neden olduğu parazitin bir enfeksiyonudur (1, 2). Kistik Ekinokokus Avrupa, Afrika, Amerika, Asya ve Avustralyayı içine alan geniş bir coğrafyada görülebilen (2), majör bir toplumsal sağlık problemidir (1,3). En sık karaciğer %60, akciğerler %30 ve tüm vücut (saç, diş, tırnak hariç) %10 oranında tutulmaktadır (1, 2, 4, 5). Pulmoner KE için en sık semptomlar %44.9 ile göğüs ağrısı ve %37.6 ile öksürüktür (3). Pulmoner KE tedavisi lezyonun yerleşimine ve hasta ile ilişkili faktörlere bağlıdır (5, 6). Klinik ve radyolojik olarak tespit edilen KE için günümüzde en iyi tedavi yöntemi cerrahidir (2, 3, 7).

Pulmoner KE için en uygun cerrahi tedavi kistotomi-kapitonaj, intakt kist enükleasyonu veya iğne aspirasyonu sonrasında mümkün olduğunca parankim koruyarak uygulanacak rezeksiyondur (2). Buna rağmen %1 mortalite ve %13.3 morbidite ile ilişkilidir (2, 8, 9). Cerrahi uygun olmadığı yahut komple rezeksiyonun mümkün olmadığı durumlarda uzun süreli (birkaç ay) benzimidazol (albendazol, mebendazol vb) tedavisi pulmoner KE'de etkilidir. Benzimidazolün lökopeni, trombositopeni, bisitopeni, akut hepatit (10), gastrit yakınmalar ve alopesi gibi yan etkileri bulunmaktadır (2, 11). Cerrahinin morbiditesi ve benzimidazolün yan etkileri KE tedavisinde radyofrekans termal ablasyon (RTA) gibi cerrahi dışı, farmasötik dışı prosedürlerin önünü açmıştır. RTA pek çok kanserde lokal tedavi olarak artan oranlarda kullanılmaktadır (6, 12). Akciğer ve karaciğerin primer yada metastatik hastalıkları yanında hemanjiom ve adenom gibi benign tümörler RTA'nın en fazla kullanıldığı durumlardır (12).

RTA'nın etkisi uygulanan ve verilen ısının süresine bağlıdır (13, 14). Tümör dokusu destrüksiyonu için; index tümörün hücre ölümüne yol açacak sıcaklık tipik olarak $>50^{\circ}\text{C}$ dir (14). Tümör, hidatik kistten patolojik ve biyolojik açılarından farklıdır. Akciğer hidatik kistlerinin RTA ile tedavisine ilişkin National Library Of Medicine (PubMed) üzerinde yaptığımız sistematik taramada herhangi bir olgu sunumu veya kontrollü çalışmaya rastlamadık. Karaciğer hidatik kistin-

de RTA tedavisine ilişkin çok az sayıda tartışmalı sonuçlar içeren çalışma bulunmaktadır (15, 18). Karaciğer hidatik kistlerinin RTA ile tedavisinde relaps en büyük problemdir (6, 18, 19). KE'un RTA ile tedavisindeki başarı kriterlerinde, optimum sıcaklık ve ısıtma süresi ile ilgili konsensus bulunmamaktadır (6). Bulduğumuz tek eks-vivo çalışma, Lamonaca ve ark. tarafından yapılmış olup karaciğer ve akciğer KE'un tedavisinde RTA'nın 80°C etkili olduğunu değerlendirmektedir (1). Lamonaca ve ark.'nın çalışmasında hidatik kistlerde başarı oranı %100'dür. Klinik insan çalışmalarından önce KE'de RTA tedavisinin etkinliği ölçülmelidir.

Bu çalışmanın amacı eks-vivo hayvan modellerinde RTA'nın farklı sıcaklık ve sürelerde KE ile enfekte olan izole akciğerde germinal tabakadaki nekrozu ve tedavi etkinliğini belirlemektir.

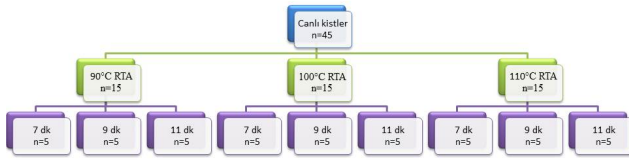
ETİK KURUL ONAYI

Necmettin Erbakan Üniversitesi Meram Tıp Fakültesi Dekanlığı Girişimsel Olmayan Klinik Araştırmalar Etik Kurulu tarafından 2012-239 tarih ve sayı ile onayı alınmıştır.

GEREÇ VE YÖNTEM

Çalışma explante sığır akciğerlerinde uygulandı. Yeni kesim sığır akciğerinde lokalize hidatik kistler uzman veteriner hekim kontrolünde telefon irtibatından sonra yarım saat içerisinde toplandı. Lokalize hidatik kistler bulunan sığır akciğeri herhangi bir solusyona konmaksızın, 2-8 derecelik steril taşıma kapları içerisinde buz aküleri eşliğinde özel araçla 20 dakika içerisinde Necmettin Erbakan Üniversitesi deneysel hayvan laboratuvarına getirildi. Her kist içeriğinden 1 ml steril enjektör ile örnek alınarak mikrobiyoloji uzmanı tarafından incelendi. %1 ezin boyama ve ışık mikroskobu altında elipsoid, gevşek olmayan ve ezin boyanmayan protoskoleksler canlı olarak kabul edildi.

Canlı pulmoner kistler sıcaklık açısından randomize olarak üç gruba ayrıldı. Grup 1 (n=15) 90°C , grup 2 (n=15) 100°C , grup 3 (n=15) 110°C . Ardından her grup ısı uygulama süresi açısından üç subgruba ayrıldı (7 dakika n=5, 9 dakika n=5 ve 11 dakika n=5) (**Şekil 1**).



Şekil 1: Çalışma gruplarının akış şeması. RTA= Radyofrekans termal ablasyon.

Solid kanserlerin perkütan tedavisinde kullanılan Elektro-Cerrahi Radyofrekans Jeneratörü Model 1500X (Rita Medical Systems, USA) kullanıldı. Cihaz monopolar radyofrekans ve 200 watt RTA üretmektedir. Elektrotlar kist içerisine USG eşliğinde yerleştirildi. Tedavi sonrasında tüm kistler 1 cm sağlam akciğer dokusu ile birlikte steril bistüri ile çıkartıldı, steril patoloji kabına konuldu ve formaldehit solüsyonu ile fikse edildi. Patoloji uzmanı tarafından parafin bloklama sonrasında kesitler alındı. Elde edilen kesitler hematoksilin eozin ile boyandı. Canlılık kriterleri daha önce Lamonaca ve ark.'nın belirlediği şekilde uygulandı. Bu çalışmaya (1) göre; Canlı kist: Korunmuş germinal membranın histolojik kanıtı. Ölü kist: Histolojik olarak nekrotik germinal membran.

Radyofrekans termal ablasyona yanıt olarak, germinal membranın hasar oranı, ışık mikroskopisinde nekrotik germinal membran uzunluğunun tüm germinal membran uzunluğuna yüzde (%) oranı olarak ölçüldü.

İSTATİSTİKSEL ANALİZ

İstatistiksel analiz SPSS v17.0 (SPSS Inc, Chicago, IL) tarafından yapıldı. Tüm verilerin normal dağılım analizi Kolmogorov-Smirnov testi ile yapıldı. Karşılaştırmalar Tukey HSD post hoc testi sonrasında one-way ANOVA ile yapıldı. Hasar oranı ve bağımlı değişkenler için ki-kare testi ve pi-etkinliği hesaplandı. Hasar oranı devamlı değişken olarak kullanıldı. P-değeri <0.05 ise istatistiksel olarak anlamlı kabul edildi.

BULGULAR

EG'un 45 akciğer kistine ait veriler toplandı. Radyofrekans termal ablasyon uygulaması öncesi tüm kistler canlı idi uygulama sonrası 41/45 örnekte germinal membranda parsiyel nekroz izlendi ve canlı kabul edildi. Sadece 110°C 11 dakika olan 5 örneğin 4'ünde komplet nekrotik

membran tanımlandı ve tedavi başarılı olarak kabul edildi. Sıcaklık ve süre hasar oranı (nekrotik germinal membranın tüm germinal membrana oranı) ile ilişkili idi ve **Tablo 1**'de gösterildi.

Tablo 1: Nekrotik germinal membran kalınlığının tüm membran kalınlığına oranı. Sonuçlar yüzde (%), ortalama ve standart sapma (SD) şeklinde gösterilmiştir.

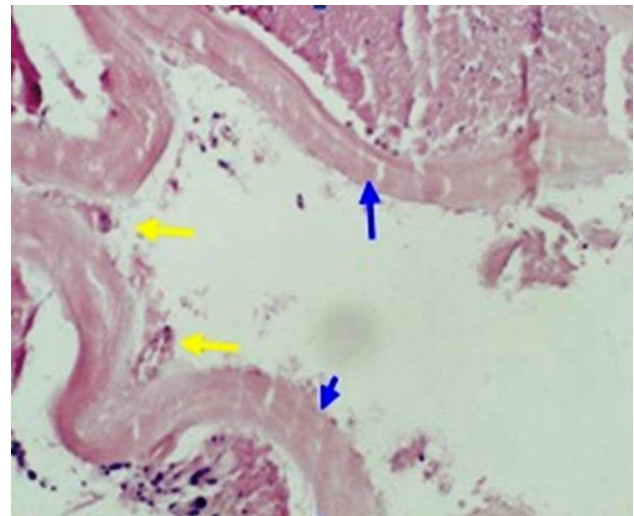
	Grup 1 90 °C, n=15	Grup 2 100 °C, n=15	Grup 3 110 °C, n=15
7 dakika	36±15 %	60±33 %	86±8.0 %
9 dakika	52±10 %	86±11 %	92±8.0 %
11 dakika	64±11 %	86±5.0 %	98±4.0 %

Histolojik inceleme RTA uygulama ısı ile hasar oranı arasında pozitif korelasyon olduğunu gösterdi ($X=0.006$, $Pi=0.89$, $p=0.006$, **Tablo 2**).

Tablo 2: Isı uygulaması sonrasında nekrotik germinal membran kalınlığının tüm membran kalınlığına oranı. Sonuçlar kist sayısı (n) ve yüzdesi (%) olarak gösterilmiştir.

Germinatif membranın destruksyon oranı	Grup 1 (90 °C, n=15) (n,%)	Grup 2 (100 °C, n=15) (n,%)	Grup 3 (110 °C, n=15) (n,%)	Testler * ve p değeri
10%	0 (0.0)	1 (6.7)	0 (0.0)	X=0.006 Phi=0.89 p=0.006
20%	1 (6.7)	0 (0.0)	0 (0.0)	
30%	3 (20.0)	0 (0.0)	0 (0.0)	
40%	2 (13.3)	0 (0.0)	0 (0.0)	
50%	2 (13.3)	1 (6.7)	0 (0.0)	
60%	4 (26.7)	1 (6.7)	0 (0.0)	
70%	1 (6.7)	1 (6.7)	0 (0.0)	
80%	2 (13.3)	4 (26.7)	4 (26.7)	
90%	0 (0.0)	5 (33.3)	4 (26.7)	
100%	0 (0.0)	2 (13.3)	7 (46.7)	

RTA'nın ısı süresi değerlendirildiğinde istatistiksel olarak anlamlı bir korelasyon saptanmadı ($X=11.26$, $pi=0.5$, $p=0.8$). Germinatif membrandaki hasar **Şekil 2**'de gösterildi.



Şekil 2: Germinatif membranın tamamen harap olduğu bir olgu. (Sarı oklar germinatif membran, mavi oklar kutikula).

TARTIŞMA

Primer amaç eksplante akciğerde farklı sıcaklık derecelerinde ve farklı sürelerde RTA uygulamasının etkilerini incelemektir. Gözlemlerimizde; 1) RTA'nın eksplante akciğerdeki hidatik kistleri öldürmede 110°C'ye kadar etkili olmadığı; 2) Hasar oranı ile RTA uygulama sıcaklığı arasında pozitif korelasyon olduğu; 3) RTA sonrasında 110°C'nin altındaki guruplarda komplet germinatif membran nekrozu olmadığı ancak parsiyel nekroz olduğu görülmüştür.

Radyofrekans termal ablasyon pek çok kanserde lokal tedavi olarak artan oranlarda kullanılan minimal invaziv bir yöntemdir (12,14,20,22). RTA özellikle akciğer, karaciğer kanserinin primer ve metastatik hastalıkları ile birlikte hemanjiom ve adenom gibi benign tümörlerin tedavisinde de kullanılabilir (12, 22). Diğer komorbiditelere sahip inoperabl hastalarda sıklıkla kullanılan minimal invaziv tekniktir (22). Radyofrekans termal ablasyon tedavisinin en önemli amacı hücreleri sıcaklık ile öldürerek tüm tümör dokusunu yok etmektir. Sıcaklık ve ablasyon süresinin solid dokulardaki korelasyonu daha önce yayınlanmış çalışmalarda belirtilmiştir (14, 23-26). RTA prosedüründe doku ısı tipik olarak 50°C derecenin üzerine çıkmaktadır ve tipik tedavi süresi en az 5 dakikadır. 50°C'nin altındaki sıcaklıklar ile tedavi terk edilmiştir, çünkü solid doku denatürasyonu için 30 dakika ısıtma gerektirmektedir (23). 50-60°C derecede hücre protein denatürasyonu, enzimatik deaktivasyon ve belirgin hücre ölümü gerçekleşmektedir (23, 25, 26). Doku 105-110°C'de ısıtıldığında solid dokuda kaynama, vaporizasyon ve karbonizasyon görülür. Solid doku vaporizasyonu ve karbonizasyonu enerji iletiminde azalmaya ve iğneye uzak dokularda inkomplet destrüksiyona yol açar (23). Solid tümörler ile hidatik kistler biyolojik ve patolojik olarak farklı olmalarına rağmen, RTA'nın solid dokulardaki bilinen etkisini baz alan bazı yazarlar, RTA'nın parazitik kistlerde de etkili olabileceğini düşünmüşlerdir (15-18, 27-29). Radyofrekans termal ablasyonun arkasındaki düşünce; iğne sayesinde iletilen yüksek frekanslı elektrik ile kistte ısı aracılığı ile nekroza neden olmaktır (6, 19).

2001'de Brunetti ve Filice diğer perkütan tedavi yöntemlerine yanıt vermeyen 2 hastada invaziv

cerrahi tekniklerine alternatif olarak kompleks hidatik kist tedavisinde RTA kullanmışlardır (15). Bastid ve ark. (16), Brunetti ve Filice (15)'yi takip ederek karaciğerdeki kompleks hidatik kistin perkütan tedavisinde RTA'yı 28 yaşındaki bir erkekte denemişlerdir. Uygulamadan 6 ay sonra karaciğer ve kan testlerinin normal olduğunu, kist kavitesinin herhangi bir komplikasyon olmaksızın küçüldüğünü belirtmişlerdir (16). Giorgio ve ark. genişleyebilen iğne ile 5 hidatik kistli 5 hastayı RTA ile tedavi etmişler (17).

Radyofrekans termal ablasyon tedavisi kistin sıvı kısmının perkütan katater ile aspirasyonu ve 15 dakika RTA süresini içermektedir. RTA tedavisi için 6-12 aylık takip yetersiz bir süredir ve bu tedavinin etkinliği için daha uzun süreli takip gerekmektedir (18). Brunetti ve ark. ilk 2 hastadan sonra 3 hastaya daha RTA uygulamışlardır (18). 5 hastadan 4 ünde ortalama 24 aylık takipte (aralık 6-96 ay) relaps görülmüştür (15, 18). Dahası bir hasta hepatik ven trombozu geçirirken, ikincisi hepatik abse olmuş ve üçüncüsü cerrahiye seçilmiştir (18). Dolayısı ile orta ve uzun dönem güvenilirliği ve etkinliği korkutucudur. Belirtilen tüm tedaviler solid tümörlerin tedavisi için kullanılan cihazlar ile yapılmıştır (19). Mevcut çalışma eksplante edilen akciğerdeki hidatik kistleri öldürmede 110°C dereceye kadar olan RTA'nın etkisiz olduğunu göstermiştir. Kanser dokusunun yapısı KE kistlerinden farklıdır ve bu fark hidatik kistlerde daha düşük RTA etkinliğine neden olmaktadır. Bu bulgu hastalığın relapsını açıklamaktadır. Tedavi etkinliğinin değerlendirilmesi RTA sonrası kist sıvısının mikroskopik incelemesinde skolekslerin yok olmasına bağlıdır. Ancak aspirasyon sıvısında cansız skolekslerin bulunması RTA'nın başarısını tesbit etmede başarısız olabilir (30). Filice ve Brunetti'nin belirttiği gibi ideal prosedür mikroskopik olarak germinal membrandaki hasar oranının belirtilmesidir (30). Lamonaca ve ark. tarafından kurgulanan eks-vivo hayvan çalışmasında bu görüşe katılmaktadır (1). Lamonaca ve ark. kist sıvısında mikroskopik olarak skoleksleri ve canlılıklarını incelemişler ve santrifüj sonrasında skoleks görülmesinde daha sonra histolojik olarak varlığını kanıtlamışlardır (1). İnsanlarda perkütan RTA sonrasında germinatif membran hasarını göstermek zordur. Lamonaca ve ark. 16 pulmoner ve 12 hepatik kist içeren bir çalışma

yayınlanmışlar ve RTA'nın 7 dakika 80 °C de etkili olduğunu bulmuşlardır (1). Kistler daha sonra diseke edilmiş ve histolojik olarak incelenmiş ve kontrol grubu ile karşılaştırılmıştır. Örneklerdeki germinal tabaka incelenmiş ve germinal tabaka nekrotik ise tedavinin başarılı olduğu düşünülmüştür. Bizim sonuçlarımızla karşılaştığımızda Lamonaca ve ark. tarafından tedavi edilen kistler, endokist koagülatif nekroz içermektedir ve bu %100 başarılı sonuç anlamına gelmektedir (1). RTA'nın etkisinin açığa kavuşması için daha fazla pre-klinik çalışma gerekmektedir. Karaciğer ve akciğer farklı doku karakteristiğine sahiptir. Karaciğer solid ve sterildir. Akciğer ise içerisinde hava bulunur ve parazitin ölümünden sonra rezidü kist dokusu bronşial komünikasyon ile enfeksiyona yol açabilir. Komplet rezeksiyon olmaksızın perkütan tedavi akciğerde abse formasyonuna neden olabilir. Bu durumu açığa kavuşturmak için uzun süreli in vivo deneysel çalışmalara ihtiyaç vardır. Yaptığımız National Library of Medicine (PubMed) taramasında akciğerde solid kist (hidatik kistten farklı) RTA uygulanmasını değerlendiren sadece bir olgu çalışması saptadık (17). Kishi ve ark. kist duvarında adenokarsinom hücreleri izlenen ve RTA ile tedavi edilen pulmoner kist hastası raporlamışlardır (31). Bununla birlikte bu uygulama pulmoner kist içerisine fatal kanama ile sonuçlanmıştır. Mevcut çalışmanın pek çok kısıtlılıkları bulunmaktadır. Birincisi uygulama etraf dokuda termal değerlendirme yapılmamaktadır.

Kist etrafındaki sağlam dokularda değişik sıcaklıkların etkileri ve güvenilirliği araştırılmalıdır. İkincisi biz sıcaklık ve ısı süresini sırası ile 110°C ve 11 dakikaya kadar değerlendirdik. Sıcaklık ve ısı süresinin farklı kombinasyonları daha fazla prelinik çalışma ile değerlendirilmelidir. Sonuncusu mevcut çalışma eks-vivo çalışma olup enfekte hayvanlarda in-vivo çalışma yapılması gerekmektedir. Mevcut eks-vivo çalışmada RTA'nın etkisinin süre ile artış gösterdiği ancak bu artışın istatistiksel olarak anlamlı olmadığı gösterilmiştir. Muhtemelen bu yakın süreler değerlendirildiğinden (7 dakika, 9 dakika ve 11 dakika) ve analiz edilen olgu sayısının az olmasından kaynaklanmaktadır. Korelasyon gibi optimal istatistiksel araştırmalar için daha fazla sayıya ve farklı uygulama sürelerine ihtiyaç vardır. Sonuç olarak; 110°C dereceye kadar olan RTA

ekplante akciğerdeki hidatik kistleri öldürmede yetersiz olduğunu patolojik olarak tespit ettik. Bu nedenle RTA yönteminin, çalışmamızın sonuçlarına göre klinik kullanımda yerinin olmadığını, klinik kullanıma girebilmesi için daha ileri çalışmalara ihtiyaç olduğunu düşünmekteyiz.

KAYNAKLAR

1. Lamonaca V, Virga A, Minervini MI, et al. Cystic echinococcosis of the liver and lung treated by radiofrequency thermal ablation: an ex-vivo pilot experimental study in animal models. *World Journal of Gastroenterology* 2009;15:3232-3239.
2. Santivanez S, Garcia HH. Pulmonary cystic echinococcosis. *Curr Opin Pulm Med* 2010;16:257-261.
3. Arinc S, Kosif A, Ertugrul M, et al. Evaluation of pulmonary hydatid cyst cases. *Int J Surg* 2009;7:192-195.
4. Merdin A, Ögür E, Çiçek Kolak Ç, et al. Renal cyst hydatid. *Turkiye Parazitoloj Derg* 2014;38:190-193. (Article in Turkish)
5. Siracusano A, Teggi A, Ortona E. Human cystic echinococcosis: old problems and new perspectives. *Interdiscip Perspect Infect Dis* 2009;2009:474368.
6. Tamarozzi F, Vuitton L, Brunetti E, Vuitton DA, Koch S. Non-surgical and non-chemical attempts to treat echinococcosis: do they work? *Parasite* 2014;21:75.
7. Baraket O, Moussa M, Ayed K, Kort B, Bouchoucha S. Predictive factors of morbidity after surgical treatment of hydatid cyst of the liver. *Arab J Gastroenterol* 2014;15:119-22.
8. Shehatha J, Alizzi A, Alward M, Konstantinov I. Thoracic hydatid disease; a review of 763 cases. *Heart Lung Circ* 2008;17:502-504.
9. Alpay L, Lacin T, Ocakcioglu I, et al. Is Video-Assisted Thoracoscopic Surgery Adequate in Treatment of Pulmonary Hydatidosis? *Ann Thorac Surg* 2015;100:258-262.
10. Ben Fredj N, Chaabane A, Chadly Z, Ben Fadhel N, Boughattas NA, Aouam K. Albendazole-induced associated acute hepatitis and bicytopenia. *Scand J Infect Dis* 2014;46:149-151.
11. Imamkuliev KD, Alekseev VG, Dovgalev AS, Avdiukhina TI. A case of alopecia in a patient with hydatid disease treated with Nemozole (albendazole). *Med Parazitoloj (Mosk)* 2013;3:48-50. [Article in Russian]
12. Hinshaw JL, Lubner MG, Ziemlewicz TJ, Lee FT Jr, Brace CL. Percutaneous tumor ablation tools: microwave, radiofrequency, or cryoablation--what should you use and why? *Radiographics* 2014;34:1344-1362.
13. Rhim H, Goldberg SN, Dodd GD 3rd, et al., Essential techniques for successful radio-frequency thermal ablation of malignant hepatic tumors. *Radiographics* 2001;21:17-35.

- 14.** Goldberg SN, Gazelle GS, Mueller PR. Thermal ablation therapy for focal malignancy: a unified approach to underlying principles, techniques, and diagnostic imaging guidance. *AJR Am J Roentgenol* 2000;174:323-331.
- 15.** Brunetti E, Filice C. Radiofrequency thermal ablation of echinococcal liver cysts. *Lancet* 2001;358:1464.
- 16.** Bastid C, Ayela P, Sahel J. Percutaneous treatment of a complex hydatid cyst of the liver under sonographic control. Report of the first case. *Gastroenterol Clin Biol* 2005;29:191-192.
- 17.** Giorgio A, de Stefano G, Di Sarno A. Preliminary results of percutaneous radiofrequency (RF) ablation of viable hydatid liver cysts. In: *The EASL Monothematic Conference: Immune Mediated Liver Injury*. Hamburg, Germany; 2008.
- 18.** Brunetti E, Gulizia R, Garlaschelli A, Filice C. Radio-frequency thermal ablation of echinococcal cysts of the liver: results at 12-month follow-up. *Am J Trop Med Hyg* 2004;71:182.
- 19.** Junghanss T, da Silva AM, Horton J, Chiodini PL, Brunetti E. Clinical management of cystic echinococcosis: state of the art, problems, and perspectives. *Am J Trop Med Hyg* 2008;79:301-311.
- 20.** Giorgio A, Calisti G, de Stefano G, Farella N, Scognamiglio U, Giorgio V. Percutaneous treatment of hydatid liver cysts: an update. *Recent Pat Antiinfect Drug Discov*. 2012;7:231-236.
- 21.** Ozbek O, Nayman A, Koç O, Küçükapan A, Ozbek S, Kerimoğlu U. Radiofrequency ablation of phalangeal osteoid osteoma: technical challenges encountered in small bones. *Eklemler Hastalıkları Cerrahisi* 2011;22:107-109.
- 22.** Tatli S, Tapan U, Morrison PR, Silverman SG. Radiofrequency ablation: technique and clinical applications. *Diagn Interv Radiol* 2012;18:508-516.
- 23.** Wood BJ, Ramkaransingh JR, Fojo T, Walther MM, Libutti SK. Percutaneous tumor ablation with radiofrequency. *Cancer* 2002;94:443-451.
- 24.** Goldberg SN, Gazelle GS, Halpern EF, Rittman WJ, Mueller PR, Rosenthal DI. Radiofrequency tissue ablation: importance of local temperature along the electrode tip exposure in determining lesion shape and size. *Acad Radiol* 1996;3:212-218.
- 25.** Goldberg NS, Dupuy DE. Image guided radiofrequency tumor ablation: challenges and opportunities—part I. *J Vasc Interv Radiol* 2001;12:1021-1032.
- 26.** Kruskal JB, Oliver B, Huertas JC, Goldberg SN. Dynamic intrahepatic flow and cellular alterations during radiofrequency ablation of liver tissue in mice. *J Vasc Interv Radiol* 2001;12:1193-201.
- 27.** Thanos L, Mylona S, Brontzakís P, Ptohis N, Karaliotas K. A complicated postsurgical echinococcal cyst treated with radiofrequency ablation. *Cardiovasc Intervent Radiol* 2008;31:215-218.
- 28.** Papaconstantinou I, Kontos M, Prassas E, et al. Radio frequency ablation (RFA)-assisted pericystectomy for hepatic echinococcosis: an alternative technique. *Surgical Laparoscopy, Endoscopy & Percutaneous Techniques* 2006;16: 338-341.
- 29.** Zacharoulis D, Poultsidis A, Roundas C, Tepetes K, Hatzitheofilou C. Liver hydatid disease: radiofrequency-assisted pericystectomy. *Annals of the Royal College of Surgeons in England* 2006;88: 499-500.
- 30.** Filice C, Brunetti E. Percutaneous drainage of hydatid cysts. *N Engl J Med*.1998;338:392.
- 31.** Kishi R, Mimura H, Hiraki T, et al. Bleeding into a pulmonary cyst caused by pulmonary radiofrequency ablation. *J Vasc Interv Radiol* 2013;24:1069-71.