



**Medical Sciences**  
ISSN: 1308-7312 (NWSAMS)  
ID: 2019.14.4.1B0081

Status : Research Article  
Received: 10.10.2018  
Accepted: 10.10.2019

**Yasemen Adalı**

Çanakkale Onsekiz Mart University, yasemenadali@hotmail.com,  
Çanakkale-Turkey

**Tuğba Toyran**

Çukurova University, tuğbaolcan@hotmail.com, Adana-Turkey

**Hüseyin Avni Eroğlu**

Çanakkale Onsekiz Mart University, haeroglu@comu.edu.tr,  
Çanakkale-Turkey

**Kenan Binnetoğlu**

Kafkas University, kenanbinnet@hotmail.com, Kars-Turkey

**Selda Aksu Akkan**

Çanakkale Onsekiz Mart University, seldaaksu@hotmail.com,  
Çanakkale-Turkey

**Bülent Güvendi, Gülname Fındık Güvendi**

Recep Tayyip Erdoğan University, Rize-Turkey  
bulentguvendi@gmail.com, gulnamefindik@hotmail.com

DOI	<a href="http://dx.doi.org/10.12739/NWSA.2019.14.4.1B0081">http://dx.doi.org/10.12739/NWSA.2019.14.4.1B0081</a>		
ORCID ID	0000-0002-8004-7364	0000-0001-9135-0265	0000-0002-1040-3255
	0000-0001-7517-5970	---	0000-0002-0930-0443
	0000-0001-9370-4880		
CORRESPONDING AUTHOR	Yasemen Adalı		

**SLEEVE GASTREKTOMİLERDE HİSTOPATOLOJİK BULGULARIMIZ: 63 VAKANIN ANALİZİ**

**ÖZ**

Sleeve gastrektomi gelişmiş ve gelişmekte olan ülkelerde önemli bir sağlık sorunu olan obezite tedavisinde kullanılan cerrahi yöntemlerden biridir. Biz çalışmamızda morbid obezite nedeni ile yapılan sleeve gastrektomi materyallerindeki histopatolojik bulguları ortaya koymayı amaçladık. Çalışmaya 2013-2017 haziran ayları arasında üniversitemiz genel cerrahi kliniğinde sleeve gastrektomi operasyonu yapılan 63 morbid obez olgu dahil edildi. Olgular gastrit, intestinal metaplazi, Helicobacter pylori, atrofi ve diğer histopatolojik bulgular açısından 3 farklı patoloğ tarafından tekrar değerlendirildi. Çalışmaya dahil edilen olguların %71.4'ü kadın, %28.6 erkek olup yaş ortalamaları 35.37±9.429 saptandı. Olguların %77.8'inde kronik gastrit, %22.2'sinde aktif kronik gastrit gözlemlendi. İntestinal metaplazi %23.8 olguda, Helicobacter pylori varlığı %93.7 olguda ve atrofi varlığı %4.8 olguda izlendi. Çalışmamızda tüm vakalarda kronik veya aktif kronik gastrit izlenmesi yanı sıra Helicobacter pylori varlığı literatürde bildirilenden daha yüksek bir oranda saptanmıştır.

**Anahtar Kelimeler:** Sleeve Gastrektomi, Obezite, Histopatoloji, Gastrit, Helicobacter Pylori

**HISTOPATHOLOGICAL FINDINGS IN SLEEVE GASTRECTOMIES: ANALYSIS OF 63 CASES**

**ABSTRACT**

Sleeve gastrectomy is one of the surgical methods used in the treatment of obesity, an important health problem in developed and developing countries. In our study, we aimed to reveal the histopathological findings of the sleeve gastrectomy materials conducted due to morbid obesity. Sixty-three morbid obese cases who underwent sleeve gastrectomy operation in our general surgery clinic between June 2013 and June 17 were included in the study. The cases were reevaluated by 3 different pathologists in terms of gastritis, intestinal metaplasia, Helicobacter pylori, atrophy and other histopathologic findings. 71.4% of the cases included in the study were female, 28.6% were male and the mean age was 35.37±9.429. Chronic gastritis was observed in 77.8% of cases and active chronic gastritis in 22.2% of cases. Intestinal metaplasia was found in 23.8% cases, Helicobacter pylori in 93.7% cases and atrophy in 4.8% cases. In our study, chronic or active chronic gastritis was observed in all cases, as well as the presence of Helicobacter pylori in a higher rate than reported in the literature.

**Keywords:** Sleeve Gastrectomy, Obesity, Histopathology, Gastritis, Helicobacter Pylori

**How to Cite:**

Adalı, Y., Toyran, T., Eroğlu, H.A., Binnetoğlu, K., Aksu Akkan, S., Güvendi, B. ve Fındık Güvendi, G., (2019). Sleeve Gastrektomilerde Histopatolojik Bulgularımız: 63 Vakanın Analizi, Yaşam Kalitesi ve Uyum Güçlüğü, Medical Sciences (NWSAMS), 14(4):189-193, DOI: 10.12739/NWSA.2019.14.4.1B0081.

## 1. GİRİŞ (INTRODUCTION)

Temel patofizyolojik mekanizması besinler ile alınan enerjinin harcanamaması ve sonucunda yağlı vcut ađırlılıđının artması olan obezite, morbidite ve mortalite oranlarında artışa neden olan gelişiminde birçok faktrn rol oynadıđı ciddi bir sađlık problemidir [1]. Dnya Sađlık rgt (WHO) verilerine gre dnyada yaklařık bir milyar kiřinin fazla kilolu ve 300 milyon kiřinin obez olduđu bilinmektedir [2]. Beraberinde getireceđi olası koroner kalp hastalıđı, tip 2 diabetes mellitus ve hipertansiyon dıřında uyku apne sendromu, artrit, safra kesesi hastalıđı gibi birçok ek hastalıđa da zemin hazırlayan obezite tedavisinde beslenme deđiřiklikleri ve egzersiz, herbal rnler, ilalar ve cerrahi yntemler kullanılmaktadır. zellikte morbid obez olarak adlandırılan vcut kitle indeksi (VKİ) 40'ın zerinde olan olgularda bariatrik cerrahi adı da verilen obezite cerrahisine bařvurulmakta ve verimli sonular elde edilmektedir. Biliopankreatik diversiyon, Roux-en Y gastrik bypass gibi cerrahi prosedrler dıřında obezite tedavisinde son birkaç yıldır laparoskopik sleeve gastrektomi tek bařına bařarılı bir bariatrik operasyon olarak kullanılmaya bařlanmıřtır [3]. Bu prosedr midenin byk kurvatur boyunca fundus ve korpusun byk bir blmnn ve toplamda yaklařık olarak midenin %60'ının rezeke edildiđi kısıtlayıcı bir operasyondur. Sleeve gastrektomi sonrası ıkarılan mide dokusu patoloji laboratuvarına gnderilmektedir. Biz alıřmamızda morbid obezite nedeni ile sleeve gastrektomi uygulanan olgularda izlenen histopatolojik deđiřiklikleri deđerlendirmeyi amaladık.

## 2. ALIřMANIN NEMİ (RESEARCH SIGNIFICANCE)

Bu alıřmada morbid obezite nedeni ile sleeve gastrektomi uygulanan olgularda izlenen histopatolojik deđiřikliklerin deđerlendirilmesi amalanmıřtır. Ayrıca, bu alıřmada histopatolojik bulgular belirlenmiř ve gelecek alıřmalara temel oluřturulmuřtur. Obezite cerrahisinde rezeke edilen materyallerin histopatolojik incelemesi rutin olarak yapılmaktadır ancak izlenen patolojik bulguların olguların kliniđine katkısı bilinmemektedir.

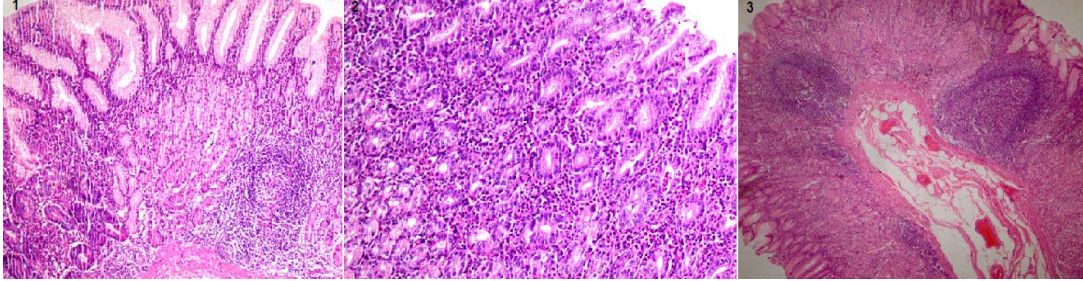
## 3. GERE VE YNTEM (MATERIALS AND METHODS)

alıřmaya 2013-2017 yılları arasında morbid obezite tanısı ile sleeve gastrektomi uygulanan ve operasyon materyalleri histopatolojik olarak incelenen 63 olgu dahil edildi. Olgulara ait demografik veriler hastane otomasyon sisteminden elde edildi. Mide rezeksiyon materyallerine ait hematoksilen and eozin (H&E), May-Grnwald-Giemsa (MGG) ve Pedyodik asit shiff-alcian blue (PAS/AB) boyalı preparatlar  patolog tarafından gastrit, intestinal metaplazi (im), Helicobacter pylori (hpl) ve atrofi aısından Dixon ve ark. Sydney klasifikasyonu gncellemesine iliřkin makale tanımları ile uyumlu olarak tekrar deđerlendirildi [4]. Ayrıca lenfoid follikl ve agregatlar da kayıt altına alındı. Bulguların frekans analizleri SPSS 18.0 paket program ile yapıldı.

## 4. BULGULAR (RESULTS)

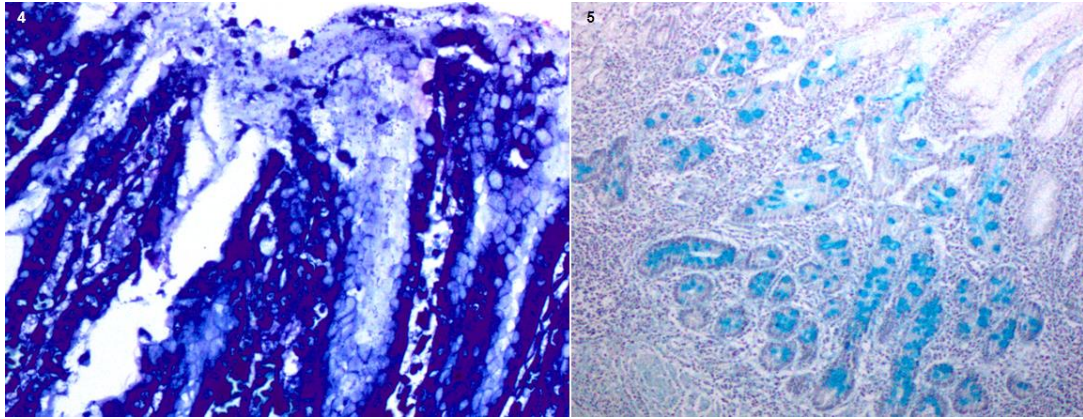
Olguların yař ortalamaları 35.37±9.42 olup 45'i (%71.4) kadın, 18'i (%28.6)'sı erkektir. Olguların %77.8'inde kronik (Resim 1) ve %22.2'sinde aktif kronik (Resim 2) olmak zere tmnde gastrit izlenmektedir. %23.8 olguda intestinal metaplazi izlenirken %93.7 olguda deđerřen yođunlukta hpl varlıđı ve %4.8 olguda atrofi dikkati ekmektedir. Olguların %50.8'inde lenfoid follikl (Resim 3) ve %81.0'ında lenfoid agregat varlıđı gzlenmektedir. Kadın ve erkek olgular deđerlendirildiđinde ikisinde de tm olgular ile aynı oranda kronik (%77.8) ve aktif kronik gastrit (%22.2) varlıđı saptanmıřtır.

Kadın olgularda hpl varlığı %91.1 olguda izlenirken erkek olgularda bu oran %94.4 olarak karşımıza çıkmaktadır (Resim 4). Kadın olgularda im %13.3 oranında, erkek olgularda ise %50 oranında saptanmıştır (Resim 5). Lenfoid folliküllerin kadınlarda görülme sıklığı %53.3, erkeklerde ise %44.4 olup lenfoid agregatlar için kadınlarda oran %84.4, erkeklerde %72.2'dir. Olgularda neoplastik ya da preneoplastik herhangi bir lezyon izlenmemiştir.



Resim 1. a) Kronik gastrit (H&E, 100x), b) Aktif kronik gastrit (H&E, 200x), c) Lenfoid folliküller (H&E, 40x)

(Figure 1. a) Chronic gastritis (H&E, 100x), b) Active chronic gastritis (H&E, 200x), c) Lymphoid follicles (H&E, 40x))



Resim 2. a) MGG ile hpl pozitifliği (400x), b) PAS/AB ile im pozitifliği (200x)

(Figure 4. a) Hpl positivity with MGG (400x), b) Im positivity with PAS/AB (200x))

##### 5. TARTIŞMA (DISCUSSION)

Günümüzde kişilerin yaşam kalitesine olan etkisi dışında önemli bir sosyoekonomik sorun oluşturan obezite Dünya Sağlık Örgütü tarafından en riskli 10 hastalıktan biri olarak kabul edilmektedir [5]. Obezite tedavisinde yaygın ve başarılı olarak kullanılan sleeve gastrektomide rezeke edilen mide dokusunun histopatolojik incelemesi rutin olarak yapılmaktadır. Bu histopatolojik incelemelere dair yapılan çalışmalardan birinde Almazeedi ve ark. 656 olguda %74.4 kronik gastrit saptamıştır [6]. Ohannessian ve ark. ise 310 olguluk serilerinde %69.0 olguda hiçbir patolojik bulgu izlemezken %13.2 olguda kronik gastrit ve %4.8 olguda aktif kronik gastrit gözlemlemişlerdir [7]. Clapp ve ark da benzer bir şekilde %15.8 olguda histopatolojik değişiklik izlemezken %2.75 olguda aktif kronik gastrik ve %42 olguda kronik gastrit bildirmişlerdir [8]. Ülkemizde yapılan bir çalışmada Vardar ve ark. %8.2 olguda aktif kronik gastrit ve %62.3 olguda kronik gastrit izlemişlerdir [3]. Biz çalışmamızda diğer çalışmalardan yüksek olan bir oran olarak olguların tümünde gastrit

gözlemledik. Çalışmamızda aktivite gösteren kronik gastrit oranımız %22.2 ve kronik gastrit oranımız %77.8 olarak saptandı.

2013 yılında yayınlanan çalışmada hpl varlığı %7.3 [6], Ohannessian ve ark. çalışmasında %3.2 [7], 145 hastada yapılan başka bir çalışmada ise %18 oranında saptanmıştır [8]. Vardar ve ark. çalışmasında %17.3 olarak bildirilen oran bizim çalışmamızda literatürün çok üstünde olarak %93.7 bulunmuştur [3]. Bu sonucun çalışmanın yapıldığı bölgede de hpl sıklığının yüksek olması ile açıklanabileceğini düşünmekteyiz. Helicobacter pylori eradikasyonu çeşitli benign ve malign gastrik hastalıkların patogeneğinde rol oynamasından ötürü bu noktada önem kazanmaktadır [9]. Çalışmamızda %23.8 olarak gözlemlediğimiz im Vardar ve ark. çalışmasında %7.3 olarak rapor edilmiştir. Almazeedi ve ark. çalışmasında %0.2, Ohannessian ve ark. çalışmasında ise %1.0 olarak bildirilmiştir. İntestinal metaplazi oranlarımızın literatürden yüksek olması yine bölgede im oranlarının yüksek olması ile açıklanabilir. Daha önce aynı bölgede mide endoskopik biyopsileri üzerinde yaptığımız çalışmada da %20.9 oranında im saptamıştık [7, 9 ve 10]. Neoplastik ya da preneoplastik bir lezyon gözlemlemediğimiz çalışmamız bu konuda da geniş serili literatürlerden farklılık göstermektedir. Almazeedi ve ark. çalışmalarında %0.2 oranında gastrointestinal stromal tümör (GİST) ve %0.6 oranında gastrik polip bildirmişlerdir Ohannessian ve ark. ise %1.0 olguda GİST Clapp ve ark. %0.8 olguda leiomyoma ve %1.37 olguda fundik gland polibi, Vardar ve ark. ise %1.8 olguda GİST ve %0.9 olguda nöroendokrin hücre hiperplazisi saptamışlardır [3, 6, 7 ve 8]. Tüm verilerin ışığında çalışmamız, olgu sayımız kısıtlı olsa da tüm olgularda gastrit görülmesi ve %93.7 olguda hpl pozitifliği izlenmesi açısından önem arz etmektedir. Bölgenin coğrafi koşulları, beslenme alışkanlıkları ve hijyen eksikliği nedenlerinden kaynaklandığını düşündüğümüz bu durum sleeve gastrektomi materyallerinin olası neoplastik lezyonlar açısından da incelenmesi gerektiğini tekrar ortaya koymaktadır.

#### **NOT (NOTICE)**

Bu çalışma, 15-18 Kasım 2017 tarihinde 27. Ulusal Patoloji Kongresinde sözlü bildiri olarak sunulmuş ve yeniden yapılandırılmıştır.

#### **KAYNAKLAR (REFERENCES)**

- [1] Onzi, T.R., d'Acampora, A.J., de Araújo, F.M., Baratieri, R., Kremer, G., Lyra, H.F.J., and Leitão, J.T., (2014). Gastric Histopathology in Laparoscopic Sleeve Gastrectomy: Pre- and Post-operative Comparison. *Obes Surg.* Mar, 24(3):371-6. doi: 10.1007/s11695-013-1107-8.
- [2] World Health Organization, (2009). *Global Health Risks: Mortality and Burden of Disease Attributable to Selected Major Risks.* Geneva: World Health Organization.
- [3] Vardar, E., Öztürk, A.M., Ersöz, D., Comut, E., Erkul, Z., and Yıldırım, M., (2017). Routine Careful Histopathological Examination should be Performed in Sleeve Gastrectomy Specimens. *Journal of Health Sciences*, 7(1):44-49.
- [4] Dixon, M.F., Genta, R.M., Yardley, J.H., and Correa, P., (1996), Classification and Grading of Gastritis. The updated Sydney System. International Workshop on the Histopathology of Gastritis, Houston 1994. *Am J Surg Pathol.* Oct, 20(10):1161-81. Review.
- [5] World Health Organization, (1997). *Prevention and Management of The Global Epidemic of Obesity.* Report of the WHO Consultation on Obesity: Geneva: WHO.

- 
- [6] Almazeedi, S., Al-Sabah, S., Al-Mulla, A., Al-Murad, A., Al-Mossawi, A., Al-Enezi, K., Jumaa, T., and Bastaki, W., (2013). Gastric Histopathologies in Patients Undergoing Laparoscopic Sleeve Gastrectomies. *Obes Surg.* Mar, 23(3):314-9. doi:10.1007/s11695-012-0821-y.
- [7] Ohanessian, S.E., Rogers, A.M., and Karamchandani, D.M., (2016). Spectrum of Gastric Histopathologies in Severely Obese American Patients Undergoing Sleeve Gastrectomy. *Obes Surg.* Mar, 26(3):595-602. doi: 10.1007/s11695-015-1801-9.
- [8] Clapp, B., (2015). Histopathologic Findings in the Resected Specimen of a Sleeve Gastrectomy. *JLS.* Jan-Mar; 19(1):e2013.00259. doi: 10.4293/JLS.2013.00259.
- [9] Malfertheiner, P., Megraud, F., O'Morain, C.A., Atherton, J., Axon, A.T., Bazzoli, F., Gensini, G.F., Gisbert, J.P., Graham, D.Y., Rokkas, T., El-Omar, E.M., and Kuipers, E.J. (2012). European Helicobacter Study Group. Management of Helicobacter pylori infectionthe Maastricht IV/Florence Consensus Report. *Gut* 61: 646-64.
- [10] Adalı, Y., Erođlu, H.A. ve Gvendi Fındık, G., (2017). Mide Endoskopik Biyopsi sonuları: Kars İli. *Kafkas J Med Sci.* 7(1):47-52, doi:10.5505/kjms.2017.70894.