

OLGU BİLDİRİMİ

## DIEP Flep ile Meme Rekonstrüksiyonunda “SPY” Kullanımı: Olgu Sunumu\*

Menekşe KASTAMONİ, F. Bilge KÖSE, Selçuk AKIN

Bursa Uludağ Üniversitesi Tıp Fakültesi, Plastik, Rekonstrüktif ve Estetik Cerrahi Anabilim Dalı, Bursa.

### ÖZET

Meme kanseri her 8 kadından birinde görülen kadınların en sık 2. kanseridir. Mastektomi sonrası meme rekonstrüksiyonu implant ile yapılabildiği gibi otoplastik dokularla da yapılabilir. Olgumuzda, mastektomi öyküsü olan 40 yaş kadın hasta rekonstrüksiyon isteği ile tarafımıza başvurdu. Poliklinik değerlendirmesi sonrası sağ mastektomili ve karında sarkıklığı mevcut olan hastanın derin inferior epigastrik arter perforatör (DIEP) flep ile rekonstrüksiyonu planlandı. Operasyon sırasında flep perfüzyonunu değerlendirmek için “SPY Kızılötesi Floresan Anjiyografi Perfüzyon Değerlendirme Cihazı”nı kullanmak amaçlandı. Böylece ameliyat sonrası dolaşım problemi nedeniyle yaşanabilecek komplikasyonlar en aza indirildi. “SPY” cihazını aktif olarak kullandığımız operasyon süreci hakkındaki deneyimlerimizden bahsedeceğiz.

**Anahtar Kelimeler:** Meme rekonstrüksiyonu. DIEP flep. SPY sistemi. Doku perfüzyonu.

### The Use of Indocyanine Green Angiography System (SPY) in DIEP Flap Reconstruction: Case Report

#### ABSTRACT

Breast cancer is the second most common cancer of women in every 8 women. Breast reconstruction after mastectomy can be performed with implant or with autologous tissues. In our case, a 40-year-old woman with a history of mastectomy was admitted to our hospital with the request of reconstruction. After the outpatient evaluation, she had right mastectomy and abdominal sagging. Reconstruction was planned with deep inferior epigastric artery perforator (DIEP) flap. In order to evaluate flap perfusion during the operation, it was aimed to use the “SPY Infrared Fluorescence Angiography Perfusion Assessment System”. Thus, postoperative complications due to circulatory problems were minimized. In this case report, we will mention about our experiences with using “SPY” device with DIEP reconstruction.

**Key Words:** Breast reconstruction. DIEP flap. SPY system. Tissue perfusion.

Meme kanseri her 8 kadından birinde görülen kadınların en sık 2. kanseridir<sup>1</sup>. Onkolojik cerrahi sonrası memede kısmi veya total defektler oluşabilir. Meme rekonstrüksiyonu onkolojik cerrahi ile eş zamanlı yapılabileceği gibi geç dönemde de planlanabilir. Rekonstrüksiyonda otoplastik dokular, implant veya her ikisi beraber kullanılabilir. Otoplastik doku rekonstrüksiyonunda LD kas-deri flebi, pediküllü-serbest TRAM flebi, DIEP flep (altın standart), SGAP-IGAP flebi, profunda femoris perforatör flep seçeneklerinden hasta ve defekt için en uygun olanı seçilir<sup>1</sup>.

DIEP flep, derin inferior epigastrik arter perforatörlerine dayalı serbest fasyokutan bir fleptir<sup>2</sup> (Şekil 1).

Özellikle karın sarkıklığı bulunan hastalarda implantsız yeni meme oluşturmak için fazlaca doku sağlar. SPY, çeşitli cerrahi işlemler sırasında lenfatikler ve kan damarları dahil dolaşımı ve ayrıca ilgili doku perfüzyonunu yakın kızılötesi floresans görüntüleme ile görüntülemek için kullanılan aktif bir cihazdır. SPY eğitilmiş sağlık profesyonelleri tarafından kullanılır ve tanı sağlamaz veya tedavi belirlemez<sup>3</sup> (Şekil 2).

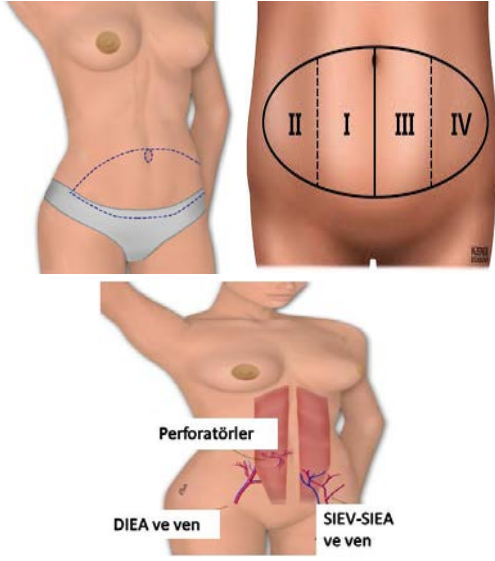
SPY sisteminin çalışma prensibi şu şekildedir; görüntüleme konsolunda aydınlatma modülünden gelen yakın kızılötesi (NIR) ışık fiberoptik kablo ile görüntüleme başlığına iletilir. Görüntüleme başlığı NIR eksitasyon ışığı ilgili alanın üzerine gelip aydınlatacak şekilde hastanın üzerine yerleştirilir. Hastaya “indosyanin yeşili” (Indocyanine Green-ICG) floresan görüntüleme maddesi enjekte edildiğinde, ICG kandaki plazma proteinlerine bağlanarak kan dolaşımı ile ilgili alana gider. SPY cihazı görüntüleme başlığı tarafından yayılan NIR eksitasyon ışığı ICG’nin floresan ışığı yaymasını sağlar. ICG nin floresan tepkisi sonra görüntüleme başlığındaki NIR kamerası tarafından görüntülenir ve oluşan görüntü sinyali bilgisayarda işlenip aynı anda bilgisayar belleğine kaydedilir ve video

Geliş Tarihi: 15 Nisan 2019  
Kabul Tarihi: 05 Aralık 2019

\* Meme Kanseri Onko-Plastik ve Rekonstrüktif Cerrahi Kursu’nda serbest bildiri olarak sunulmuştur (05-07 Nisan 2019, Bursa)

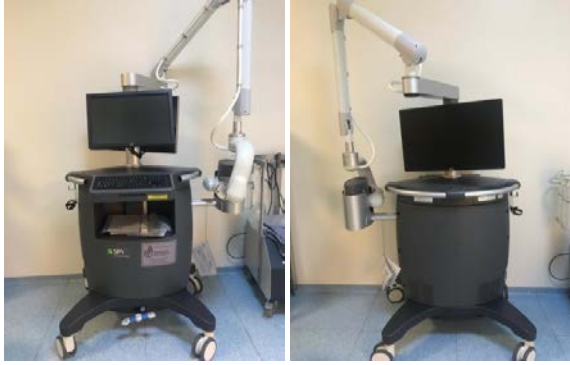Menekşe KASTAMONİ  
Bursa Uludağ Üniversitesi Tıp Fakültesi,  
Plastik, Rekonstrüktif ve Estetik Cerrahi Anabilim Dalı, Bursa  
Tel.: 0 506 841 23 61  
E-posta: [meneksekastamoni@gmail.com](mailto:meneksekastamoni@gmail.com)

monitörlerde gerçek zamanlı olarak görüntülenir. ICG'nin normal biyolojik ömrü 2,5-3 dakikadır.<sup>3</sup>



Şekil 1:

DIEP flebin planlanması, anjiyozomları, vasküler anatomisi<sup>2</sup> (Şekiller için Dr. Rudolf Buntic'den kullanım izni alınmıştır.)



Şekil 2:

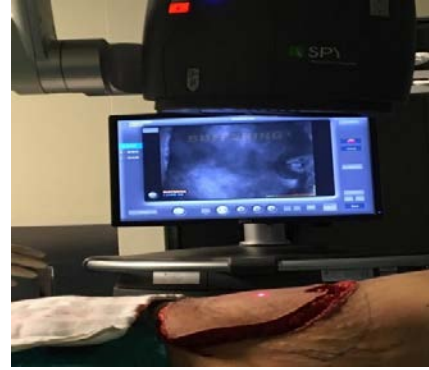
SPY cihazı önden ve arkadan görünüşü

Bizim olgumuzda SPY cihazı hem flep pedikülü ayrılmadan önce hem de anastomoz sonrası perfüzyon değerlendirmek ve anjiyozomları belirlemek için kullanılmıştır. Amacımız perfüzyon bozukluğu nedeni oluşabilecek komplikasyonları en aza indirmek ve SPY cihazının flep cerrahisindeki etkinliğini bir kez daha göstermektir.

## Olgu Sunumu

2017 yılında dış merkezde invaziv duktal karsinom nedeniyle sağ total mastektomi operasyonu geçirmiş olan 40 yaş kadın hasta, tarafımıza rekonstrüksiyon talebiyle başvurdu. Hastaya otolog ve implant ile rekonstrüksiyon seçenekleri sunuldu fakat karın sarkıklığı bulunan ve fazla doku gereksinimi olan hastaya en uygun rekonstrüksiyon seçeneğinin DIEP flep olduğu anlatıldı.

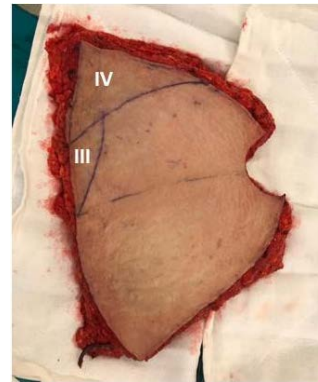
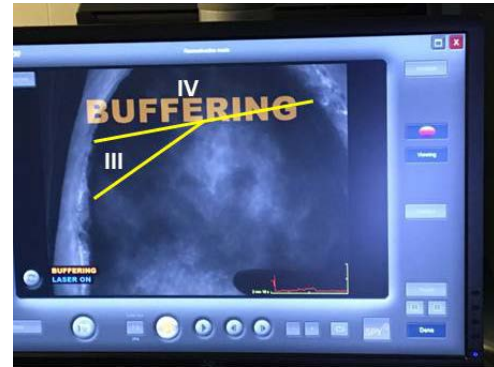Operasyona başlamadan önce el doppleri ile olası perforatör arter odakları belirlendi. Bir ekip yukarıda alıcı damarları hazırlarken diğer ekip aşağıda flep diseksiyonu yaptı. Alıcı damarlar olarak internal mammarian arter ve ven hazırlandı. Flep diseksiyonu tamamlandı pedikülden ayrılmadan önce SPY cihazı ile anjiyozomlar belirlendi. Bunun için ICG flakonu 10 cc SF ile sulandırılıp 5 cc.si hastaya periferik damar yolundan uygulandı. Arkasından 10 cc SF ile bolus yıkama yapıldı. 30. saniyeden sonra cihazda gerçek zamanlı görüntü alınmaya başlandı (Şekil 3).



Şekil 3:

SPY ile flep perfüzyonunun değerlendirilmesi

Tüm anjiyozomların perfüze olduğu fakat 4. zon ve 3. zon inferiorunda perfüzyonun diğer zonlara göre daha az olduğu görüldü. Flep üzerinde işaretleme yapıldı (Şekil 4).

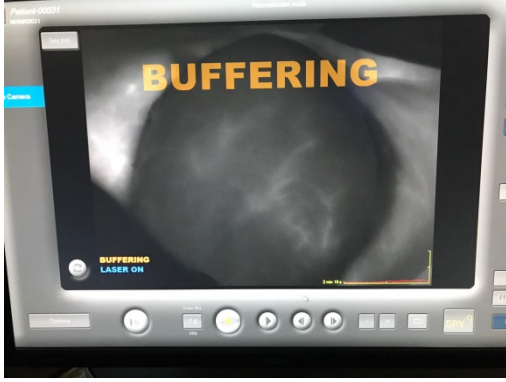


Şekil 4:

SPY ile belirlenen daha az perfüze olan kısımların flep üzerinde işaretlenmesi

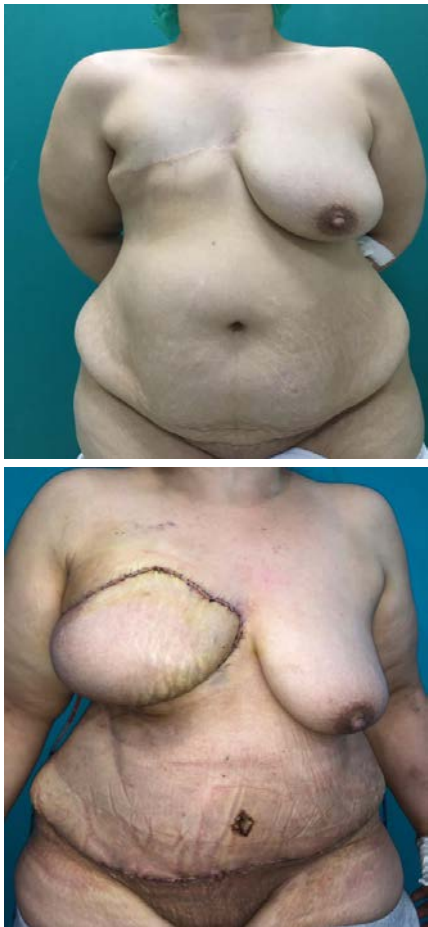## DIEP Flep ile Meme Rekonstrüksiyonunda “SPY”

Flep pedükülünden ayrılıp alıcı alana uygun mikrocer-rahi teknikle anastomoz yapıldı. Daha az perfüze olup işaretlenen zon bölgeleri rezeke edildi. Ardından sulandırılmış ICG'nin 3 cc.si periferik damar yolundan uygulanıp flebin perfüzyonu yeni yerinde tekrar değerlendirildi (Şekil 5). Tüm alanlarda eşit perfüzyon sağlandığı görüldü. Uygun meme şekli verilerek operasyon sonlandırıldı. Hasta postoperatif 7 gün boyunca takip edildi (Şekil 6).



Şekil 5:

Flepin anastomoz sonrası yerinde değerlendirilmesi.  
Korunmuş tüm perforatörler seçilebilmekte.



Şekil 6:

Hastanın preoperatif ve postoperatif  
7.gün görüntüsü

## Tartışma

DIEP flep, yıllardır kullanılan ve uygun hastalarda altın standart olan meme rekonstrüksiyon seçeneğidir. SPY floresan anjiyografi, bir deri alanında kanlanmanın doğrudan gözlemlenmesine izin veren nispeten yeni bir teknolojidir<sup>4,6</sup>. Bu uygulama, flep olarak kaldırılmış veya kaldırılmamış bir dokuda kullanılabilir<sup>7</sup>. Anatomik varyasyonlar veya deneyim eksiklerinden kaynaklanan olası komplikasyonlar bu sayede minimuma indirilmekte ve cerrahlara yardımcı olmaktadır.

Pestana ve ark.<sup>6</sup> floresan anjiyografiyi çeşitli yumuşak doku deformitesi olan 23 hastada uygulamışlardır. Kullanılan flepler TRAM, DIEP, SIEA ve SGAP'tır. Göreceli olarak daha az kanlanan alanlarının, nekroza veya skar oluşumuna giden bölgeler olduğu gösterilmiştir. Aynı zamanda, mikrovasküler anastomozların açıklığını arteriyel ve venöz akımlara dayalı olarak doğrulamışlardır.

Floresan anjiyografi, eşzamanlı meme rekonstrüksiyonunda, mastektomi deri fleplerinin canlılığını değerlendirmekte de kullanışlıdır. Floresan anjiyografi, mastektomi sonrası derinin perfüzyon eşik değerini belirleyebilir ve derinin canlı kalıp kalmayacağını öngörebilir. Komorowska-Timek ve Gurtner<sup>8</sup> tekniği özellikle meme başının korunduğu mastektomi vakalarında yararlı bulmuşlardır. Meme başı normal görünse de bazı kadınlarda perfüzyonda değişimler tespit edilmiştir.

Sigara kullanım öyküsü olan veya bağ doku hastalığı olan hastalarda, floresan anjiyografi daha fazla debridman gerekip gerekmediğine karar vermekte yardımcı olabilir<sup>7</sup>.

SPY cihazı ülkemizde az sayıda merkezde bulunmaktadır. Sağladığı yararlar göz önünde bulundurulduğunda cihazların bulunduğu merkez sayısı artırılmalı, bu konuda deneyimli cerrahlar yetiştirilmelidir.

## Kaynaklar

1. <https://acikders.ankara.edu.tr/mod/resource/view.php?id=65386> (05/04/2019-10:40)
2. <https://www.microsurgeon.org/diep> (05/04/2019-10:35) *An Atlas Of Microsurgery Techniques And Principles*
3. NOVADAQ SPY Fluorescence Imaging System Operator's Manual Syf:1
4. Jones GE, Garcia CA, Murray J, Elwood ET, Whitty A. Fluorescent intraoperative tissue angiography for the evaluation of the viability of pedicled TRAM flaps. *Plast Reconstr Surg.* 2009; 124:53.
5. Newman MI, Samson MC. The application of laser-assisted indocyanine green fluorescent dye angiography in microsurgical breast reconstruction. *J Reconstr. Microsurg.* 2009; 25:21-26
6. Pestana IA, Coan B, Erdmann D, Marcus J, Levin LS, Zenn MR. Early experience with fluorescent angiography in free-

- tissue transfer reconstruction. *Plast Reconstr Surg.* 2009; 123:1239-1244
7. Thorne CH (2013). Çeviri editörü Özmen S. *Grabb ve Smith Plastik Cerrahi* (Yedinci Baskı-2016) İstanbul: Güneş Tıp Kitabevleri, 659.
8. Komorowska-Timek E, Gurtner GC. Intraoperativ perfusion mapping with laser-assisted indocyanine green imaging can predict and prevent complications in immediate breast reconstruction. *Plast Reconstr Surg.* 2010;125:1065-1073.