



ADRIAMİSİNİN OLUŞTURDUĞU TESTİS HASARI ÜZERİNE E VİTAMİNİ VE SELENYUM'UN KORUYUCU ETKİSİNİN İNCELENMESİ*
INVESTIGATION OF PROTECTIVE EFFECTS OF SELENIUM AND VITAMIN E ON ADRIAMYCIN-INDUCED TESTICULAR INJURY

Mehmet Alparslan ÜNAL¹, Esra BALCIOĞLU², Pınar BİLGİCİ², Saim ÖZDAMAR³

¹ Kapadokya Üniversitesi Tıbbi Hizmetler ve Teknikler Bölümü, Nevşehir

² Erciyes Üniversitesi Tıp Fakültesi Histoloji Embriyoloji Anabilim Dalı, Kayseri

³ Pamukkale Üniversitesi Tıp Fakültesi Histoloji Embriyoloji Anabilim Dalı, Denizli

ÖZ

Adriamisin, kanser tedavisinde yaygın olarak kullanılan bir kemoterapi ilacıdır. Adriamisin kanser hücreleri yanında testis dahil birçok dokuda zararlı etki göstermektedir. Selenyum ve Vitamin E üreme organları ve kısırlık üzerine koruyucu özelliklere sahiptirler. Bu çalışmanın amacı, Adriamisin ile indüklenen testis hasarına karşı E vitamini ve Selenyumun koruyucu etkisini araştırmaktır. Çalışmada 64 erkek sıçan her grupta 8 adet olacak şekilde; Kontrol, Adriamisin, Vitamin E, Selenyum, Vitamin E+Selenyum, Adriamisin+Vitamin E, Adriamisin+Selenyum, Adriamisin+Vitamin E+Selenyum gruplarına ayrıldı. Testis dokuları eksize edildi ve %10'luk formaldehit içinde fikse edilerek rutin histolojik doku takibi basamaklarından geçirilip parafin bloklara gömüldü. 5µm kalınlığındaki kesitler alınarak histopatolojik değerlendirme için Hematoksilen&Eozin ile boyanarak ışık mikroskopunda incelendi. Seminifer tübüllerdeki hasar JTBS ile belirlendi. Biyokimyasal yöntemlerle, testis dokusunda Malonaldehidit, Süperoksit Dismutaz, Katalaz ve Glutasyon Peroksidaz aktivitelere bakıldı. Kan serumunda ise testosteron seviyesine bakıldı. TUNEL yöntemiyle apoptotik hücrelerin sayımı yapıldı. Sonuç olarak, dokular histopatolojik olarak değerlendirildiğinde diğer gruplardan farklı olarak ADR grubuna ait testis dokusunda düzensizlikler gözlemlendi. TUNEL yöntemi sonuçlarına göre, ADR grubunda TUNEL pozitif hücre sayısı diğer gruplarla kıyaslandığında artış tespit edilmiştir (p=0.001). Testis dokusundaki MDA (p=0.593), CAT (p=0.469), GPx (p=0.655) ve SOD (p=0.907) değerleri kıyaslandığında ise gruplar arasında anlamlı bir farklılık bulunmamıştır. Testosteron düzeyleri, ADR uygulanan tüm gruplarda daha düşük bulunmuştur. Bu bağlamda gruplar arasında testosteron düzeyleri açısından anlamlı fark ortaya çıkmıştır (p=0.001). Sonuç olarak, Adriamisin uygulanması sıçan testis dokularında hasar oluşturmuştur. Vitamin E ve Selenyum tedavisinin ise testis dokularında kısmen düzeltici etkiye sahip olduğu kanıtlanmıştır.

Anahtar kelimeler: Adriamisin, selenyum, sıçan, testis, vitamin E.

*: II. International Scientific and Vocational Studies Congress/ October 2018 Sözlü Sunu

Makale Geliş Tarihi : 17.08.2020

Makale Kabul Tarihi: 09.12.2020

ABSTRACT

Adriamycin is a widely used chemotherapy drug in the treatment of cancer. Adriamycin has harmful effects on many tissues including testis as well as cancer cells. Selenium and Vitamin E have reproductive organs and protective properties on infertility. The aim of this study to investigate the protective effect of Vitamin E and Selenium against Adriamycin induced testicular injury. In this study, 64 male rats were 8 in each group; Control, Adriamycin, Vitamin E, Selenium, Vitamin E+Selenium, Adriamycin+Vitamin E, Adriamycin+Selenium, Adriamycin+VitaminE+Selenium divided into groups. The testis tissues were excised and fixed in 10% formaldehyde and embedded in paraffin blocks through routine histological follow-up steps. Sections of 5 µm thickness were stained with Hematoxylin&Eosin for histopathological evaluation and studied under light microscope. The damage in the seminiferous tubules was determined through JTBS. Malonaldehyde, Superoxide Dismutase, Catalase and Glutathione Peroxidase activities were investigated by biochemical methods. Testosterone levels were measured in the blood serum. Apoptotic cells were counted by the TUNEL method. As a result, when the histopathological evaluation of the tissues was completed, irregularities were observed in the testicular tissues of the ADR group, unlike the other groups. According to the results of the TUNEL method, the number of TUNEL positive cells in the ADR group was increased compared to the other groups (p=0.001). When the values of MDA (p = 0.593), CAT (p = 0.469), GPX (p = 0.655) and SOD (p = 0.907) were compared in testicular tissue, no significant difference was found between the groups. However, testosterone levels were lower in all ADR groups compared to the other groups and this decrease was statistically significant. Testosterone levels were found to be lower in all ADR groups. In this context, there was a significant difference between the groups in terms of testosterone levels (p = 0.001). As a result, Adriamycin administration caused damage to testicular tissue. Vitamin E and Selenium treatment have proven to have a partial corrective effect on testicular tissues.

Keywords: Adriamycin, rat, selenium, testes, vitamin E.

Corresponding Author: Dr. Öğr. Üyesi Esra BALCIOĞLU, Erciyes Üniversitesi Tıp Fakültesi, Histoloji ve Embriyoloji AD
ORCID NO:0000-0003-1474-0432
E-mail:esrabalcioğlu79@hotmail.com
Öğr.Gör. Mehmet Alparslan ÜNAL, alparslan.unal@kapadokya.edu.tr, ORCID NO: 0000-0001-6836-1628
Dr. Öğrencisi Pınar BİLGİCİ, pınar.cnsbilgici@gmail.com, ORCID NO: 0000-0002-6618-0089
Prof. Dr. Saim ÖZDAMAR, sozdamar@pau.edu.tr, ORCID NO:0000-0003-4440-5360

GİRİŞ

Antrasiklin grubundan bir antibiyotik olan Adriamisin (ADR), baş boyun tümörleri, mesane, prostat, lösemi gibi farklı tipte kanserlerin tedavisinde yaygın olarak kullanılan bir kemoterapik ilaçtır (1). Tedavi amaçlı özelliklerinin yanı sıra ADR'nin normal hücreler için toksik etkisi olduğu bilinmektedir (2). Vücudumuza aldığımız Vitamin A, Vitamin E, Vitamin C ile Selenyum (Se) da aralarında bulunduğu çinko, bakır gibi çeşitli minerallerin antioksidan moleküller olarak görev yaptığı bilinmektedir (3). Vitamin E, bitkisel yağlardan hazır olarak aldığımız doğal bir antioksidandır (4). Pek çok hücre içi fizyolojik ve biyokimyasal süreçte rol oynayan (5) Selenyum, antioksidan savunma sisteminin yapısal bir bileşenidir (6). Farklı antioksidanların bilinen etkilerinin yanı sıra, bunların ikili kombinasyonlarının da birlikte verilmesi ile koruyucu veya tedavi edici etkilerinin daha da artırılabilirliği görüşünü ortaya koyan çalışmalar mevcuttur (7-9).

Biz de bu çalışmada, antikanserojen bir antibiyotik olan ADR'nin testislerde oluşturabileceği hasar üzerine Vitamin E ve Selenyumun ayrı ayrı ve birlikte verilmesi ile koruyucu etkisinin olup olmadığını biyokimyasal parametreler ve histolojik yöntemler kullanarak incelemeyi amaçladık.

GEREÇ VE YÖNTEM

Bu çalışma Erciyes Üniversitesi Hayvan Etik Kurulunun 15.06.2016 tarihli ve 16/093 nolu etik kurul kararı alındıktan sonra Erciyes Üniversitesi Bilimsel Araştırmalar Projesi Birimi tarafından TYL-2016-6937 no'lu proje ile desteklenmiştir. Erciyes Üniversitesi Deneysel ve Klinik Araştırma Merkezinden temin edilen 60 günlük erkek sıçanlar çalışmada kullanıldı. Deney başlangıcında hayvanların ağırlıkları ölçüldü ve literatür taraması sonucunda benzer çalışmalardan yola çıkarak (8,10,11) gruplar 8'er adet Wistar Albino cinsi sıçan olacak şekilde ayrıldı (Tablo I).

Deney sonunda sıçanlar xylazin ve ketamin anestezisi altında dekapite edilerek kan ve testis doku örnekleri alındı. Testis dokusu %10'luk formaldehit solüsyonu içerisinde tespit edildi ve rutin histolojik doku takibi yöntemi (15) uygulanarak parafin bloklara gömüldü. 5 µ kalınlığında kesitler alınarak genel histolojik yapıyı be-

lirlemek için Hematoksilen&Eozin (16) ile boyandı ve OLYMPUS BX51 mikroskobu altında incelendi. Tübüllerde meydana gelen hasarın değerlendirilmesinde de Johnsen Testiküler Biyopsi Skoru (JTBS) kullanıldı (17). Her gruba ait 8 preparattan 5'er alan, toplamda 40 alan olacak şekilde 200 adet seminifer tübüldeki değişimler belirlenen kriterler çerçevesinde iki gözlemci tarafından kör olarak değerlendirildi.

TUNEL Metodu

Deneklere ait tüm kesitlerde apoptotik hücreleri belirlemek için Roche marka In Situ Cell Detection Apoptosis Fluorescein (Cat:11684795910) Kit'i kullanıldı. Boyama işlemi kitin prosedürüne uygun olarak yapıldı; 5 µ kalınlığındaki testis dokuları deparafinizasyon ve rehidratasyon işlemlerine tabi tutulduktan sonra PBS ile yıkandı. Daha sonra antijen geri kazanımı için 0.01 M sodyum sitrat tamponunda mikrodalga fırında 350 W'de 5 dakika bekletildi, ardından oda sıcaklığında 20 dk. soğumaya bırakıldı. PBS ile 3 defa 5'er dk. yıkanan dokular TUNEL reaksiyon karışımı ile 37 C 'de nemli ve karanlık ortamda 60 dk. inkübe edildi. PBS ile 3 defa 5 'er dk. yıkanan dokulara 4',6-diamidino-2-phenylindole ile zıt boyama yapıldı. Gliserollü kapatma solüsyonu ile kapatılan dokular Olympus BX-51 Floresan mikroskopta 450 -500 nm dalga boyunda görüntüledi. Apoptotik indeks için 20X objektifte her gruptan 100'er alan olacak şekilde apoptotik hücre sayımı yapıldı.

Biyokimyasal Analizler

Doku örnekleri buz üzerinde 0.5 M, 7.0 pH'deki fosfat buffer'da homojenize edildi. Daha sonra 16000 rpm'de 5 dk 4 cg derecede kırılmamış hücre çöktürücü ve hücre birikintileri santrifüj edildi. Aktif Diagnostik Lab.'dan temin edilen ELİSA kitleri kullanılarak Erciyes Üniversitesi, Tıp Fakültesi, Histoloji ve Embriyoloji Anabilim Dalı Laboratuvarında çalışıldı. Süpernatant kısmında lipit peroksidasyonuna bağlı olarak Malondealdehit (MDA) (ELİSA Kit. Seri: 201-11-0157), Süperoksit dismutaz (SOD) (ELİSA Kit. Seri: 201-11-0157), Katalaz (CAT) (ELİSA Kit. Seri: 201-11-5106), Glutatyonperoksidaz (GPx) (ELİSA Kit. Seri: 201-11-1705) ticari kitleri kullanılarak çalışıldı. İlaveten kan örneklerinde Fine Biotech ELİSA ticari kiti (Seri: ER 1462) kullanılarak testostero- ne seviyeleri belirlendi. Doku örneklerinin sonuçları nmol/mg protein olarak verildi.

Tablo I.Deney grupları

Gruplar	Uygulanan madde ve uygulama süresi
Kontrol grubu	3 gün arayla 12 kez mısır yağı (1 ml/kg/gün) ve 6. günden itibaren 3 gün arayla 10 kez gavajla izotonik solüsyon (0.5 ml/kg/gün)
ADR grubu	Deney başlangıcından sonraki 6. günden itibaren 3 gün arayla 10 kez ip ADR (2 mg/kg/gün) (12)
Vitamin E grubu	3 gün arayla 12 kez gavajla Vitamin E (200 mg/kg/gün)(13)
Selenyum grubu	3 gün arayla 12 kez gavajla Se (2 mg/kg/gün)(14)
VitaminE+Selenyum grubu	3 gün arayla 12 kez gavajla Vitamin E (200 mg/kg/gün)+ Se (2 mg/kg/gün)
ADR+Vitamin E grubu	3 gün arayla 12 kez gavajla Vitamin E (200 mg/kg/gün)+ 6. günden itibaren 3 gün arayla 10 kez ip ADR (2 mg/kg/gün)
ADR+Selenyum grubu	3 gün arayla 12 kez gavajla Se (2 mg/kg/gün)+6. günden itibaren 3 gün arayla 10 kez ip ADR (2 mg/kg/gün)
ADR+ Vitamin E+Selenyum grubu	3 gün arayla 12 kez gavajla Vitamin E (200 mg/kg/gün)+ 3 gün arayla 12 kez gavajla Se (2 mg/kg/gün)+6. günden itibaren 3 gün arayla 10 kez ip ADR (2 mg/kg/gün)

İstatistiksel Analiz

Tüm istatistiksel testler SPSS 22 yazılım programında yapıldı. Grupların normal dağılıma uygunluğu Shapiro-Wilk testi ile değerlendirildi. Dağılımın normal olduğu görüldü. Gruplar arası karşılaştırılmalarda Tek Yönlü Varyans Analizi, gruplar arasında farklılığın önemli bulunduğu durumlarda Tukey çoklu karşılaştırma testi kullanıldı. Anlamlılık düzeyi $p < 0.05$ olarak kabul edildi.

BULGULAR

Testis Ağırlıkları

Kontrol ve deney gruplarına ait ortalama testis ağırlıkları Tablo II'de gösterilmiştir. ANOVA test sonuçlarına göre gruplar arasında anlamlı bir farklılık olduğu tespit edilmiştir ($p = 0.001$). Testis ağırlığı açısından gruplar incelendiğinde; Kontrol, Selenyum, Vitamin E ve Vitamin E+Selenyum grupları ile ADR, ADR+Selenyum, ADR+Vitamin E ve ADR+Vitamin E+Selenyum grupları arasında fark bulunmuştur ($p = 0.001$).

Ortalama testis ağırlıkları istatistiksel olarak değerlendirildiğinde; Kontrol grubu ile Vitamin E, Selenyum ve Vitamin E+Selenyum grupları arasında anlamlı farklılık olmadığı, ancak ADR, ADR+Selenyum, ADR+Vitamin E ve ADR+Vitamin E+Selenyum grupları arasında farklılık ortaya çıktığı gözlenmiştir. ADR grubuna ait testislerin ağırlığında meydana gelen azalma, hem kontrol hem de Vitamin E, Selenyum ve Vitamin E+Selenyum grupları arasında istatistiksel olarak anlamlı farklılığa yol açmıştır. ADR+Selenyum grubuna ait testis ağırlıkları ile Kontrol, Vitamin E, Selenyum ve Vitamin E+Selenyum gruplarına ait testis ağırlıkları arasında da istatistiksel olarak anlamlı fark ortaya çıkmıştır. Benzer bulgular ADR+Vitamin E grubu ile Kontrol, Vitamin E, Selenyum

ve Vitamin E+Selenyum grupları arasında da mevcuttu. Ayrıca, ADR grubuna ait testis ağırlıkları ile ADR+Vitamin E, ADR+Selenyum ve ADR+Vitamin E+Selenyum gruplarına ait testis ağırlıkları arasında istatistiksel olarak anlamlı farklılık olmadığı saptanmıştır.

Işık Mikroskopik Bulgular

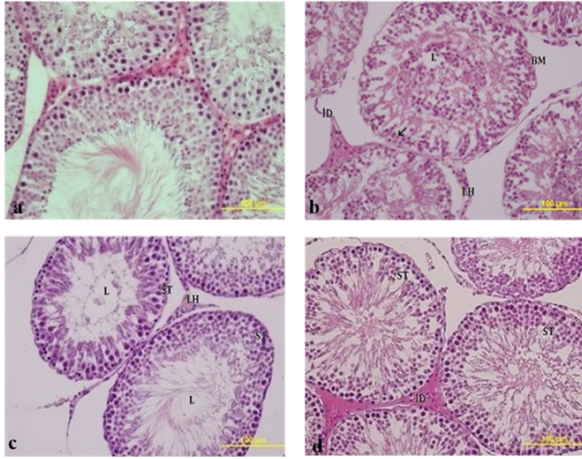
Kontrol grubuna ait testis dokusu normal histolojik yapı sergilemekteydi (Şekil Ia). ADR grubunda farklı çaplara sahip seminifer tübüllerin kontürlerindeki düzensizlik çok net olarak gözlenirken germinal epitel hücre serilerinin yerleşim düzeni kaybolmuştu. Ayrıca, tübüllerin arasındaki intertisyel alanda yer alan Leydig hücrelerinin azlığı da belirgindi (Şekil Ib). Vitamin E (Şekil Ic), Selenyum (Şekil Id) ve Vitamin E+Selenyum gruplarında (Şekil Ia) genel histolojik değerlendirme yapıldığında kontrol grubu ile benzer histolojik özelliklere sahip olduğu gözlemlendi. Ancak Vitamin E grubuna ait sıçanların seminifer tübül lümeninde daha az spermatozoanın varlığı göze çarpmaktaydı (Şekil Ic). Ek olarak Selenyum grubuna ait preparatlarda tübüllerin spermatogenetik hücre serileri arasında yer yer boşluklar gözlemlendi (Şekil Id). ADR+Vitamin E grubuna ait örneklerde tübüllerin germinal epitelinde düzleme gözlenmesine rağmen bazal membranda invajinasyonlar mevcuttu. Aynı zamanda tübül lümenindeki spermatozoonların miktarı ADR grubuna göre daha fazlaydı (Şekil Iib).

ADR+Selenyum grubuna ait histolojik kesitlerde, tübülleri oluşturan germinal epitel ve spermatojenik seri büyük ölçüde korunmuştu. Lümeninde spermatozoonlar kuyrukları ve çekirdekleriyle bütün olarak belirgindi fakat bazı tübüllerde bazal lamina invajinasyonları ve tübüler kontürde düzensizlikler gözlemlendi (Şekil II c).

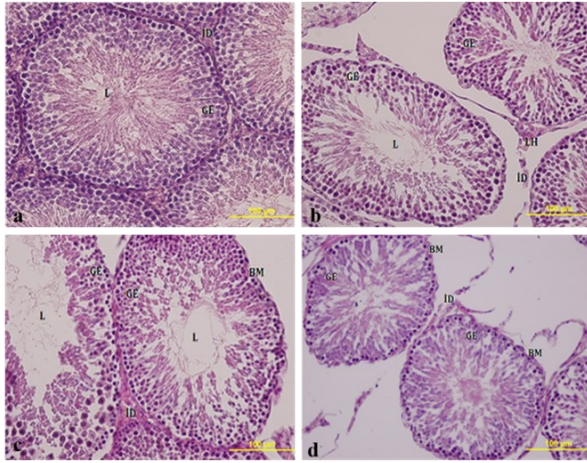
Tablo II. Kontrol ve deney gruplarına ait ortalama testis ağırlığı, CAT, MDA, GPx, SOD ve testosteron seviyeleri ile JTBS ve apoptotik hücre sayılarına ait ölçüm sonuçları.

Grup	Kontrol grubu	Selenyum grubu	Vitamin E grubu	Vitamin E+Selenyum grubu	ADR grubu	ADR+Selenyum grubu	ADR+Vitamin E grubu	ADR+Vitamin E + Selenyum grubu	p
Testis Ağırlığı (n=8)	1.49 ± 0.15 ^a	1.60 ± 0.16 ^a	1.51 ± 0.16 ^a	1.51 ± 0.16 ^a	1.01 ± 0.14 ^b	0.98 ± 0.13 ^b	1.08 ± 0.15 ^b	1.08 ± 0.25 ^b	0.001
JTBS (n=200)	9.05 ± 0.95 ^{ab}	9.05 ± 0.84 ^b	8.25 ± 0.95 ^a	9.07 ± 0.85 ^b	5.82 ± 1.29 ^c	7.55 ± 1.63 ^d	7.35 ± 1.51 ^d	7.05 ± 1.55 ^d	0.001
CAT (n=8)	3.5 ± 2.93 ^a	3.31 ± 4.28 ^a	3.23 ± 2.21 ^a	6.97 ± 6.53 ^a	4.01 ± 2.90 ^a	3.98 ± 2.64 ^a	3.91 ± 2.55 ^a	4.62 ± 1.61 ^a	0.469
MDA (n=8)	0.65 ± 0.42 ^a	0.53 ± 0.20 ^a	0.44 ± 0.09 ^a	0.61 ± 0.18 ^a	0.58 ± 0.27 ^a	0.58 ± 0.16 ^a	0.59 ± 0.17 ^a	0.51 ± 0.30 ^a	0.593
GPx (n=8)	64.41 ± 13.82 ^a	61.95 ± 13.19 ^a	56.94 ± 6.06 ^a	66.91 ± 18.24 ^a	56.06 ± 26.89 ^a	64.42 ± 15.02 ^a	58.53 ± 10.62 ^a	56.75 ± 3.90 ^a	0.655
SOD (n=8)	0.51 ± 0.13 ^a	0.47 ± 0.16 ^a	0.45 ± 0.07 ^a	0.50 ± 0.08 ^a	0.54 ± 0.22 ^a	0.54 ± 0.15 ^a	0.52 ± 0.21 ^a	0.45 ± 0.06 ^a	0.907
Testosteron (n=8)	18.83 ± 0.78 ^a	18.78 ± 0.71 ^a	19.04 ± 0.49 ^a	19.04 ± 0.44 ^a	16.15 ± 1.90 ^b	14.99 ± 1.37 ^b	16.67 ± 1.05 ^b	15.16 ± 1.47 ^b	0.001
Apoptotik Hücre Sayısı (n=100)	0.46 ± 0.90 ^a	0.80 ± 1.26 ^{ab}	1.01 ± 1.31 ^a	2.03 ± 2.62 ^c	2.80 ± 3.67 ^c	2.05 ± 0.59 ^c	1.65 ± 2.30 ^b	1.51 ± 1.68 ^b	0.001

Veriler ortalama ± standart sapma olarak ifade edilmiştir. $p < 0.05$ Anlamlı olarak kabul edilmiştir. Aynı satırda yer alan aynı harfler gruplar arasındaki benzerliği. Farklı harfler gruplar arasındaki farklılığı ifade etmektedir.



Şekil I: Kontrol (a), ADR (b), Vitamin E (c), Selenyum (d). Seminifer tübüller (ST), Bazal Membran (BM), Lümen (L), Leydig hücreleri (LH), Primer spermatozoid (ok) ve interstisyel bağ dokusu (ID) izlenmektedir. H&E X40.



Şekil II: Vitamin E+Selenyum (a), ADR+Vitamin E (b), ADR+Selenyum (c), ADR+Vitamin E+Selenyum (d). Germinal epitel (GE), Seminifer tübüller (ST), Bazal Membran (BM), Lümen (L), Leydig hücreleri (LH) ve interstisyel bağ dokusu (ID) izlenmektedir. H&E X40.

ADR+Vitamin E+Selenyum grubuna ait testis kesitlerinde spermatogonyumlar belirgin olarak gözlemlendi. Spermatozoidlerin bulunduğu tabakada yer yer vakuol oluşumu gözlemlenirken birlikte Leydig hücrelerinin bulunduğu interstisyel alanlarda ödem oluşumu dikkat çekici bir başka özellikti. Lümendeki spermatozoa miktarı kontrolle göre azdı fakat ADR uygulanan gruba göre lümendeki sperm sayısı fazlaydı (Şekil II d).

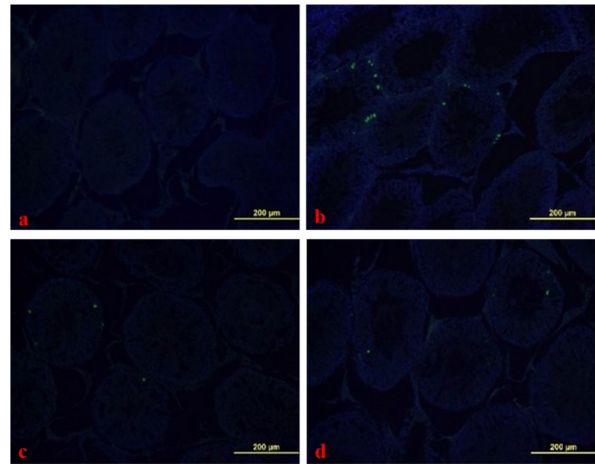
JTBS sonuçlarından elde edilen veriler kullanılarak yapılan ANOVA testi sonuçlarına göre, Kontrol, Selenyum, Vitamin E ve Vitamin E+Selenyum grupları ile ADR, ADR+Selenyum, ADR+Vitamin E ve ADR+Vitamin E+Selenyum grupları arasında fark olduğu tespit edilmiştir ($p=0.001$).

Gruplar arası farkın kaynağını belirlemek için yapılan Tukey testi sonucunda, Kontrol grubu ile antioksidan özellikle olan Selenyum, Vitamin E ve Vitamin E+Selenyum uygulanan gruplardan elde edilen değerler arasında istatistiksel olarak anlamlı bir fark tespit edilmiştir. Fakat antioksidan uygulanan gruplar kendi

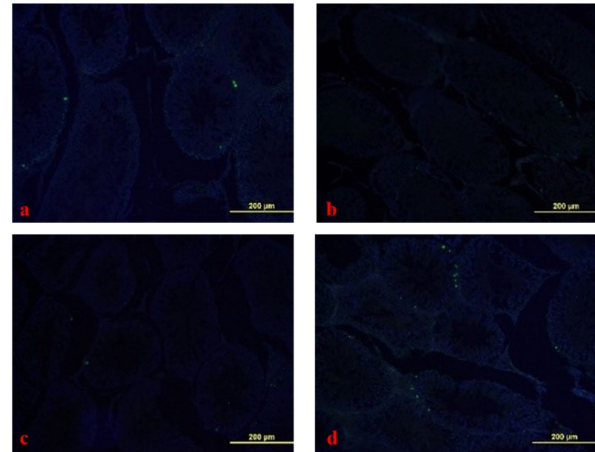
içlerinde değerlendirildiğinde Vitamin E grubu ile hem Selenyum hem de Vitamin E+Selenyum grupları arasında istatistiksel olarak anlamlı farklılık gözlemlenmiştir. JTBS elde edilen bulgulara göre, ADR grubu ile diğer tüm gruplar arasında istatistiksel olarak anlamlı fark gözlemlenmiştir. Fakat ADR ile birlikte antioksidan uygulanan gruplar kendi içlerinde değerlendirildiğinde, gruplar arasında istatistiksel olarak anlamlı fark gözlemlenmemiştir (Tablo II).

Apoptoz Sonuçları

Kontrol (Şekil III a), Vitamin E (Şekil III c), Selenyum (Şekil III d) ve Vitamin E+Selenyum (Şekil IV a) gruplarına ait görüntülerde apoptotik hücreler sıklıkla spermatogonyum ve primer spermatozoid seviyesinde gözlemlenirken, ADR (Şekil III b) grubunda seminifer tübüller çevreleyen hücre serilerinin tamamında gözlemlendi.



Şekil III: Kontrol (a), ADR (b), Vitamin E (c), Selenyum (d). Testis dokusuna ait TUNEL boyama. 20X.



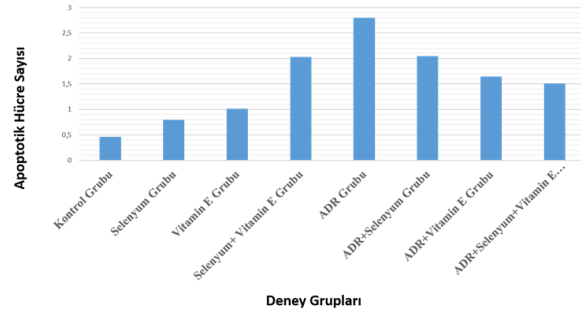
Şekil IV: Vitamin E+Selenyum (a), ADR+Vitamin E (b), ADR+Selenyum (c), ADR+Vitamin E+Selenyum (d). Testis dokusuna ait TUNEL boyama. 20X.

Deney ve kontrol gruplarına ait apoptoz boyaması sonucunda Image J programı ile elde edilen pozitif hücre sayılarına ilişkin veriler ANOVA testi ile analiz edildiğinde; gruplar arasında anlamlı bir farklılık olduğu tespit edilmiştir ($p=0.001$). Farklılık yaratan gruplar incelendiğinde; Kontrol, Selenyum ve Vitamin E grupları ile Vitamin E+Selenyum, ADR ve ADR ile birlikte antioksidan uygulanan tüm grupların arasında fark olduğu orta-

ya çıkmıştır ($p=0.001$). Elde edilen bulgulara göre Kontrol grubu ile Vitamin E ve Selenyum grupları arasında istatistiksel olarak anlamlı farklılık görülmemiştir. Ancak yapılan analiz sonucunda Vitamin E+Selenyum grubu ile Kontrol, Vitamin E, Selenyum, ADR+Vitamin E ve ADR+Vitamin E+Selenyum grupları arasında anlamlı farklılık gözlenmiştir. ADR grubuna ait apoptotik hücre sayısındaki artış Kontrol, Vitamin E, Selenyum, ADR+Vitamin E ve ADR+Vitamin E+Selenyum gruplarına göre istatistiksel olarak anlamlı bulunmuştur. ADR+Vitamin E, ADR+Selenyum ve ADR+Vitamin E+Selenyum gruplarına koruyucu amaçlı verilen Selenyum ve Vitamin E'nin apoptotik hücre sayısını azalttığı belirlenmiştir. Fakat ADR grubuna kıyasla istatistiksel olarak anlamlılık sadece ADR+Vitamin E ve ADR+Vitamin E+Selenyum gurplarında bulunmuştur (Tablo II) (Şekil V).

Biyokimyasal Sonuçlar

CAT, SOD, GPx ve testosteron değerlerine ELİSA yöntemi



Şekil V: Kontrol ve deney gruplarına ait apoptotik hücre sayılarının dağılımı

mi kullanılarak bakıldı ve elde edilen sonuçlar Tablo II'de gösterilmiştir. Deney ve kontrol gruplarına ilişkin CAT, SOD, GPx ve testosteron değerleri ANOVA testi ile analiz edilmiş ve gruplar arasında anlamlı bir farklılık olmadığı belirlenmiştir. Oksidatif stresin tetiklediği lipid peroksidasyonunun ürünü olan MDA miktarı ANOVA testi ile analiz edildiğinde; Kontrol, Selenyum, Vitamin E, ADR, Vitamin E+Selenyum, ADR+Selenyum, ADR+Vitamin E ve ADR+Vitamin E+Selenyum grupları arasında anlamlı farklılığın olmadığı gözlenmiştir ($p=0.593$). Antioksidan enzimlerden olan CAT ($p=0.469$), SOD ($p=0.907$) ve GPx ($p=0.655$) seviyelerinde de gruplar arasında anlamlı bir farklılık gözlenmemiştir.

Elde edilen testosteron verileri istatistiksel olarak değerlendirildiğinde, Kontrol ile ADR, ADR+Vitamin E, ADR+Selenyum ve ADR+Vitamin E+Selenyum grupları arasında anlamlı fark olduğu ($p=0.001$), ancak Vitamin E, Selenyum ve Vitamin E+Selenyum grupları arasında anlamlı fark olmadığı belirlenmiştir ($p>0.05$).

TARTIŞMA VE SONUÇ

Kemoterapi kanser tedavisinde kullanılan en yaygın yöntemdir ve tedavi sırasında kanserli hücreler yanında normal sağlıklı hücreleri de etkilediği bilinmektedir (18). Kanser ilaçlarının normal hücreleri etkilemelerini önlemeye yönelik yapılan çalışmalarda sıklıkla antioksidanlar kullanılmaktadır (10). Literatürde Vitamin E ve

Selenyumun bu amaçla kullanılan etkin antioksidanlar olduğunu bildiren çalışmaların yanı sıra (11,19), birlikte verilmesi ile koruyucu veya tedavi edici etkilerinin daha da artırılacağı görüşü ortaya konmuştur (7-9). Bu amaçla, Selenyum ve Vitamin E'nin tek tek ve birlikte koruyucu etkisinin olup olmadığını incelemek için, doku hasarı oluşturduğu bilinen bir kemoterapik ajan olan ADR'nin testis üzerine etkilerini değerlendirdik. ADR; lösemi, mesane ve baş boyun kanserleri gibi kanserin tedavisinde yaygın olarak kullanılmasına rağmen (20) spermatogenez sürecinde gelişim bozukluklarına yol açarak sperm sayısında azalma ve üreme sistemi üzerinde olumsuz etkilere neden olmaktadır (21,22). Çalışmamızda testis dokusunda belirgin dejenerasyon, tübül kontürlerinde düzensizlikler, bazal membran kayıpları, seminifer tübül epitelinde inceleme ile bu epitele ait hücrelerde olgunlaşma düzeninin bozulması, tübül lümeninde spermatozoa azlığı ve intersitisiyel alanda Leydig hücre kayıpları ADR'ye bağlı olarak gelişen en yaygın histopatolojik bulgular olarak belirlendi. Literatür taraması sonucunda JTBS skorunda azalma, intersitisiyel ödem, Sertoli hücrelerinde vakuolizasyon (23), tübüllerde atrofi, germ hücrelerinde azalma, organizasyon bozukluğu ve nekrozun yanı sıra ADR uygulaması sonucunda aşırı serbest radikal oluşumuna bağlı MDA seviyesinde yükselme meydana geldiği yapılan çalışmalarda belirtilmiştir (24). Çalışmamızda da, Çeribaşı ve ark. (24) çalışmasına benzer olarak, ADR uygulanan grupta CAT aktivitesinde kontrol grubuna kıyasla anlamlı bir fark olmamasına karşın belli ölçüde düşüş meydana geldiği tespit edildi. Benzer şekilde ADR uygulanan grupta diğer antioksidan enzimlerden GPx ve SOD seviyesinde kontrol grubuna kıyasla anlamlılık düzeyinde olmasa da azalma meydana geldiği gözlemlendi. Oksidatif stres altında SOD ve GPx aktivitesinde kontrol grubuna göre oluşan anlamsız farklılıklara daha önceki çalışmalarda da rastlandı (24,25).

Leydig hücrelerinde meydana gelebilecek bir hasar sperm sayısında, sperm hareketliliğinde ve testosteron seviyesinde önemli bir azalma meydana getirebilir (26). ADR spermatogenez üzerine etkisini Leydig hücrelerinde oluşturduğu olumsuz etki ile de oluşturabilir. Leydig hücrelerindeki bir bozulma testosteron üretimini de etkileyecektir. Çalışmamızda da 2 mg/kg dozda ADR uygulanan gruptaki sıçanlarda serum testosteron seviyesinin kontrol grubuna göre anlamlı şekilde azaldığı belirlenmiş olup elde edilen veriler daha önceki çalışmaların (24,26) sonuçları ile benzerlik göstermektedir. ADR'nin neden olduğu spermatogenez hücrelerinin sitoplazmasındaki FAS-L'nin ve Kaspaz-3'ün immüno aktivitesinin önemli miktarlardaki artışı ile ADR'nin apoptoza neden olduğu gösterilmiştir (27). ADR'nin proapoptotik proteinleri (BAX) arttırarak ve antiapoptotik proteinleri (Bcl-2) azaltarak programlı hücre ölümüne yol açtığıda ortaya konmuştur (24). Bu çalışmalarla desteklenen çalışmamızda, TUNEL yöntemini kullanarak ADR tedavisi uygulanan grupta kontrol grubuna göre apoptotik hücrelerin sayısındaki artışın anlamlı olduğunu gözlemledik. Hücreler fazla miktarda enzim ve antioksidan içeriğine sahip olmasına karşın, bu moleküller, oksidatif stresin yol açtığı redoks durumunu normalize etmede yetersiz kalabilir. Bu durumda, dışarıdan besin olarak alınacak antioksidan takviyesine ihtiyaç duyulabilir (10). Vitamin E, spermatojenik hücrelerin antioksidan

savunma sisteminin kompleks bağlantı ağının başlıca bileşenlerinden biridir (28). Vitamin E takviyesi, DNA'yı, lipitleri ve proteinleri oksidatif hasardan koruyabilmektedir (29). Vitamin E'nin bu koruyucu etkisinin, serbest radikalleri doğrudan süpürücü özelliğinden kaynaklanıyor olabileceği ileri sürülmüştür (30). Yapılan bir çalışmada Karbon tetraklorür ve Vitamin E uygulanan sıçanların vücut ve testis ağırlığının kontrol grubu düzeyine çekildiği bildirilmiştir (31). Sodyum arsenit uygulamasına maruz kalan sıçanların testis dokusunda oluşan hasara karşı Vitamin E'nin seminifer tübül çapını artırarak, seminifer tübül duvarını kalınlaştırarak ve tübül lümenindeki boşluğu azaltarak testislerin morfolojik görünümünde düzeltici etki sağladığı görülmüştür (32). Çalışmamızda da ortalama testis ağırlıkları istatistiksel olarak değerlendirildiğinde; ADR+Vitamin E grubu ile ADR grubu arasında anlamlı bir farklılık olmadığı, Vitamin E'nin burada düzeltici rolüne rastlanmamış gibi görünse bile uzun süreli kullanımında spermatojenik süreci hızlandırması ve Leydig hücre sayısını veya aktivitesini düzenleyerek testis ağırlığında artışa neden olacağı kanısındayız. JTBS'dan elde edilen sonuçlara göre, ADR+Vitamin E grubunda ADR grubuna göre skorlamada anlamlı bir artış gözlemlendi. Biyokimyasal parametreler incelendiğinde gruplar arasında MDA, CAT, GPx ve SOD seviyesi bakımından istatistiksel olarak anlamlı farkın olmadığı saptandı. Ancak Vitamin E grubunda MDA seviyesi diğer tüm gruplara göre sayısal olarak en düşük düzeydeydi. Bu sonuçlar kısmen de olsa Vitamin E'nin lipid peroksidasyonunu azalttığını gösterdi. Vitamin E grubu ile ADR grubunun testosteron seviyeleri arasında istatistiksel anlamlılık mevcuttu ancak ADR ve ADR+Vitamin E grubu arasında anlamlılık mevcut değildi. Benzer bir çalışmada Vitamin E'nin serum testosteron, LH ve FSH seviyelerini yükselttiği (31), diğer bir çalışmada ise Vitamin E'nin dioksinle oluşturulan testis hasarını düşürdüğü ve azalan sperm sayısı, testosteron, LH ve FSH seviyelerini antagonize ettiği gösterilmiştir (33).

Selenyum, normal gelişim ve üreme fonksiyonlarının düzenlenmesi için gerekli olan bir mikro besindir (34). Selenyum miktarının testislerde azalması spermatozoon anomalilerine (35), plazma testosteron seviyesinde azalma ve düşük sperm üretimine yol açabilir (36). Bu çalışmada da Selenyum grubunda testis ağırlığı kontrol grubuna benzer iken ADR uygulanan gruba göre anlamlı şekilde yüksekti. ADR+Selenyum grubundaki testis ağırlığı ADR grubuna göre sayısal olarak artmış gözükse de bu artış istatistiksel olarak anlamlı değildi. Bu bulgular Selenyumun testis ağırlığını korumada etkili olabileceğini göstermektedir. Aynı zamanda ADR grubuna göre ADR+Selenyum grubunda JTBS değerinde artış meydana geldiği ve bu artışın istatistiksel olarak anlamlı olduğu tespit edilmiştir. Elde edilen bulgular daha önce yapılan çalışmalarla da paralellik göstermektedir (37-40). Diğer çalışmalardan elde edilen verilere ek olarak, ADR grubuna göre ADR+Selenyum grubunda TUNEL pozitif hücre sayısının azaldığı ancak bu azalmanın anlamlılık seviyesinde olmadığı da belirlenmiştir.

Günlük 0.75 mg/kg dozda aflatoksin maruz kalan sıçanlarda 0.4 mg/kg doz Selenyum uygulamasının, testis dokusuna ait GPx aktivitesini arttırırken ROS ve MDA seviyelerini önemli ölçüde azalttığı (36), karbamizol ve kadmiyuma maruz kalan sıçanlarda ise Selenyumun

oksidatif hasarı azalttığı, serbest radikalleri elimine ederek ve antioksidan savunma sistemini geliştirerek sperm kalitesini arttırdığı bildirilmiştir (5,41).

Varikeleli sıçanların testis homojenatlarında antioksidan enzim (CAT, SOD, GPx) seviyelerinde ciddi bir azalma ve MDA seviyesinde ciddi bir artış gözlemlenirken Selenyum bileşiğinin farklı dozlardaki uygulamasının antioksidan enzim aktivitelerini arttırdığı, MDA düzeyini ise azalttığı gösterilmiştir (42). Çalışmamızda Selenyum verilen grup ile diğer gruplar arasında CAT, GPx, SOD ve MDA düzeyleri açısından istatistiksel olarak anlamlı fark gözlemlenmedi. Ancak serum testosteron seviyesi bakımından Selenyum grubu ile ADR grubu arasında anlamlı fark olmasına rağmen, ADR ve ADR+Selenyum grupları arasında istatistiksel olarak anlamlı fark yoktu.

Vitamin E ve Selenyumun birlikte oksidatif strese karşı korumada sinerjistik olarak etki edebilen önemli besinler olduğu kanıtlanmıştır. Bu bileşiklerin, lipid peroksidasyonu sonucu oluşan serbest radikalleri azalttığı gibi enzimatik ve nonenzimatik aktiviteleri düzelttiği de gözlemlenmiştir (43). Aynı zamanda, Dimethoate'nin serebral kortekste tetiklediği oksidatif strese karşı Selenyum ve Vitamin E kombinasyonunun, bu maddelerin tek başına uygulamasından daha fazla etkili olduğu ortaya konmuştur (44). Çalışmamızda ADR uygulaması sonucunda testis ağırlığının kontrol grubuna göre anlamlı şekilde azaldığı, ancak ADR+Vitamin E+ Selenyumun kombine uygulandığı grupta ise testis ağırlığında artış meydana geldiği ancak bu artışın istatistiksel olarak anlamlılık seviyesinde olmadığı belirlendi. ADR'nin yol açtığı organ indeksindeki azalmayı tersine çevirmek için Vitamin E ve Selenyumun daha uzun süreli ve yüksek dozlarda kullanılmasının faydalı olabileceği kanısına varıldı.

Sonuç olarak; Vitamin E ve Selenyum uygulamasının, ADR ile oluşturulan testis hasarına karşı histopatolojik ve apoptotik hücre sayısı üzerine olumlu katkı sağladığı, fakat serum testosteron düzeyine etkilerini daha net ortaya koyabilmek için, bu mikro moleküllerin daha yüksek dozda ve daha uzun süreli kullanımına gerek duyulduğu söylenebilir.

Bilindiği gibi sperm sayısı ve kalitesi birçok faktörden etkilenebilir. Literatürde kemoterapötik ilaç kullanımının üreme organları üzerindeki etkisi ve tedavi sürecinin antioksidanlar ile desteklenmesi konusunda farklı çalışmalar yapılmış olsa da, testis dokusunda meydana gelen pek çok karmaşık işlemin daha iyi anlaşılması için elde edilen bulgulara ek olarak; Caspase 3 boyanması sonucu elde edilecek verilerle birlikte ele alınmasının literatür bilgilerine ve klinik uygulamalara daha çok katkı sağlayacağı düşünülmektedir.

KAYNAKLAR

1. Pichiah PB, Sankarganesh A, Kalaiselvi S, et al. Adriamycin induced spermatogenesis defect is due to the reduction in epididymal adipose tissue mass: A possible hypothesis. *Med Hypotheses* 2012; 78 (2):218-220.
2. Potnuri AG, Kondru SK, Samundrala PK, Allakonda L. Prevention of adriamycin induced cardiotoxicity in rat - A comparative study with subacute angiotensin-converting enzyme inhibitor and nonselective beta blocker therapy. *IJC Metabolic&Endocrine*

- 2017; 14:59-64.
3. Lobo V, Patil A, Phatak A, Chandra N. Freeradicals, antioxidants and functional foods: Impact on human health. *Pharmacogn Rev* 2010; 4(8):118-126.
 4. Rengaraj D, Hong YH. Effects of dietary vitamin E on fertility functions in poultryspecies. *Int J MolSci* 2015; 16(5):9910-9921.
 5. Sakr SA, Mahran HA, Nofal AE. Effect of selenium on carbimazole-induced testicular damage and oxidative stress in albino rats. *J Trace Elem Med Biol* 2011; 25(1):59-66.
 6. Rayman MP. The importance of selenium to human health. *Lancet* 2000; 356(9225):233-241.
 7. Naderi M, Keyvanshokoh S, Salati AP, Ghaedi A. Combined individual effects of dietary vitamin E and selenium nanoparticles on humoral immune status and serum parameters of rainbow trout (*Oncorhynchus mykiss*) under high stocking density. *Aquaculture* 2017; 474:40-47.
 8. Hernken RW, Harmon RJ, Tramsel S. Selenium for Dairy Cattle: a Role for Organic Selenium. In: Lyons TP, Jacques KA (eds). *Biotechnology in Feed Industry. Proceedings of the Alltech 14th Annual Symposium*. Nottingham University Press, Loughborough, UK 1998; pp 797-803.
 9. El-Shenawy NS, AL-Harbi MS, Hamza RZ. Effect of vitamin E and selenium separately and in combination on biochemical, immunological and histological changes induced by sodium azide in male mice. *Exp Toxicol Pathol* 2015; 67(1):65-76.
 10. Mut-Salud N, Álvarez PJ, Garrido JM, et al. Antioxidant in take and antitumor therapy: Toward nutritional recommendations for optimal results. *Oxid Med Cell Longev* 2016; 2016:2-56.
 11. Singh KC, Kaur R, Marar T. Ameliorative effect of vitamin E on chemotherapy induced side effects in rat liver. *Jpt* 2011; 5(6):481-492.
 12. Kopalli SR, Won YJ, Hwang SY, et al. Korean red ginseng protects against doxorubicin-induced testicular damage: An experimental study in rats. *Journal of Functional Foods* 2016; 20:96-107.
 13. Amara IB, Soudani N, Hakim A, et al. Selenium and vitamin E, natural antioxidants, protect cerebral cortex against dimethoate-induced neurotoxicity. *Pesticide Biochemistry and Physiology* 2011; 101(3):165-174.
 14. Rajeh NA, Khayyat D. Effect of the combined administration of vitamin-E and 5-aminosalicylic acid on acrylamide-induced testicular toxicity. *J Taibah Univ Med Sci* 2017; 12(5):445-454.
 15. El Haj AJ, Hampson K, Gogniat G. Bioreactors for connective tissue engineering: design and monitoring innovations. *Adv Biochem Eng Biotechnol* 2009; 112:81-93.
 16. Fischer AH, Jacobson KE, Rose J, Zeller R. Hematoxylin and eosin staining of tissue and cell sections. *CSH protocols* 2008; 1. doi:10.1101/pdb.prot4986.
 17. Tang WH, Zhou SJ, Song SD, et al. A clinical trial on the consistency of bilateral testicular tissue histopathology and Johnsen score: single side or bilateral side biopsy? *Oncotarget* 2018; 9(35):23848-23859.
 18. Mac Donal V. Chemotherapy: Malignant effects and safe handling. *Can Vet J* 2009; 50:665-668.
 19. Boussada M, Ali RB, Said AB, et al. Selenium and a newly synthesized thioacylamide reduced doxorubicin toxicity in male rats. *Biomed Pharmacother* 2017; 89:1005-1017.
 20. Blum RH, Carter SK. Adriamycin. A new anti cancer drug with significant clinical activity. *Ann Intern Med* 1974; 80(2):249-259.
 21. Au WW, Hsu TC. The genotoxic effects of adriamycin in somatic and germinal cells of the mouse. *Mutat Res* 1980; 79(4):351-361.
 22. Lui RC, Laregina MC, Herbold DR, Johnson FE. Testicular cytotoxicity of intravenous doxorubicin in rats. *J Urol* 1986; 136(4):940-943.
 23. Kato M, Makino S, Kimura H, et al. Sperm motion analysis in rat treated with adriamycin and its applicability to male reproductive toxicity studies. *J Toxicol Sci* 2001; 26(1):51-59.
 24. Çeribaşı AO, Sakin F, Türk G, Sönmez M, Ateşşahin A. Impact of ellagic acid on adriamycin-induced testicular histopathological lesions, apoptosis, lipid peroxidation and sperm damages. *Exp Toxicol Pathol* 2012; 64(7-8):717-724.
 25. Türk G, Çeribaşı AO, Sakin F, Sönmez M, Ateşşahin A. Antiperoxidative and antiapoptotic effects of lycopene and ellagic acid on cyclophosphamide-induced testicular lipid peroxidation and apoptosis. *Reprod Fertil Dev* 2010a; 22(4):587-596.
 26. Mohamed RH, Karam RA, Hagrass HA, Amer MG, Abd El-Haleem MR. Antiapoptotic effect of spermatogonial stem cells on doxorubicin-induced testicular toxicity in rats. *Gene* 2015; 561(1):107-114.
 27. Rizk SM, Zaki HF, Mina MA. Propolis attenuates doxorubicin-induced testicular toxicity in rats. *Food Chem Toxicol* 2014; 67:176-186.
 28. Niki E. Evidence for beneficial effects of vitamin E. *Korean J Intern Med* 2015; 30(5):571-579.
 29. EFSA Panel on Dietetic Products, Nutrition and Allergies. Scientific opinion on the substantiation of health claims related to vitamin E and protection of DNA, proteins and lipids from oxidative damage (ID 160, 162, 1947), maintenance of the normal function of the immune system (ID 161, 163). *EFSA J* 2010; 8:1816-1846.
 30. Gurel A, Coskun O, Armutcu F, Kanter M, Ozen OA. Vitamin E against oxidative damage caused by formaldehyde in frontal cortex and hippocampus: biochemical and histological studies. *J Chem Neuroanat* 2005; 29(3):173-178.
 31. El-Faras AA, Sadek IA, Ali YE, Khalil M, Mussa EB. Protective effects of Vitamin E on CCl₄ induced testicular toxicity in male rats. *Physiol Int* 2016; 103(2):157-168.
 32. Momeni HR, Oryan S, Eskandari N. Effect of vitamin E on sperm number and testis histopathology of sodium arsenite-treated rats. *Reprod Biol* 2012; 12(2):171-181.
 33. Yin HP, Xu JP, Zhou XQ, Wang Y. Effects of vitamin E on reproductive hormones and testis structure in chronic dioxin-treated mice. *Toxicol Ind Health* 2012; 28(2):152-161.
 34. Song R, Yao X, Shi L, Ren Y, Zhao H. Effects of dietary selenium on apoptosis of germ cells in the testis during spermatogenesis in roosters. *Theriogenology* 2015; 84(4):583-588.

35. Shi LG, Yang RJ, Yue WB, et. al. Effect of elemental nano-selenium on semen quality, glutathioneperoxidaseactivity, and testis ultrastructure in male Boergoats. *Anim Reprod Sci* 2010; 118(2-4):48-254.
36. Olson GE, Winfrey VP, Hill KE, Burk RF. Sequential development of flagellar defects in spermatids and epididymal spermatozoa of selenium-deficientrats. *Reproduction* 2004; 127(3):335-342.
37. Li JL, Gao R, Li S, Tang ZX, Xu SW. Testicular toxicity induced by dietarycadmium in cocks and ameliorative effect by selenium. *Biometals* 2010; 23(4):695-705.
38. El-Maraghy SA, Nassar NN. Modulatory effects of lipoicacid and selenium againstcadmium-induced biochemical alterations in testicular steroidogenesis. *J Biochem Mol Toxicol* 2011; 25(1):15-25.
39. Seema P, Swathy SS, Indira M. Protective effect of selenium on nicotine-induced testicular toxicity in rats. *Biol Trace Elem Res* 2007; 120(1-3):212-218.
40. Cao Z, Shao B, Xu F, et al. Protective effect of selenium on aflatoxin b1-induced testicular toxicity in mice. *Biol Trace Elem Res*2017; 180(2):233-238.
41. Kara H, Cevik A, Konar V, Dayangac A, Yilmaz M. Protective effects of antioxidants against cadmium-induced oxidative damage in rattestes. *Biol Trace Elem Res* 2007; 120(1-3):205-211.
42. Taghizadeh L, Eidi A, Mortazavi P, Rohani AH.Effect of selenium on testicular damage induced by varicocele in adultmale Wistarrats. *J Trace Elem Med Biol* 2017; 44:177-185.
43. Gan L, Liu Q, Xu HB, Zhu YS, Yang XL.Effects of selenium over exposure on glutathion eperoxidase and thioredoxin reductase gene expressions and activities. *Biol Trace Elem Res* 2002; 89(2):165-175.
44. Amara IB, Soudani N, Hakim A, et al. Selenium and vitamin E, natural antioxidants, protectrat cerebral cortex againstdimethoate-induced neurotoxicity. *Pestic Biochem Physiol* 2011; 101(3):165-174.