

COVID-19 pnömonisi ile ilişkili bir uygunsuz antidiüretik hormon salınımı sendromu olgusu

A case with the syndrome of inappropriate antidiuretic hormone secretion associated with COVID-19 pneumonia

Fethiye Akgül, Pınar Atabey, Eren Zileligil

Gönderilme tarihi:27.10.2020

Kabul tarihi:11.02.2021

Öz

Uygunsuz antidiüretik hormon salınımı sendromu (UADHSS), hastanede yatan hastalarda hiponatreminin en sık nedenlerinden biridir. Hiponatreminin etiolojisinde birçok neden olmasından dolayı sebebinin bulunup tedavi edilmesinde güçlük yaşanabilmektedir. UADHSS'ye neden olabilecek birçok infeksiyon hastalığı bildirilmiştir. Bununla birlikte Koronavirüs 2019 hastalığı (COVID-19) ile ilişkili hiponatremi ve UADHSS son zamanlarda birkaç olgu raporunda belirtilmiştir. Bizim olgumuzda ise ilk hastaneye başvuru sırasında COVID-19 pnömonisinin klasik semptomları olan öksürük, nefes darlığı ve ateş şikâyeti, ikinci başvurusunda ise hiponatreminin klinik semptomlarından olan halsizlik, genel durum bozukluğu görülmekteydi. COVID-19 olan bir hastada hiponatremi ve UADHSS'nin görülebileceğini vurgulamayı amaçladık.

Anahtar kelimeler: COVID-19, hiponatremi, UADHSS.

Akgül F, Atabey P, Zileligil E. Covid-19 pnömonisi ile ilişkili uygunsuz antidiüretik hormon salınımı sendromu olgusu. Pam Tıp Derg 2021;14:768-773.

Abstract

Syndrome of inappropriate antidiuretic hormone secretion (SIADH) is one of the most common causes of hyponatremia in hospitalized patients. Since there are several etiologies of hyponatremia, it may be difficult to identify and treat the etiology. Several infectious diseases have been reported to cause SIADH. However, hyponatremia and SIADH induced by Coronavirus 2019 disease (COVID-19) have been reported in several recent case reports. However, our case admitted to hospital with the classic symptoms of COVID-19 pneumonia including cough, dyspnea and fever at his first admission, and with the clinical symptoms of hyponatremia, including weakness and general condition disorder at his second admission. Our aim is to emphasize that hyponatremia and SIADH may be observed in a COVID-19 patient.

Key words: COVID-19, hyponatremia, SIADH.

Akgül F, Atabey P, Zileligil E. A case with the syndrome of inappropriate antidiuretic hormone secretion associated with COVID-19 pneumonia. Pam Med J 2021;14:768-773.

Giriş

COVID-19 hastalığı yeni bir koronavirüsün neden olduğu ve ilk olarak Aralık 2019'da Çin'in Hubei eyaletinin Wuhan şehrinde tespit edilen bir solunum yolu hastalığıdır. Hastalık oldukça bulaşıcıdır ve ana klinik semptomları ateş, kuru öksürük, yorgunluk, kas ağrısı ve nefes darlığıdır. Çin'in Wuhan şehrinde 2019'un sonunda ilk bildirilen COVID-19 vakasından bu yana, COVID-19 hızla Çin'in her yerine ve ardından tüm dünyaya yayılmıştır. En yaygın karşılaşılan klinik semptomlar arasında ateş

(%88,7), öksürük (%57,7), nefes darlığı (%45,6) ve ishal (%3,8) bulunmaktadır [1]. COVID-19 olan hastalarda hipoalbuminemi, lenfopeni ve trombositopeni görülebilmekte ve aminotransferazlar, D-dimer, C-Reaktif Protein (CRP), eritrosit sedimentasyon hızı, kardiyak troponinler, kreatinin, protrombin zamanı ve prokalsitonin değerlerindeki artışlar hem enfeksiyonun şiddeti hem de prognoz açısından takip edilmesi gereken parametreler olarak öne çıkmaktadırlar [2]. Son zamanlarda hiponatreminin de sık görülen laboratuvar

Fethiye Akgül, Uzm. Dr. Batman Bölge Devlet Hastanesi, Enfeksiyon Hastalıkları ve Klinik Mikrobiyoloji Kliniği, Batman, Türkiye, e-mail: dr.fethiyeakgul@gmail.com (https://orcid.org/0000-0001-8518-4598) (Sorumlu Yazar)

Pınar Atabey, Uzm. Dr. Batman Bölge Devlet Hastanesi, Kulak Burun Boğaz ve Baş Boyun Cerrahisi Kliniği, Batman, Türkiye, e-mail: pinaratabey16@gmail.com (https://orcid.org/0000-0002-2055-8437)

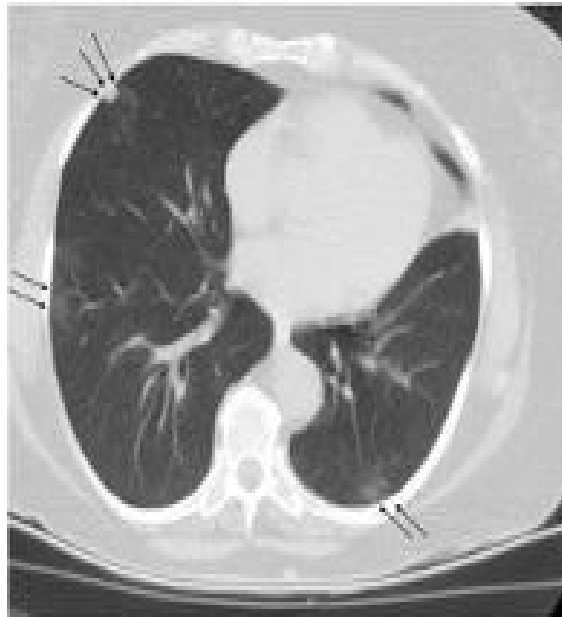
Eren Zileligil, Uzm. Dr. Batman Bölge Devlet Hastanesi, Dahiliye Kliniği, Batman, Türkiye, e-mail: meramdahiliye2015@gmail.com (https://orcid.org/0000-0003-4641-7592)

bulgularından biri olduğu ortaya çıkmıştır [3, 4]. Genel olarak hiponatremi, hastanede yatan hastalarda en sık karşılaşılan elektrolit bozukluğu olup, mortalite ve morbiditede kullanılan belirteçlerden biridir. Hiponatreminin en sık sebeplerinden birinin UADHSS olduğu gözlenmiştir [5]. Küçük hücreli akciğer karsinomu gibi malignitelerde; viral, bakteriyel, fungal etkenlerine bağlı tüm pnömonilerde, ensefalit, menenjit, serobrovasküler olay gibi merkezi sinir sistem hastalıklarında; morfin, nikotin, karbamazepin, nonsteroid antiinflamatuar gibi ilaçlara bağlı olarak UADHSS'u geliştirebilir [6]. Hızlı gelişen ve şiddetli hiponatremide (<115 mEq/L) bulantı, kusma, baş ağrısı, iştahsızlık, letarji, yorgunluk, apati, disoryantasyon, bayılma hissi, ajitasyon, kas krampları ve konvülsiyonlar başlıca semptomlardır [7]. Vakamız COVID-19 pnömonisi tanısı aldığı günün beşinci gününde, semptomatik ortaya çıkan COVID-19 ile ilişkili hiponatremi ve UADHSS tanısı almıştır.

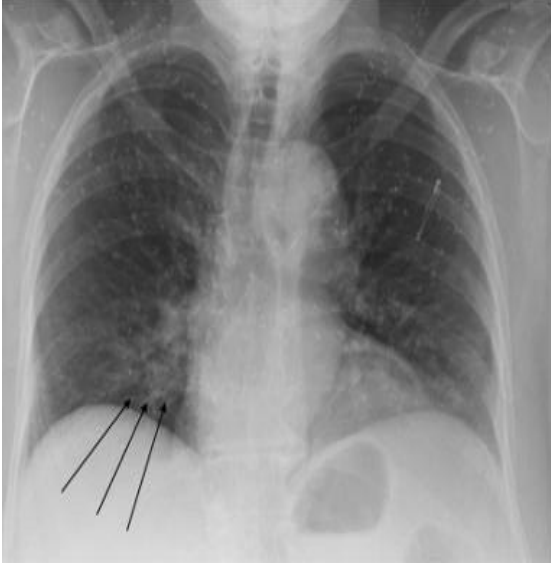
Olgu

71 yaşında kadın hasta öksürük, kas eklem ağrısı ve nefes darlığı şikayeti ile kliniğimize başvurdu. Özgeçmişinde hipertansiyon tanısı vardı. Hastanın başvuru sırasında yapılan fizik muayenesinde ateş 37,3°C, SPO2 %94, solunum sayısı 22/dk, nabız 90/dk ve arteriyel kan basıncı 100/60 mmHg olarak ölçüldü. Fizik muayenesinde bilateral ralleri mevcuttu. Hastanın ilk geliş laboratuvar bulgularında sadece sodyum değeri 132 mEq/L (normal aralığı 136-146 mEq/L) idi, diğer değerleri normal aralıktaydı. Bilgisayarlı toraks tomografisinde; her iki akciğerde özellikle periferik yerleşimli nodüler buzlu cam dansiteleri ve sağ akciğer orta lobta subplevral 7,5 mm çapında nodül izlendi (Resim 1). Nazofarengeal ve orofarengeal sürüntü örneğinde COVID-19 real-time polimeraz zincir reaksiyon (PCR) testi sonucu pozitif olarak sonuçlandı. Hastaya favipiravir 2x1600 mg yükleme dozu sonrasında 2x600 mg idame tedavisi verildi. Genel durumu iyi olan hasta taburcu edildi. Hasta favipiravir tedavisinin beşinci gününde bulantı, kusma, halsizlik nedeniyle acil servise yeniden başvurdu. Muayenesinde ateş 36,8°C, SPO2 %95, solunum sayısı 22/dk, nabız 90/dk ve arteriyel kan basıncı 90/60 mmHg olarak ölçüldü. PA Akciğer grafisinde progresyon olmadığı görüldü (Resim 2). Laboratuvar tetkiklerinde, sodyum 107 mEq/L, potasyum

3.7mEq/L, kan glukoz seviyesi 143 mg/dl, BUN 26 mg/dl, serum kreatinin 0,63 mg/dl, AST 67 U/L, ALT 59 U/L, LDH 429 U/L, CK 44 U/L mEq/L, magnezyum 1,4 mEq/L, CRP 37 mg/L, D-dimer 561 mg/L, lökosit sayısı 17230/mm³ (nötrofil %86,6, lenfosit %7,8), hemoglobin 12,7 g/dL, trombosit 475000/mm³, prokalsitonin 0,04 ng/mL, troponin 0,025 ng/mL olarak sonuçlandı. Hastaya %3 lük sodyum klorür infüzyonu başlandı. 6 saatlik aralıklarla bakılan sodyum değerleri; 110 mEq/L, 114 mEq/L, 116 mEq/L, 118 mEq/L olarak sonuçlandı. 24 saatlik idrarda bakılan sodyum değeri 110 mEq/L, spot idrarda bakılan sodyum değeri 77 mEq/L olarak sonuçlandı. %3 lük sodyum klorür infüzyonu ile sodyum değeri 125 mEq/L'ye yükseldi. Daha sonrasında sıvı kısıtlamasına geçildi ve 48 saatin sonunda sodyum değeri 131 mEq/L'ye kadar yükseldi. Hiponatreminin diğer nedenlerini de araştırmak üzere bakılan sT4, TSH, FSH, kortizol değerleri normaldi, UADHSS'na neden olabilecek herhangi bir ilaç kullanmıyordu, toraks tomografisinde COVID-19 pnömonisini destekleyen bulgular dışında bir özellik yoktu. Hastanın ilk polikliniğe başvurduğu gün bakılan sodyum değeri de düşüktü, ancak kontrol değerine bakılmamıştı. Tüm bu sonuçlardan dolayı hastanın UADHSS nedeninin COVID-19 pnömonisi ile ilişkili olabileceği düşünüldü. Hasta taburcu edildiğinde sodyum değeri 137 mEq/L idi.



Resim 1. Her iki akciğerde özellikle periferik yerleşimli nodüler buzlu cam dansiteleri



Resim 2. PAAC grafisinde sağ bazalde minimal infiltrasyon

Tartışma

Klinikte normovolemik hiponatreminin en sık sebebi UADHSS'dur. Akciğer malignitesi, şiddetli obstrüktif akciğer hastalığı, akut respiratuar hastalık ve pnömoni gibi sık görülen akciğer hastalıkları UADHSS ile birliktelik gösterebilir [8]. Viral enfeksiyonlar arasında influenza da tanımlanmıştır [9]. Varicella zoster virüs (VZV), sitomegalovirüs (CMV), herpes simpleks virüs (HSV) gibi viral enfeksiyonlarda da UADHSS görülebilmektedir. Özellikle VZV'nin dorsal kök ganglionlarını tutması ve bununla ilişkili enfekte olmuş nöronlar, periferik osmoreseptörleri de içermesi durumunda, ADH sekresyonu bozabilmektedir [10, 11]. Şimdilerde ise COVID-19 pnömonisinin UADHSS'ye sebep olabileceği ortaya çıkmıştır. Literature bakıldığında bizim olgumuza benzer olgular bildirilmiştir. Bu olguların özellikleri Tablo 1'de gösterilmiştir ve olguların hepsinin COVID-19 PCR sonucu pozitifdir [12-15]. COVID-19 pnömonisinin yaptığı UADHSS'nin patofizyolojisinde belirgin proinflamatuvar sitokinlerin, özellikle IL-6 düzeyinin etkin olduğu rapor edilmiştir. Hastanemiz laboratuvarında IL-6 tetkiki yapılmadığı için hastamızda IL-6 düzeyine bakılamadı. Proinflamatuvar sitokinler iki mekanizma üzerinden ADH seviyesini yükseltmektedirler. Birincisi, ADH'nin direk olarak serum osmolalitesinden bağımsız salınımını stimüle etmesi, ikincisi, alveolar bazal membran üzerinden hipoksik pulmoner vazokonstriksiyonu uyarak ADH düzeyini

yükseltmesidir. Böylece endojen nonosmotik ADH salınımı artmaktadır [15-18]. Bunların yanında SARS-CoV2 virüsü de CMV, HSV, VZV gibi nöroinvaziv bir virüs olduğu için VZV'deki mekanizma ile de UADHSS'ye neden olabilir.

Duygusal, fiziksel veya psikolojik stresler ve enfeksiyonlarla ilişkili ağrı (COVID-19 gibi) hipotalamo-hipofizer eksenini uyarak ADH salınımına yol açar. Alternatif olarak stres, hipotalamusu ADH salgılaması için uyaran kortikal nöronları aktive eder [19]. Ek olarak, pnömoniyeye bağlı akciğer hasarı, ventilasyon-perfüzyon uyumsuzluğuna neden olabilir. Bu uyumsuzluk, hipoksik pulmoner vazokonstriksiyona neden olarak sol atriyumun yetersiz dolumuna yol açar. Bunun sonucunda sol atriyal gerginlikte azalma ve ADH sekresyonunda artış meydana gelir [20, 21]. Ancak bu mekanizmaları anlamak için daha fazla çalışmaya ihtiyaç vardır. UADHSS tanı kriterleri Tablo 2'de verilmiştir [22].

Hiponatremi etiyolojisini araştırdığımızda; hastamızın serum osmolalitesinin 275 mOsm/kg'in altında olduğu, idrar sodyum atılımının 30 mmol/L'nin üzerinde olduğu tespit edildi. Anamnezinde herhangi bir diüretik kullanımı hikayesi yoktu. Yapılan tetkikler sonucunda da herhangi bir adrenal, tiroid veya renal yetmezliği bulunmuyordu. Bir ay önce hipertansiyon tanısı nedeniyle kardiyoloji polikliniğinde yapılan rutin tetkiklerinde sodyum değeri normaldi. COVID-19 pnömonisi nedeniyle almış olduğu favipiravirin UADHSS'na neden olabileceğine dair herhangi bir kanıt olmaması, COVID-19 nedeniyle ilk başvurusunda sodyum değerinin 132 mEq/L olması ve öncesinde hiponatreminin olmaması, hiponatreminin COVID-19 ile ilişkili olabileceğini düşündürmüştür.

Bu tür hastalarda tedavi öncesi psödohiponatremi yapabilecek durumlar gözden geçirilmelidir. Altta yatan patolojik durumlar varsa tespit edilip, tedavisi sağlanmalıdır. Hiponatremi tedavisi semptomların varlığına ve şiddetine (hafif, ılımlı ve şiddetli), akut (<48 saat) ya da kronik (≥48 saat) süreçte gelişmiş olmasına göre belirlenmektedir. Akut hiponatremi kronik hiponatremiden daha semptomatiktir. Hiponatremide ozmotik santral pontin miyelolizisi indüklemeye riskinden dolayı sodyumun düzeltilmesi dikkatli yapılmalıdır. Şiddetli semptom varlığında akut ya da kronik olsun düzeltme hızlı olmalıdır. İlk bir saatte %3

Tablo 1. Benzer çalışmalar ve sonuçları

Çalışmanın adı	Yaş/cinsiyet	Geliş şikayeti	Komorbidite	Serum Na (mEq/L)	Plazma Osmolaritesi (mOsm/kg)	İdrar Na konsantrasyonu (mEq/L)	Tedavi
E. Gemicioğlu ve ark.	65/K	Nefes darlığı, ateş	Sarkoidoz KOAH HT KKY	118	243	68	Sıvı kısıtlaması
R. U. Chowdhury ve ark.	70/K	Nefes darlığı, ateş, bilinç değişikliği	HT	114	219	58	%3'lük hipertonic sodyum, sıvı kısıtlaması
Z. Yousaf ve ark.	58/E	Ateş, öksürük, boğaz ağrısı	HT HL Astım	116	243	51	Sıvı kısıtlaması
1. olgu	20/E	Ateş, öksürük, kusma, letarji, bilinç bulanıklığı	Yok	112	253	145	%3'lük hipertonic sodyum, sıvı kısıtlaması
2. olgu	47/E	Karın ağrısı, ateş	Yok	117	278	71	Sıvı kısıtlaması
3. olgu	57/E	Mide bulantısı, yorgunluk, baş ağrısı	HT Tip 2 DM	112	240	63	%3'lük hipertonic sodyum, sıvı kısıtlaması

E: Erkek, K: Kadın, KOAH: Kronik obstrüktif akciğer hastalığı, HT: Hipertansiyon, KKY: Konjestif kalp yetmezliği, HL: Hiperlipidemi, DM: Diabetes mellitus, Na: Sodyum

Tablo 2. Uygunsuz ADH salınım sendromu tanı kriterleri

Esas Kriterler:
 Serum osmolalite<275mOsm/kg
 İdrar osmolalite>100 mOsm/kg
 Övolemide
 İdrar sodyum konsantrasyonu>30 mmol/L
 Diüretik kullanımı öyküsü olmaması,
 Adrenal, tiroid, hipofiz veya renal yetmezlik bulunmaması

Tamamlayıcı kriterler:
 Serum ürik asit<0,24mmol/l
 Serum üre düzeyi<3,6 mmol/l
 %0,9 salininfüzyonuylahiponatreminin düzelmemesi
 Fraksiyone sodyum ekskresyonu>%0,5
 Fraksiyone üre ekskresyonu>%55
 Fraksiyone ürik asit ekskresyonu>%12
 Hiponatreminin sıvı kısıtlaması ile düzelmesi

hipertonik salin tedavisine başlanmalıdır ve ilk etapta serum sodyumundaki artış 5 mmol/L olarak hedeflenmelidir. Daha sonra ki dönemde 24 saatte düzeltme 10 mmol/L'yi geçmemelidir. UADHS'da ilk basamak tedavi sıvı alımının kısıtlanmasıdır. İkinci olarak önerilen ise su klirensini artırmak için solüt alımını artırmak veya düşük doz loop diüretik ve oral sodyum klorid kombinasyonudur [22]. Sıvı kısıtlaması 500–1000 ml/gün'den yapılabilir [6]. Bizim hastamızda hipertonik salin infüzyonu ve sıvı kısıtlama UADHSS'yi düzeltmek açısından yeterli oldu.

Sonuç olarak; vakamız hiponatremisi olan COVID-19 hastalarında UADHSS'yi aklı getirmeyi vurgulamaktadır. Hiponatremide altta yatan etyolojinin belirlenmesi, hastanede kalış süresinin kısalmasına ve mevcut pandemide morbiditeyi azaltmak açısından önemlidir. COVID-19 pnömonisi, UADHSS'nin bir sebebidir, ancak bu ilişkiyi anlamak için gelecekteki çalışmalar önemlidir.

Çıkar ilişkisi: Yazarlar çıkar ilişkisi olmadığını beyan eder.

Kaynaklar

- Chen N, Zhou M, Dong X, et al. Epidemiological and clinical characteristics of 99 cases of 2019 novel coronavirus pneumonia in Wuhan, China: a descriptive study. *The Lancet* 2020;395:507-513. [https://doi.org/10.1016/S0140-6736\(20\)30211-7](https://doi.org/10.1016/S0140-6736(20)30211-7)
- Türkiye Cumhuriyeti Sağlık Bakanlığı Halk Sağlığı Genel Müdürlüğü, Covid-19 (2019-N Cov Hastalığı) Rehberi, Bilim Kurulu Çalışması, 1 Haziran 2020. Erişim adresi: <https://covid19.saglik.gov.tr/Eklenti/37702/0/covid-19rehberiantisitokin-antiinflamatuartedavilerkoagulopatyonetimipdf.pdf>. Erişim tarihi 02 Ekim 2020
- Hong XW, Chi ZP, Liu GY, et al. Analysis of early renal injury in COVID-19 and diagnostic value of multi-index combined detection. *MedRxiv* 2020. <https://doi.org/10.1101/2020.03.07.20032599>
- Aggarwal S, Garcia Telles N, Aggarwal G, Lavie C, Lippi G, Henry BM. Clinical features laboratory characteristics, and outcomes of patients hospitalized with coronavirus disease 2019 (COVID-19): early report from the United States. *Diagnosis* 2020;7:91-96. <https://doi.org/10.1515/dx-2020-0046>
- Corona G, Giuliani C, Parenti G, et al. Moderate hyponatremia is associated with increased risk of mortality: evidence from a meta-analysis. *PLoS One* 2013;8:e80451. <https://doi.org/10.1371/journal.pone.0080451>
- Uslu N, Sinangil A, Çelik A, Ecder T. Hiponatremiye güncel yaklaşım. *İstanbul Bilim Üniversitesi Florence Nightingale Tıp Dergisi* 2016;2:63-68.
- Renneboog B, Musch W, Vandemergel X, Manto MU, Decaux G. Mild chronic hyponatremia is associated with falls, unsteadiness and attention deficits. *Am J Med* 2006;119:1-8. <https://doi.org/10.1016/j.amjmed.2005.09.026>
- Ellison DH, Berl T. The syndrome of inappropriate antidiuresis. *N Engl J Med* 2007;356:2064-2072. <https://doi.org/10.1056/NEJMcp066837>
- Gaglani B, Gupta S, Chavez O, Libardo R. Influenza as a cause of SIADH related hyponatremia: a case report. *J Clin Diagn Res* 2017;11:10-11. <https://doi.org/10.7860/JCDR/2017/25785.9797>
- Bassi V, Fattoruso O, Santinelli C. Localized herpes zoster infection: a rare cause of syndrome of inappropriate secretion of antidiuretic hormone. *Oxf Med Case Reports* 2017;11:223-225. <https://doi.org/10.1093/omcr/omx065>
- Bourque, Charles W. Central mechanisms of osmosensation and systemic osmoregulation. *Nat Rev Neurosci* 2008;9:519-531. <https://doi.org/10.1038/nrn2400>

12. Gemcioglu E, Karabuga B, Ercan A, Erden A. A case of inappropriate antidiuretic hormone secretion syndrome associated with covid-19 pneumonia. *Acta Endocrinol (Buchar)* 2020;16:110-111. <https://doi.org/10.4183/aeb.2020.110>
13. Habib MB, Sardar S, Sajid J. Acute symptomatic hyponatremia in setting of SIADH as an isolated presentation of COVID-19. *IDCases* 2020;21:e00859. <https://doi.org/10.1016/j.idcr.2020.e00859>
14. Chowdhury MRU, Akter KS, Moula MM, Kabir MA, Bhuiyan SI, Das BC. COVID-19 presented with syndrome of inappropriate ADH secretion (SIADH): a case report from Bangladesh. *Respiratory Medicine Case Reports* 2020;31:101290. <https://doi.org/10.1016/j.rmcr.2020.101290>
15. Yousaf Z, Al Shokri SD, Al Soub H, Mohamed MFH. COVID-19-associated SIADH: a clue in the times of pandemic! *Am J Physiol Endocrinol Metabol* 2020;318:882-885.
16. Mehta P, McAuley DF, Brown M, et al. COVID-19: consider cytokine storm syndromes and immunosuppression. *The Lancet* 2020;395:1033-1034. [https://doi.org/10.1016/S0140-6736\(20\)30628-0](https://doi.org/10.1016/S0140-6736(20)30628-0)
17. Park SJ, Shin JI. Inflammation and hyponatremia: an underrecognized condition? *Korean J Pediatr* 2013;56:519-522. <https://doi.org/10.3345/kjp.2013.56.12.519>
18. Qin C, Zhou L, Hu Z, et al. Dysregulation of immune response in patients with COVID-19 in Wuhan, China. *Clin Infect Dis* 2020;71:762-768. <https://doi.org/10.1093/cid/ciaa248>
19. Jezova D, Skultetyova I, Tokarev D, Bakos P, Vigas M. Vasopressin and Oxytocin in Stress. *Annals New York Academy of Sciences* 1995;771:192-203. <https://doi.org/10.1111/j.1749-6632.1995.tb44681.x>
20. Dunham Snary K, Wu D, Sykes E, et al. Hypoxic pulmonary vasoconstriction. *Chest* 2017;151:181-192. <https://doi.org/10.1016/j.chest.2016.09.001>
21. Koizumi K, Yamashita H. Influence of atrial stretch receptors on hypothalamic neurosecretory neurones. *J Physiol* 1978;285:341-358. <https://doi.org/10.1113/jphysiol.1978.sp012575>
22. Spasovski G, Vanholder R, Alolio B, et al. Clinical practice guideline on diagnosis and treatment of hyponatraemia. *Nephrol Dial Transplant* 2014;29:1-39. <https://doi.org/10.1093/ndt/gfu040>

Yazarların makaleye olan katkıları

F.A., P.A. ve E.Z. çalışmanın ana fikrini ve hipotezini kurgulamışlardır. F.A. ve P.A. hastayı serviste takip etmiştir. E.Z. hastanın tedavisi konusunda yardımcı olmuştur. F.A. olguyu yazmıştır. Makalenin tartışma bölümünü F.A, P.A. ve E.Z. yazmıştır. Ayrıca tüm yazarlar çalışmanın tamamını tartışmış ve son halini onaylamıştır.

Teşekkür: Hastanın hastanede yattığı süre boyunca takip ve tedavi uygulamalarını başarı ile gerçekleştiren enfeksiyon hastalıkları servisinde çalışan tüm sağlık personeline teşekkür ederiz.

Hasta onamı: Hasta yakınından yazılı onam alınmıştır.