

## ORTOPEDİK ÖZÜRLÜLERDE KULLANILAN DESTEKLEYİCİ TEKNOLOJİ

Doç. Dr. Serap ALSANCAK\*

### ÖZET

Ortez, Latince düzeltme, doğrultma veya normale çevirme anlamına gelir. Ortez, özel olarak tanımlanmaya çalışıldığında; ortopedik özürünün organlarında herhangi bir eksiklik olmamasına rağmen, vücudunun bütünlüğünde veya fonksiyonunda bir bozukluk olduğunda o bölgeyi desteklemek, hareketsiz bırakmak, hareketine yardımcı olmak veya yapamadığı fonksiyonu kazandırmak gibi amaçlarla oluşturulan ve uygulanan yardımcı cihazdır. Bu yazıda günümüzde kullanılan ortezlerden yalnız bir bölümüne yer verilmiştir.

**Anahtar Kelimeler:** Ortez, ortopedik özür, destekleyici teknoloji.

### ASSISTIVE TECHNOLOGY USED IN ORTHOPAEDIC DISABLED PEOPLE

#### ABSTRACT

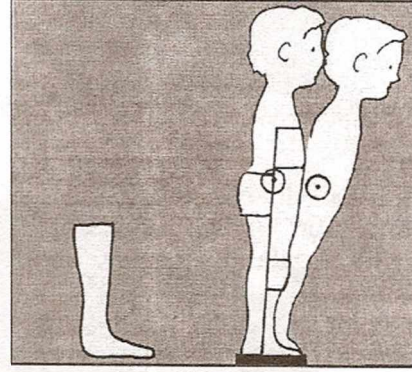
Orthos means straight, normal or true in Latin. More specifically, orthosis deal with the exoskeletal devices to support, to limit, to assist motion or to give function of segment of the body. Some of the orthoses are used by orthopaedic disabled patients are presented in this paper.

**Key Words:** Orthosis, orthopaedic disability, assistive technology

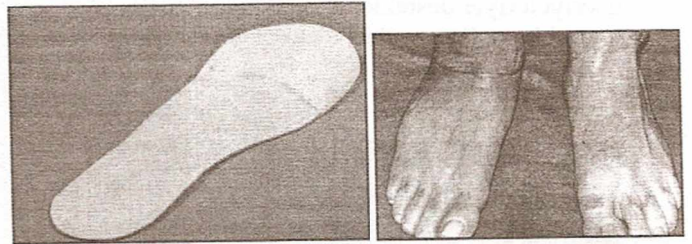
Ortopedik özürülülerde kullanılan destekleyici teknolojide yer alan ortezlerle bazen tek eklem bazen de birden çok eklem desteklenmesi gerekir (Şekil 1). Bu desteklerin oluşturulmasında desteklerin geniş alandan uygulanmasına ve mekanik prensiplerin dikkate alınmasına özen gösterilir.

Doğumsal veya sonradan olan ayaklar arasındaki eşitsizliklerde ark takviyeleri ile

ayak desteklenir, ayakkabı burnu doldurularak ayağın bütünlüğü sağlanır veya protez ayak kılıfları ile ayağın estetiği tamamlanır (Şekil 2).



Şekil 1. Tek eklemi ve birden çok eklemi destekleyen ortezler.



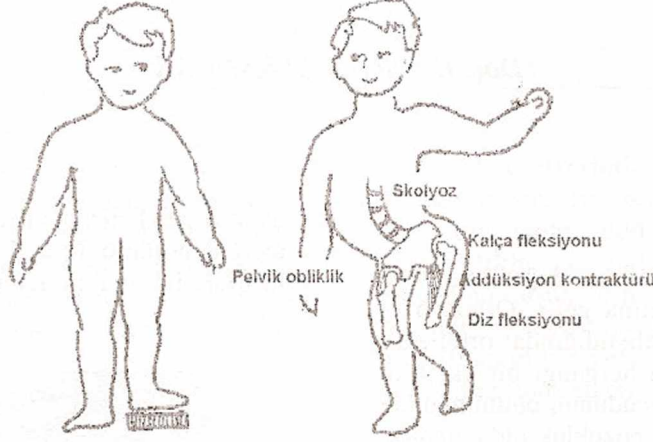
Şekil 2. Parmak ucu doldurulmuş tabanlık ve estetik ayak protezi.

\* Ankara Üniversitesi, Dikimevi Sağlık Hizmetleri Meslek Yüksekokulu, 06590, Dikimevi / Ankara.

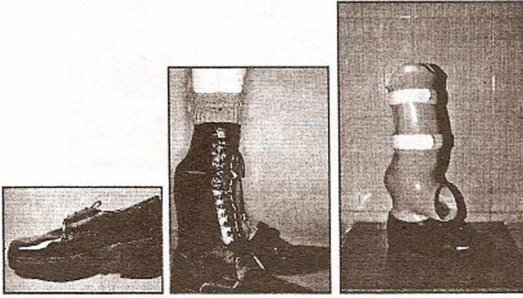
1-2 Aralık 2001'de Ankara'da düzenlenen "1. Ulusal Özürülüler İçin Destekleyici Teknoloji Sempozyumu"nda sunulan konferansın metnidir.

Ekstremitte kısalıkları çözülmediğinde anormal yürüyüş bozuklukları ile birlikte vücutta ciddi deformiteler olur (Şekil 3). Bu

nedenle kısalığın miktarına göre değişen yükselti takviyelerinden veya protezlerden yararlanır (Şekil 4) (1,2,3).

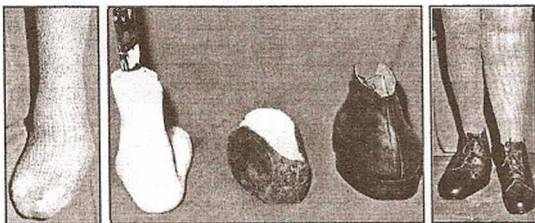


Şekil 3. Ekstremitte kısalığına bağlı vücutta oluşan deformiteler.



Şekil 4. 4, 20 ve 15 cm kısalıklarda uygulanan yükselti takviyesi ve protezler.

Ayağın ciddi deformitelerinde örneğin rijit bir pes planovalgusta ayağın tek bölgeden baskı altında kalmasını önlemek gerekir. Bunun için ortopedik botların içi ark takviyeleriyle desteklenir ve topuk medial veya lateral kamaları verilerek yük dağıtılır (Şekil 5) (3,4).

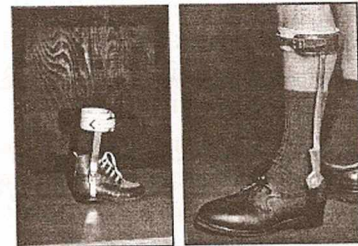


Şekil 5. Rijit bir pes planovalgusta ayağın ortopedik bot içinden desteklenmesi.

Bacağın anterior grup kaslarının felcinde ayak aşağı düşer ve ayağın düşmesini önleyen metalden veya plastikten oluşturulan kısa yürüme ortezlerinden yararlanır. Kısa yürüme ortezlerinde bilek bölgesine yerleştirilen özel stoplamalar veya yaylı (Klenzak) ayak bileği eklemleri ile ayak bileği 90°de tutularak ayağın düşmesi önlenir (Şekil 6) (1,3).

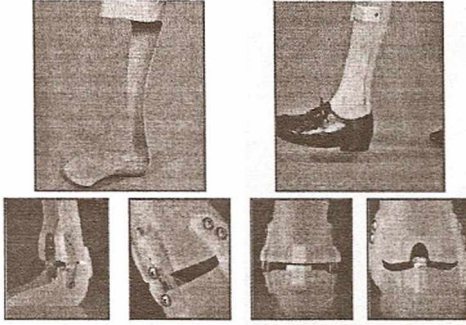
Yine düşük ayakta kullanılan bir başka ortez, termoplastik ayak-ayakbileği ortezleridir. Isıtıldığında kolay şekillenebilen bu ortezler hafif, estetik ve kullanımları pratik ortezlerdir. Ancak karşılaşılan en büyük sıkıntı bilek bölgesinde oluşan kırılmalardır. Çözüm olarak plastik ortezlerde bileğe eklem yerleştirilir ve bilek hareketi farklı bölgelerden stoplanır (Şekil 7).

Günümüz teknolojisi plastik ortezlerle metal yan barlı ortezleri birleştirmiş dayanıklı, hafif, fonksiyonel ve estetik ortezlerin geliştirilmesine olanak sağlamıştır (Şekil 8).

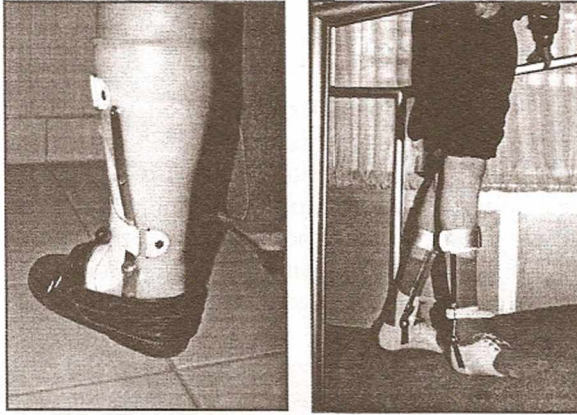


Şekil 6. Metal yan barlı kısa yürüme ortezi.



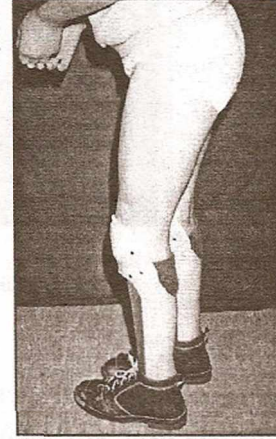

Şekil 7. Termoplastik ayak-ayakbileği ortezleri.



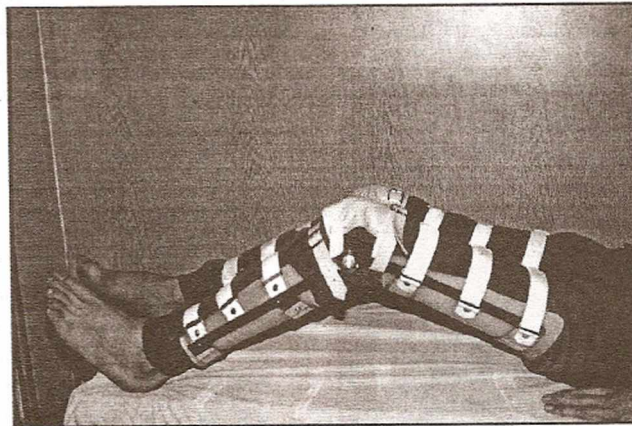
Şekil 8. Metal yan barlı, termoplastik ayak - ayakbileği ortezi ve sandaletli, yaylı ayak bileği eklemli, metal yan barlı kısa yürütme ortezi.

Bacağın posterior grup kaslarının felcinde, çoğu kez ayak bileğinin dorsi fleksiyonuna dizin fleksiyonu da iştirak eder. Bu durumda kullanılan ortezler, dizin fleksiyona ve ayağın dorsi fleksiyona gidişini önleyecek şekilde planlanır (Şekil 9) (4,5).




Şekil 9. Bacak posterior grup kaslarının felci ve ortezleri.

Dizin aşırı fleksiyonda kaldığı öne eğriliklerinde kullanılan ortezlerde dizi desteklemek ve aşamalı olarak dizdeki bu eğriliği düzeltmek amaçlanır (Şekil 10). Dizin kilitlemesi veya ekstansiyonda tutulmasından sorumlu kasların felcinde yada zayıflığında, dizin kilitleme fonksiyonu ortezlere yerleştirilen mekanik eklemlerle yapılır. Bu eklemlerin günümüzde geliştirilen pek çok çeşidi olmakla birlikte en sık kullanılanları; özürülü ayağa kalktığında elle kilitlenebilen yüzük kilitler ve otomatik kilitlenebilen diz eklemleridir (Şekil 11).



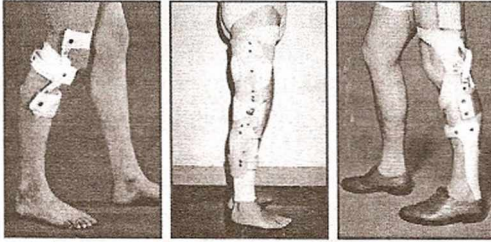
Şekil 10. Diz fleksiyon kontraktür ortezi.



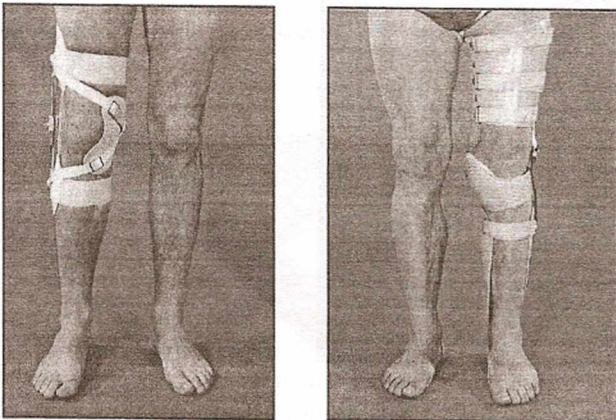


Şekil 11. Yüzük kilitli ve otomatik (İsviçre) kilitli diz ortezleri.

Dizin arkaya, içe veya dışa eğriliklerinde de mekanik prensiplerin esas alındığı plastik, metal veya karma ortezlerden yararlanılır. Örneğin dizin arkaya kaçtığı genu rekurvatumda diz posteriorundan, içe büküldüğü genu valgumda diz medial yüzünden uygulanan baskılar bu eğriliklerin düzeltilmesinde ve diz eklemine binen streslerin dağıtılmasında önemli rol oynarlar (Şekil 12, 13) (1,4).

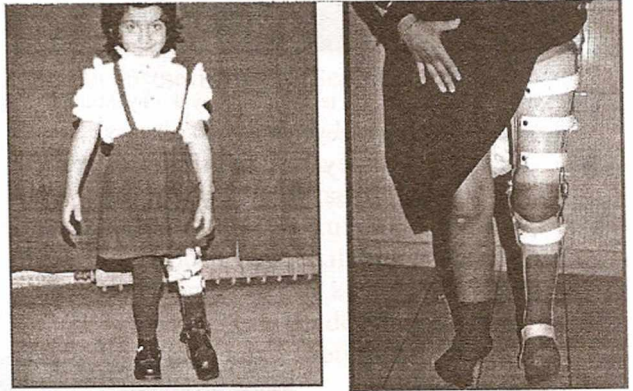


Şekil 12. Genu rekurvatumda uygulanan diz ortezleri.



Şekil 13. Genu valgumda uygulanan diz ortezleri.

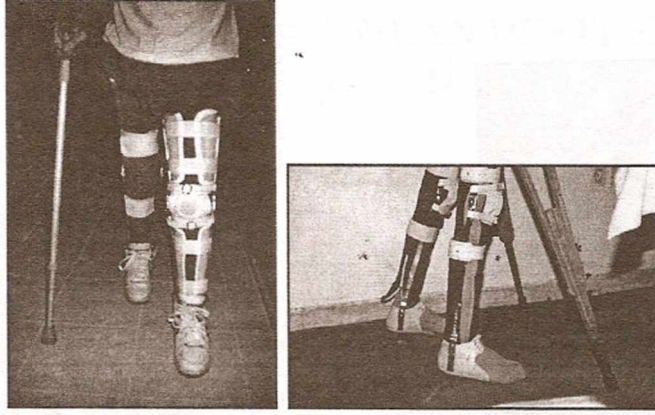
Ayak bileği ve dizi kontrol eden kasların birlikte felcinde veya zayıflığında her iki eklemde de ortezle desteklenmesi, diz ve ayak bileğinden uygun stoplamaların yapılması gerekir. Şekil 14'de polio sekelli özürülülerin kullandıkları metal yan barlı ve termoplastik uzun yürüme ortezleri görülmektedir (4).



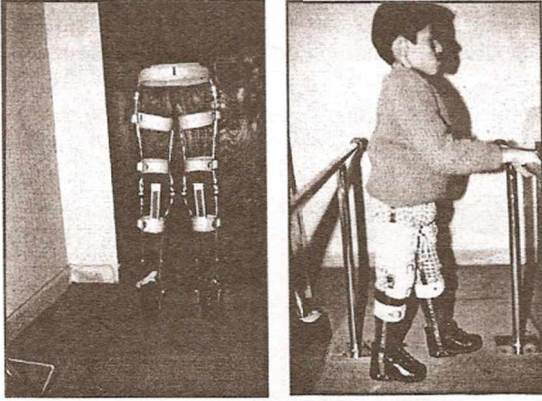
Şekil 14. Polio sekelli özürülülerde kullanılan uzun yürüme ortezleri.

Medulla spinalisi etkileyen vertebra kırıkları veya doğumsal defektler her iki alt ekstremitede kaslarında da ciddi felçlere sebep olabilir. Bu durumda her iki ayak bileği ve dizi içine alan uzun yürüme ortezleri (Şekil 15), kalça grubu kaslarının da kontrol edilemediği durumda metal bel kemerli uzun yürüme ortezleri (Şekil 16) kullanılır.



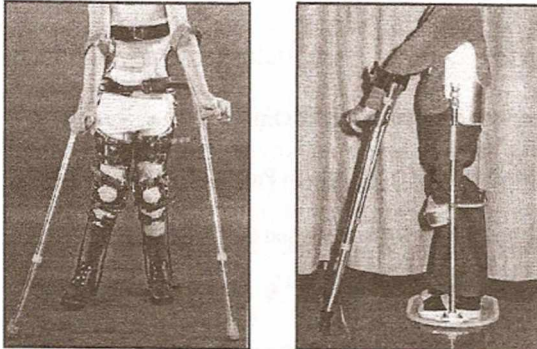


Şekil 15. Paraplejik özürllülerde kullanılan uzun yürüme ortezleri.



Şekil 16. Paraplejik özürllülerde kullanılan metal bel kemerli uzun yürüme ortezleri.


Doğumsal defektler veya nörolojik hastalıklar alt ekstremiteler ile birlikte gövde kontrolünü de zorlaştırabilir ki bu tip felçlerde metal bel kemerli uzun yürüme ortezleri yetersiz kalır. Bu durumda gövdenin de desteklenmesi gerekir. Şekil 17'de görüldüğü gibi gövde destekli uzun yürüme ortezi ve parapodium ile özürllü aktivite düzeyine göre değişen yardımcı araç kullanarak ve alt ekstremitelerini ileri savurarak yürür.



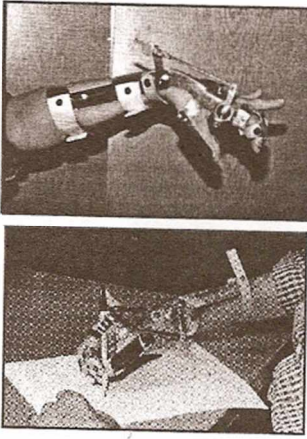
Şekil 17. Gövde destekli uzun yürüme ortezi ve parapodium.

Üst torakal lezyonlarda kullanılan bir başka ortez, özürllünün karşıt adım atmasında kolaylık sağlayan resiprokal yürüme ortezidir (Şekil 18). Ayrıca alt ekstremitelerin ve gövdenin tümüyle desteklendiği ellerin serbest bırakıldığı swivel walker'larla özürllü kol salınımı ve ağırlık aktarımı ile rahatlıkla yürüyebilir.

Quadriparazilerde elin kullanımı büyük önem kazanır. Bilekte bir kas grubunun çalışıyor olması Şekil 19'da görülen menteşeli splintin özürllüye uygulanmasına ve elin fonksiyonel kullanımına olanak sağlar. Hiçbir kasın çalışmadığı durumlarda ise, elin kullanımı benzer splintin yapay kas veya elektrikli sistemlerle kullanımını gerektirir (1,5).

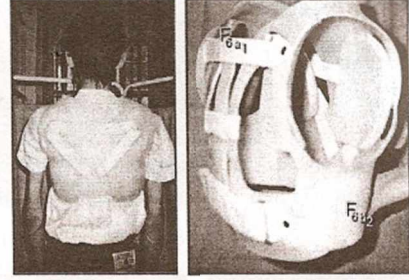


Şekil 18. Resiprokal yürüme ortezi.

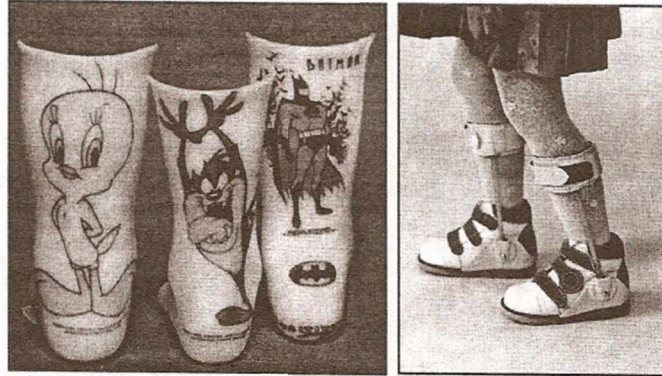

Şekil 19. Mentşeli splintlerle elin fonksiyonel kullanımı.

Bazen gövdede bir bölümün desteklenmesi önemli hareketlerin açığı çıkmasını sağlar. Örneğin fascio-skapulo-humeral distrofil bir özürde skapulaların termoplastik gövde ortezi ile desteklenmesi omuz hareketini açığa çıkarır (Şekil 20) (6).



Şekil 20. Skapulaları destekleyici plastik gövde ortezi.



Şekil 21. Estetik kısa yürüme ortezleri.

Günümüz teknolojisi ile birlikte ortezler daha canlı, estetik ve sıcak görünüm sergilerler. Böylece özürli çocukların biraz olsun ruhsal yapıları pozitif yönde etkilenmeye başlar (Şekil 21).

Sonuç olarak destekleyici teknoloji ile dünyada olduğu gibi ülkemizde de özürünün rahatlığı, mutluluğu ve üretkenliği hedeflenmektedir.

### KAYNAKLAR

1. Goldberg B.M., Hsu J.D. Atlas of Orthoses and Assistive Devices. American Academy of Orthopaedic Surgeons, C.V. Mosby Co., St. Louis 1997 : 15-66, 209-239, 479-554.
2. Wenger D.R., Rang M. The Art and Practice of Children's Orthopaedics, New York, Raven Press Ltd., 1993 : 103-167, 201-219.
3. Condie D.N., Turner M.S. An Atlas of Lower Limb Orthotic Practice, London, Chapman and Hall Medical, 1997 : 27-45, 62-79.
4. Bunch W.H. Atlas of Orthotics. American Academy of Orthopaedic Surgeons, St. Louis, C.V. Mosby Co., 1985 : 199-237, 270-357.
5. Nawoczenski D.A., Epler M.E. Orthotics in Functional Rehabilitation of the Lower Limb, London, W.B. Saunders Co., 1997 : 130-155, 222-272.
6. Alsancak S., Altınkaynak H., Kınık H. Journal of Prosthetics and Orthotics. 2000 ; 12(4) : 106-109.