

OLGU SUNUMU / CASE REPORT

## Masif Dil Hematomu: Trombolitik Tedavinin Nadir Bir Komplikasyonu

Massive Lingual Hematoma: A Rare Complications of Thrombolytic Therap

Adem BEKLER<sup>1</sup>, Kemal KARAAĞAÇ<sup>1</sup>, Fahriye VATANSEVER<sup>1</sup>, Özlem Arıcan ÖZLÜK<sup>1</sup>, Mustafa YILMAZ<sup>1</sup>, Mustafa KUZEYTEMİZ<sup>1</sup>, Tezcan PEKER<sup>1</sup>

<sup>1</sup>Bursa Yüksek İhtisas Hastanesi, Kardiyoloji Bölümü, Bursa

### ÖZ

Trombolitik ajanlar akut miyokard infarktüsü (AMİ) tedavisinde sıklıkla kullanılırlar. Trombolitik tedavinin AMİ'da mortaliteyi azaltmasına rağmen ciddi yan etkileri görülebilir. Kanama trombolitik tedavi uygulanmasıyla ilişkili en belirgin komplikasyondur. Dil hematomu trombolitik tedavinin nadir ancak üst hava yollarını daraltarak ölümcül olabilen bir komplikasyondur. Biz 66 yaşındaki bayan hastada, AMİ için doku plazminojen aktivatörü (Alteplaz) uygulanması sonrası gelişen masif dil hematomunu sunmayı amaçladık.

**Anahtar Kelimeler:** Miyokard infarktüsü, alteplaz, lingual hematoma

### ABSTRACT

Thrombolytic agents are commonly used for the treatment of acute myocardial infarction (MI). Although thrombolytic therapy decreases mortality in acute MI but it may lead to serious side effects. Bleeding is the major complication associated with the administration of thrombolytics. Lingual hematoma is a rare complications of but potentially fatal cause of upper airway obstruction. We aimed to the report a 66-year-old woman who developed massive lingual hematoma after tissue plasminogen activator (alteplase) administration for an acute MI.

**Keywords:** Myocardial infarction, alteplase, lingual hematoma

**Geliş Tarihi / Received:** 14.12.2012

**Kabul Tarihi / Accepted:** 31.05.2013

**Yazışma Adresi / Correspondence:** MD. Kemal Karaağaç

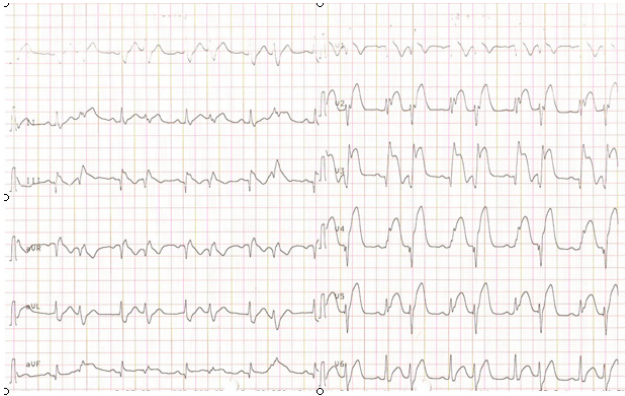
Kardiyoloji Kliniği, Bursa Yüksek İhtisas Eğitim ve Araştırma Hastanesi Prof. Tezok caddesi, 152 evler mahallesi, No:2, Yıldırım, Bursa  
drkaraagac2001@gmail.com

## GİRİŞ

Akut miyokard infarktüsü (MI) gelişmiş ülkelerde halen en başta gelen ölüm nedenidir. Son yıllarda akut MI'nün tedavisinde önemli gelişmeler kaydedilmiştir. Akut MI'nin tedavisine trombolitiklerin eklenmesi ile mortalitede önemli derecede azalma olmuştur (1). Trombolitik tedavi akut MI'li hastalarda primer perkütan anjiyoplasti yapılamayan yerlerde standart tedavi haline gelmiştir. Trombolitik kullanımına bağlı olarak çoğunlukla alerjik komplikasyonlar görülmesine rağmen, hemorajik komplikasyonlar da nadir değildir. Trombolitik tedaviyle birlikte kanama komplikasyonlarına %5-33 oranında rastlanılmaktadır (1,2). Üst hava yollarında obstrüksiyona neden olan trombolitik tedavi ile ilişkili lingual hematoma nadir görülen bir komplikasyondur.

## OLGU SUNUMU

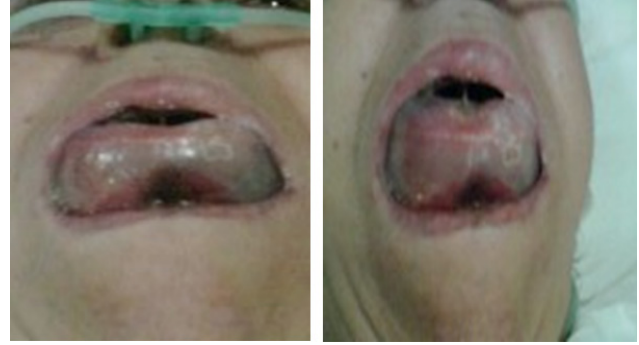Daha önceye ait kardiyak yakınması olmayan 66 yaşında bayan hasta, 3 saattir olan retrosternal sıkıştırıcı göğüs ağrısı nedeniyle hastanemiz acil servisine başvurdu. Çekilen elektrokardiyografisinde (EKG) anteriyor derivasyonlarda ST elevasyonu olması (**şekil I**) ve kardiyak enzimlerinin yüksek bulunması üzerine akut anteriyor MI tanısıyla yatırıldı. Hastaya 100 mg doku plazmi-



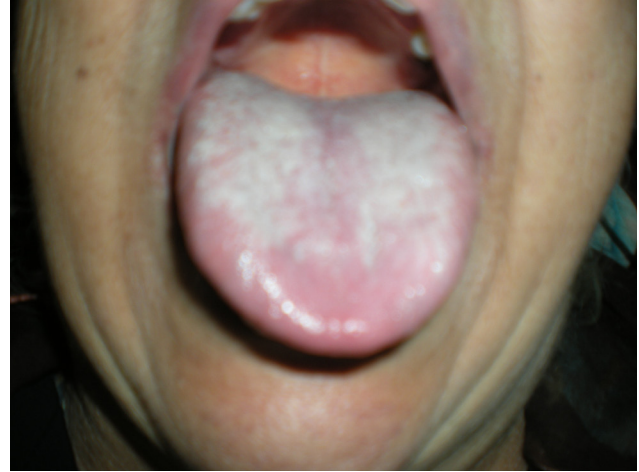**Şekil I:** Acil servise başvuru anındaki elektrokardiyografide (EKG) V1-V6 derivasyonlarında görülen ST segment elevasyonu

nojen aktivatorü (alteplaz) diğer konvansiyonel MI tedavileriyle (beta bloker, nitrat, heparin) beraber başlandı. Alteplaz infüzyonundan 4 saat sonra progresif şekilde tüm oral kavite ve orofarenksi dolduran, üst havayolu obstrüksiyonuna

neden olan masif lingual hematoma gelişti (**şekil II**). Orotrakeal entübasyon mümkün olmadığından nazotrakeal olarak entübe edilip genel anestezi altında trakeostomi açıldı. İşlemden 3 gün sonra lingual hematoma geriledi ve trakeostomi kapatıldı. Hastanın 3. ve 6. ay kontrollerinde herhangi bir patoloji saptanmadı (**şekil III**).



**Şekil II:** Alteplaz infüzyonundan 4 saat sonra gelişen masif dil hematoma



**Şekil III:** Hastanın 3. ayındaki kontrolünde dildeki hematoma'nın tamamen iyileşmesi

## TARTIŞMA

Lingual hematoma, trombolitik tedavinin fatal üst havayolu obstrüksiyonuna neden olan nadir görülen hemorajik komplikasyonlarından birisidir. Literatürde heparinin, streptokinazın ve/veya doku plazminojen aktivatörlerinin neden olduğu lingual hematoma ile ilgili çeşitli vakalar bildirilmiştir (3-6). Trombolitik tedavi sonrası fatal üst havayolu obstrüksiyonuna neden olan ve aynı zamanda acil girişim (nasal veya trakeal entübasyon, trakeostomi veya krikotroidotomi) gerektiren vakalar ise son derece nadirdir. Bizim vakamızda göğüs ağrısının gerilemesi ve ST rezolüsyonu sağlanmasıyla trombolitik tedaviden

fayda sağlanmıştır. Fakat trombolitik tedaviye bağlı hemorajik komplikasyon sonucu gelişen lingual hematoma dakikalar içinde üst havayolu obstrüksiyonuna neden olmuştur. Üst havayolu obstrüksiyonu gelişen bu hastalarda mümkün olan en kısa zamanda ve fazla travmatize etmeden acil havayolu açıklığının sağlanması önemli olduğundan hastamızda herhangi bir komplikasyon gelişmeden başarılı şekilde nazotrakeal yoldan entübe edilip trakeostomi açılmıştır.

Sonuç olarak lingual hematoma trombolitik tedavinin nadir ama önemli komplikasyonlarından. Dil bölgesinde böyle bir hematoma olabileceği ve acil entübasyon gerektirebileceği kardiyologlar tarafından göz önünde bulundurulmalıdır.

### KAYNAKLAR

- 1- De Feyter PJ, van Eenige MJ, van der Wall EE, et al. Effects of spontaneous and streptokinase-induced recanalization on left ventricular function after myocardial infarction. *Circulation*. 1983;67(5):1039-44.
- 2- Becker RC, Corrao JM, Harrington R, et al. Recombinant tissue plasminogen activator: current concepts and guidelines for clinical use in acute myocardial infarction. Part 1. *Am Heart J* 1991; 121(1 Pt1): 220-44.
- 3- Riggs JE. Sublingual hematoma: An unusual complication of heparin anticoagulation. *WV Med J* 1986;82(5):131.
- 4- Williams PJ, Jani P, McGlashan J. Lingual haematoma following treatment with streptokinase and heparin; anesthetic management. *Anaesthesia* 1994;49(5):417-18.
- 5- Jaffrelot M, Bourrigan P, Cracan A, et al. [Lingual haematoma after thrombolysis for acute myocardial infarction.] *Ann Fr Anesth Reanim* 2005;24(3):306-7.
- 6- McMechan SR, Morrow B, Campbell NP. Lingual haematoma after treatment with alteplase (recombinant tissue plasminogen activator) for acute myocardial infarction. *Br Heart J* 1995;74(2):205.