

## Olgu Sunumu

# Diyabetes Mellitus’da Kriptokok ve Mukor ile Birlikte Görülen Bir Rhino-Orbital Mukormikoz Olgusu

## A Case of Rhino-Orbital Mucormycosis with Cryptococcus & Mucor in Diabetes Mellitus

Fatma SIRMATEL<sup>1</sup>, Yusuf Özgür BİÇER<sup>2</sup>, Öcal SIRMATEL<sup>3</sup>, İsmail ÖRS<sup>4</sup>,  
Ayşegül SOLMAZ TUNCER<sup>5</sup>, Fahri YILMAZ<sup>6</sup>, Üzeyir GÖK<sup>7</sup>

<sup>1</sup>Abant İzzet Baysal Üniversitesi Tıp Fakültesi Enfeksiyon Hastalıkları Anabilim Dalı, Bolu

<sup>2</sup>Abant İzzet Baysal Üniversitesi Tıp Fakültesi Kulak Burun Boğaz Hastalıkları Anabilim Dalı, Bolu

<sup>3</sup>Abant İzzet Baysal Üniversitesi Tıp Fakültesi Radyoloji Anabilim Dalı, Bolu

<sup>4</sup>Karaman Devlet Hastanesi Cildiye Bölümü, Konya

<sup>5</sup>İzzet Baysal Devlet Hastanesi Radyoloji Bölümü, Bolu

<sup>6</sup>Abant İzzet Baysal Üniversitesi Tıp Fakültesi Tıbbi Patoloji Anabilim Dalı, Bolu

<sup>7</sup>Elazığ Medicalpark Hastanesi Kulak Burun Boğaz Hastalıkları Bölümü, Elazığ

## Özet

Mukormikozis immünsüpressif hastalarda mortal seyreden ciddi bir mantar enfeksiyonudur. Özellikle diyabetik hastalarda morbidite ve mortalitesi yüksek olan bu fungal enfeksiyonda ortamda bulunan zigomiçetler, aspergillozlar ve diğer mantarlar etken olabilir. Mukormikoz olgularında erken tanı ve tedavi yaşam süresini uzatır. Bu yazıda, insanda çok nadir enfeksiyon yapan ve ilk defa olarak *Cryptococcus laurentii* ve zigomiçete bağlı miks bir mukormikoz olgusu tanımlandı. Olgu onbeş yıldan beri tip 2 diyabet ve üç yıl önce splenektomisi yapılmış 52 yaşında bir bayan hasta idi. Hastanın damakta nekrozu ve sağ optik perinörite bağlı görme kaybı vardı. Uygun tedavi ve cerrahi debridmana rağmen hasta gelişen sekonder nozokomiyal pnömoni sonucu kaybedildi. Bu sunumun amacı diyabetik hastalarda fungal enfeksiyonların erken tanı ve tedavisinin yanı sıra, gelişecek ciddi nozokomiyal pnömonilerinde yaşam süresini olumsuz etkileyebileceğine dikkat çekmek ve iki farklı mantar enfeksiyonu görülen bir mukor olgusunu sunmaktır.

**Anahtar Sözcükler:** mukormikozis; diyabetes mellitus; splenektomi; *Cryptococcus laurentii*

## Abstract

Mucormycosis is a severe fungal infection which has mortal course in immunosuppressive patients. Zygomycetes, aspergilli and other fungi existing in the environment may be the causative agents in this fungal infection with high morbidity and mortality especially in diabetic patients. Early diagnosis and management prolong survival in mucormycosis cases. The case presented in this paper is about a mixed mucormycosis case caused by zygomycetes and *Cryptococcus laurentii*, which rarely infect human. It is the first one to be reported in literature.

The case was a 52 years old female patient with diabetes mellitus type 2 for 15 years and had a splenectomy 3 years ago. She had necrosis on palate and loss of vision due to right optic perineuritis. Despite the appropriate treatment and surgical debridement, the patient was lost because of secondary nosocomial infection to pneumonia.

In this case report we aim to emphasize the importance of early diagnosis and treatment as well as the devastating effect of probable serious nosocomial pneumonia on survival of diabetic patients with fungal infections and to present the mucormycosis with two different agents.

**Keywords:** mucormycosis; diabetes mellitus; splenectomy; *Cryptococcus laurentii*

Mersin Univ Sağlık Bilim Derg, 2013;6(1):21-25

Geliş Tarihi : 29.05.2013

Kabul tarihi : 26.11.2013

Yazışma adresi : Prof. Dr. Fatma SIRMATEL Abant İzzet Baysal  
Üniversitesi Tıp Fakültesi Enfeksiyon Hastalıkları  
Anabilim Dalı, Bolu

Tel : 0374 2534656-3183

Faks : 0374 2534615

E-posta : sirmatel@yahoo.com

## Giriş

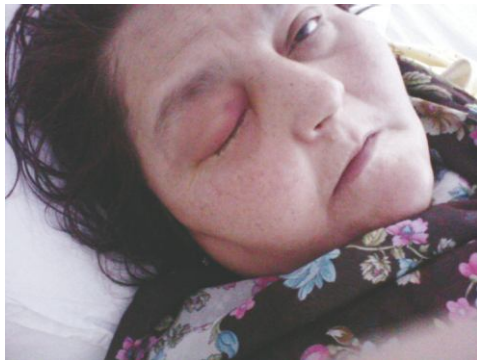Mukormikozis diyabetik hastalarda morbidite ve mortalitesi yüksek bir fungal enfeksiyondur (1-4). Bu hastalık zygomycetes grubundan olan *Rhizopus*, *Absidia* ve *Mukor* tarafından oluşturulan bir klinik tablodur. Mukorales grubu funguslar insanların gastrointestinal yolunda %2 oranında saprofitik olarak bulunurlar. Kriptokok türlerinden olan *Cryptococcus laurentii* ise şimdiye kadar nadir olarak immünsüpressif hastalarda olgular şeklinde rapor edilmiş, dış ortamda saprofit olarak bulunan bir mantardır. Küflenmiş meyvelerin kabuklarında saptanmıştır (5).

Mukormikozisin immünsüpressif ve diyabetik hastalarda en sık rino-orbito-serebral (ROS) tutulumu bildirilmesine rağmen, pulmoner, gastrointestinal, santral sinir sistemi, kardiyak, nazofaringeal, osteit, subkutanöz ve dissemine şekilleri de bildirilmiştir (6-10).

Sunulan olgumuz üç yıl önce idiyopatik trombositopeni nedeni ile splenektomi yapılan, on beş yıldan beri insülin kullanan, regüle kan şekeri olan, tip2 diyabetik bir hasta idi. Olgunun palatal nekroz ile seyreden mukormikoz tablosunda zigomiçet ve *C.laurentii* histolojik ve mikrobiyolojik olarak doğrulandı. Bu yazıda diyabetik hastalarda mukormikozis tablosu literatür eşliğinde gözden geçirilerek sunuldu.

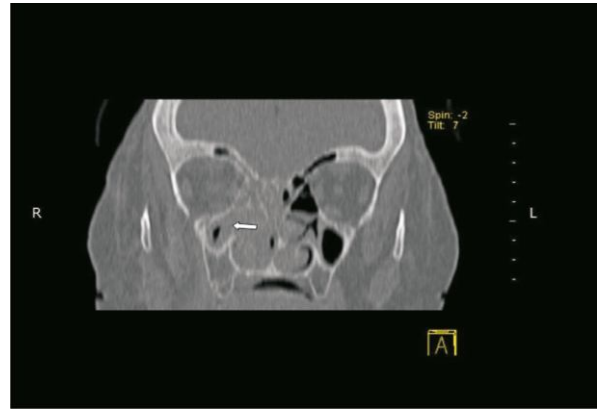## Olgu Sunumu

Elli beş yaşında olan bir bayan hasta bir haftadan beri baş ağrısı, ani görme kaybı, sağ yüzünde şişlik ve ateş şikayeti ile acil servise başvurdu. Başvurduğunda on beş yıldan beri tip 2 diyabetes mellitus ve üç yıl önce idiyopatik trombositopeni nedeniyle splenektomi yapılmış olduğunu ifade etti. Halsizlik ve bulantı yakınmaları bir aydan beri devam eden hasta, ikinci basamak bir hastanede yatırılarak on gün seftriakson tedavisi almış, sonra ateş yüksekliğinin devam etmesi üzerine sepsis ön tanısı ile üniversite hastanesine sevk edilmişti. Hastanın fizik muayenesinde, genel durum bozukluğu, ateş yüksekliği (38.9 °C), yüzün sağ tarafında ağrı, sağ gözde görme kaybı, yüzün sağ tarafında ve sağ gözde şişlik bulgusu vardı (Şekil 1).



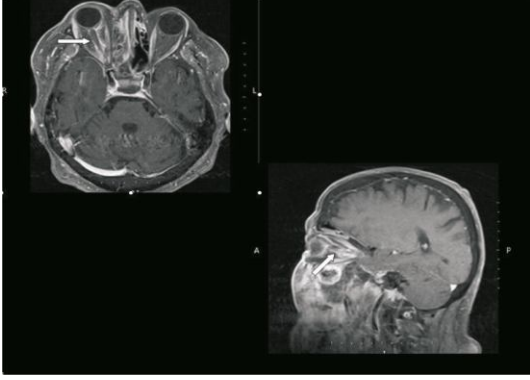
Şekil 1. Sağ gözde ödem, yüzde şişlik.

Ağız muayenesinde damakta nekrotik beyaz akıntılı ülseratif bir lezyon görüldü. Hasta mukormikoz ve sepsis ön tanısı ile servise yatırıldı. Hastanın kan kültürü alınarak ampirik olarak imipenem 2 gr/gün ve amfoterasin B (1mgr/kg/gün) başlandı. Hastanın ilk başvurusunda alınan göz sürüntüsünde, metilen mavisi boyamasında septasız mantar hifaları saptandı. Hastanın laboratuvar bulgusu olarak; hiperglisemi (kan şekeri 220 mg/dl), lökositoz (%90 parçalı hakimiyeti olarak 26.500/mm<sup>3</sup>), CRP (136 mg/L) ve sedimantasyon (105 mm/h) yüksekliği dışında başka bir patolojik bulgusu yoktu. Olgunun kan şekeri regülasyonu düzenlendi. Hastanın radyolojik olarak paranazal sinüs ve beyin bilgisayar tomografisinde (BT) sağ maksiler sinüste, maksiler sinüs medial duvarını erode eden yumuşak doku kitlesine, sağda etmoid hücreler ve frontal/sfenoid sinüste yumuşak doku dansitesi saptandı. Ayrıca preseptal alanda kalınlık ve dansite artışı izlendi (Şekil 2).

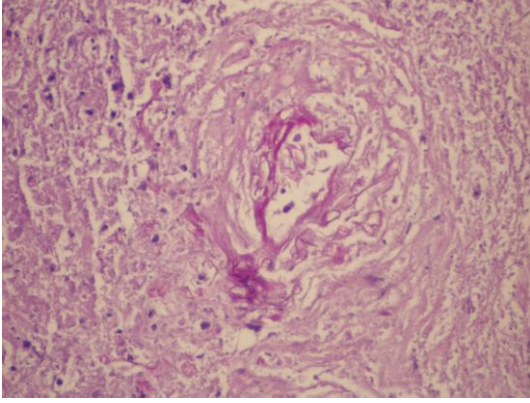


Şekil 2. Beyaz ok: sağ maksiller sinüste, medial duvarı erode eden yumuşak doku dansitesi

Orbital manyetik rezonans (MR) bulgusu olarak; sağ preseptal alanda sinyal artışı ve kontrast tutulumu sellülit olarak değerlendirildi. Ayrıca intrakonakal kontrast tutulumu ve intensite artışına, optik sinir etrafında kalınlaşma ve kontrast tutulumu (perinörit) eşlik etmekte idi (Şekil 3). Hastanın; göz dibi muayenesinde sağ göz retinal damar oklüzyonu ve sağ burun pasajında alt konka arka yarısını tutup sfenopalatin bölgeye doğru uzanan beyaz renkli nekrotik alanı mevcuttu. Nekrotik alan burun tabanından septuma doğru uzanıyordu ve burun tabanından oral kaviteye uzanan defekti vardı. Bu defekt ağız içinde üst kısımda ve sert damakta da görülmekteydi. Hastaya endoskopik debridman yapıldı ve nekrotik materyaller histopatolojik inceleme ve kültür yapılmak üzere gönderildi. Sert damaktaki defekttan alınan örnek kültüründe *C. laurentii* üredi. Histopatolojik incelemede nekroz, kanama odakları, çoğu alanda spor formu ve değişik büyüklükte hif yapıları görüldü. Yapılan PAS ve gümüşleme yönteminde septasız hifalar içeren mantar yapılarına rastlandı. Bu hifaların yer yer damar yapılarının içine invaze olduğu saptandı (Şekil 4).



**Şekil 3.** Kontrastlı orbita MRG de, optik sinir etrafında kalınlaşma ve kontrast tutulumu (perinörit) (beyaz ok)



**Şekil 4.** Damar içinde ve perivasküler alanlarda septasız hifler içeren geniş mantar yapıları (PAS, X200)

Hastanın ateşlerinin devam etmesi nedeniyle yatışının 6. günü genel anestezi altında ikinci endoskopik debridmanı yapıldı. Bu girişimde sağ burun pasajında alt ve orta konka arka yarısı, maksiler sinüs medial duvarı, burun tabanı, sfenoid sinüs ön duvarı ve septum arka ¼'ünü tutan nekrotik dokular ve burun tabanındaki defekt etrafındaki nekrotik dokular da debride edildi. Hastanın tedavisi sağ burun pasajından alınan sürüntü kültüründe *C. laurentii* üremesi üzerine amfoterisin B kesilerek flukonazol (2x200 mgr/gün) başlandı. İkinci debridman sırasında alınan doku kültüründe *Stenotrophomonas maltophilia* üredi. Hastanın tedavisine ko-trimaksazol eklendi. Hastanın ikinci biyopsi materyelinin histolojik incelemesinde mukormikozis ve iltihabi granülasyon dokusu, septasız hifalar ve mukormikozis ile uyumlu sonuçlar gelince flukonazol tedavisi kesilip tekrar amfoterisin B (5 mgr/kg/gün) ve ek olarak posakonazol (oral 800 mgr/gün) tedavisine geçildi. Hasta ikinci endoskopik debridmanından üç gün sonra yaygın akciğer ödemi ve solunum yetmezliği nedeni ile yoğun bakım

ünitesine yatırıldı. Çekilen akciğer grafisinde her iki akciğerde yaygın pnömonik infiltrasyonlar vardı. Solunum desteği için ventilatöre bağlanan hastaya daha sonra trakeostomi açıldı. Hasta yoğun bakımda kaldığı süreçte nozokomiyal ventilatörle ilişkili *Acinetobacter baumannii* enfeksiyonu sonucu yatışının 36. gününde solunum yetmezliği ile kaybedildi. Hastanın kültürleri klasik mikrobiyolojik bilgiler ışığında merkez laboratuvarında gerçekleştirilmiştir.

### Tartışma

Mukormikozis *Rhizopus*, *Mucor*, *Rhizomucor*, *Absidia*, *Apophysomyces*, *Cunninghamella* ve *Saksenaea* gibi mantar türlerinin, damar duvarı ve dokuyu tutması sonucu gelişen ciddi enfeksiyon olarak tanımlanır. Mukormikozis etkeni olan mantarlar dış ortamda bulunan fırsatçı mikroorganizmalardır (1,6,7). Bunlar özellikle immunspressif, hematolojik ve diyabetik hastalarda kolonize olarak fagositoz mekanizmasının bozulmasından dolayı ciddi invaziv granülomatöz ilerleyici damar ve dokuyu tutan nekrotizan enfeksiyonlara neden olurlar (11-15). İmmünsüpressif hastaların ölüm öncesi %9 mukormikozu olduğu yapılan çalışmalarda gösterilmiştir (7,9,14). Mukormikozis fagositoz kapasitesinin bozulduğu diyabet olgularında en sık rino-orbito-serebral tablo şeklinde görülür. Olguların %25'inde granülasyon dokusu bulunurken %20'sinde inflamasyon görülmeyebilir (15-17). Fakat damar duvarı ve kemik dokusunda erozyon görülebilir (3,6,11,15,17).

Doğada bulunan hayvan ve yiyeceklerden insanlara bulaşan *C. laurentii* ise doğada saprofit olarak bulunan ve insanda nadir enfeksiyon yapan bir maya türüdür. Şimdiye kadar diyabetik hastalarda tırnak ve gözde kontak lens tutulumu ile seyreden enfeksiyonlar olarak bildirilmiştir. Shankar ve ark. (5) sundukları HIV pozitif bir olguda *C. laurentii*'yi plevral efüzyonla seyreden bir pnömoni etkeni olarak tanımlamışlardır.

Bir haftadan beri baş ağrısı, ani görme kaybı ve sağ yüzünde şişlik yakınması ile gelen diyabetik hastanın alınan sürüntülerinde septasız hifaların görülmesi ile zygomiset enfeksiyonu tanımlanmıştır. Hastanın sert damaktaki nekrotik defektten alınan materyelinde *C. laurentii* izole edilmiştir. Yapılan histolojik ve radyolojik incelemeler de mukormikozis tanısını doğrulamıştır.

Yoo ve ark. (2) Kore'den sundukları, daha önceden gastrik malignitesi olan yaşlı bir erkek hastanın, mukormikozis bağıli bilateral oftalmik arter oklüzyonu, kronik sinüziti olan hastaya hemen yüksek doz antifungal tedavi başlanmasına rağmen cerrahi debridmanı kabul etmediği için hastanın 4. günde exitus olduğunu bildirmişlerdir. Mukormikozis olgusunda erken tanı ve tedavi yaşam süresini uzatan en önemli faktördür. Tedavi ve debridman prognozu oldukça olumlu etkilemekte ve sağ kalma oranını yükseltmektedir. Ülkemizden bildirilen mukormikozis olgularında amfoterisin B ve cerrahi debridmanla iyi sonuç alındığı bildirilmektedir (3,13,17). Sunulan olgumuzun da tanısı hemen konulup

antifungal tedavisi başlanmış, debridmanı yapılmış, ancak altta yatan splenektomiye bağlı riskler ciddi nozokomiyal bakteriyel enfeksiyonları önleyememiştir. Olguda iki ayrı mantarın bir arada olması belki tedaviyi olumsuz etkilemiş olabilir.

Hadzri ve ark. (15) tarafından sunulan bir diyabetik hastada bir aydan beri devam eden baş ağrısı şikayeti sonucu mukormikozis tanısı histolojik ve radyolojik olarak konulmuştur. Bu yazarların sunduğu olguda nasal endoskopik materyelde zigomiçetler gösterilmiş ve hastanın sinüslerinde yumuşak doku dansitesinde artış ve göz dışı kaslarda dilatasyon saptanmıştır. Bhansali ve ark. (14,16) yaptıkları iki farklı sunumda rino-orbital-serebral mukor mikoz olgusu değerlendirmiştir. Derlemede göz çevresinde ağrı, görme kaybı, kemozis ve göz kapağında nekrotik lezyonlar sırası ile en sık bulgu olarak bildirilirken, göz tutulumu dışında, sinüzit (%100), nazal akıntı/ülserasyon (%74), kafa çiftlerinden 6. sinir paralizi (%46), palatal nekroz (%20) ve serebral lob tutulumu (%20) bildirilmiştir. Yapılan çalışmalarda yüz ön sinüs BT'sinde hastaların %86'sı etmoid sinüs, %80'i maksiler sinüs tutulumu gösterirken, %80'inde orbital tutulum da görülmüştür (6,16,17). Rino-orbital-serebral mukormikozisde yayılımın nazal ve oral mukozadan paranazal sinüslere, oradan orbitaya girdiğini nasolakrimal kanaldan orbital damarda oklüzyon yaptığını hatta lamina cribriform yolu ile beyine yayılacağı rapor edilmiştir (8,9,14,15). Bizim olgumuzun da radyolojik olarak nazal tutulumu, sinüs ve göz tutulumu vardı. Rino-orbital serebral mukor mikozis tanısı radyolojik ve histolojik olarak konulabilir.

Mukormikozisin tanısında nekrotik ve inflame alanın direk mikroskopi ve histolojik incelemesi kültürden daha anlamlı olarak kabul görmektedir. Doku kültürünün pozitifliği %23 olarak belirtilirken mukozada enfeksiyon yapmayan mukorların da kültürde izole edilebileceğine dikkat çekilmektedir (15). Bizim olgumuza da erken dönemde amfoterisin başlanmış ancak daha sonra kültürde *Cryptococcus laurentii* üremesi üzerine mikrobiyoloji laboratuvarının önerisi ve antifungal duyarlılık testine göre tedavi değiştirilmiştir. Sunulan olgunun ülseratif nekroz fistül ağzından alınan kültürde mukor izolasyonu olmamıştır ancak histolojik olarak alınan materyelde, spor formlar ve septasız hifalar (zigomiçetler) eksudada gösterilmiştir. Hastanın ilk başvurusunda yapılan sürüntüde septasız hifaların görülmesi, nekroz alanından yapılan kültürde sporlu mantar izolasyonu ve doku patolojisi miks bir fungal enfeksiyonu desteklemektedir.

Mukorlar normal ortamda bulunan mantarlar olup patojen değildir. İnhalasyon ile nazal mukozaya yerleşerek fagosite olurlar. Yetersiz fagositoz sonucu hücre içinde çoğalan mantarlar özellikle diyabetik hastalarda ve ketoasidoz durumunda asidik ortam olan dokuda çoğalmaya başlarlar ve dokuda ilerleyerek inflamatuvar yanıtı yol açarlar. Asidik ortamda serbest kalan demir iyonları, mukorların çoğalmaya yardımcı olurlar. Eğer ortamda bakteri varsa mukorlar

mukozadan, nazolakrimal kanaldan, orbitaya ya da lamina cribriformisden göz içine ve orbita tepesindeki kemik veya optik sinir etrafından beyine ulaşabilirler. Mukorların damar duvarı invazyonu çoğunlukla retinal arter oklüzyonu şeklinde görülür (2,15,16). Bizim olgumuzda olduğu gibi retinal arter tıkanıklığı ani görme kaybına ve göz ağrısına neden olur. Sunulan olguda optik sinir etrafında ödemin görülmesi mukora bağlı inflamasyonu göstermektedir. Hastanın sinüs tutulumu ve daha sonra sekonder gelişen dirençli nosokomial etken patojenler splenektomisi olan bu hastanın kaybına yol açmıştır.

Yapılan çalışma ve olgu sunumlarında mukormikozisde predispozan en önemli faktörün diyabet (%60-81) olduğu belirtilirken erken tanı ve tedavinin yaşam süresini uzatacağına dikkat çekilmiştir (6,7,13,17). Yapılan incelemelerde BT'de paranazal sinüslerden en sık olarak etmoid ve maksiler bölgelerin tutulduğu ve optik sinir etrafında kalınlaşma olduğu belirtilmiştir (8-15). Sunulan olgunun da predispozan faktörlerin yanısıra splenektomili olması prognozunu kötüleşmesine neden olmuştur.

Birçok yazar mukor hastalarında yüksek doz amfoterisin B tedavisi ile iyi sonuç almışlardır (1-5). Sunulan olguda amfoterisin B tedavisinin kesilmesi sonucu muhtemelen aktive olan zigomiçetler ikinci yapılan girişimde yani punch ve debridman dokusunda tekrar görülmüştür. Mukor tedavisinde antifungal tedavi süresi aylar alabilir bazen de özellikle zigomiçetlerde posakonazol tedavisinden iyi sonuç alınabilir (3,6,13,17). Bu olgunun antifungal tedavisinin yanı sıra immün yetmezliği cevabı olumsuz etkilemiş olabilir. Bu olgu splenektomisi olan ve tip 2 diyabet gibi önemli bir riske sahip olmasının yanı sıra gelişen ciddi nozokomiyal enfeksiyonlara yeterince cevap verememiştir. Olgumuz yoğun bakımda ventilatörle ilişkili pnömoni sonucu kaybedilmiştir. Yapılan çalışmalarda tedavide seçilecek antifungal ajanın amfoterisin B olduğu ve debridmanla nekrotik dokunun kaldırılmasının iyileştirmeyi hızlandırdığı önerilmektedir (9,10,14). Olgumuza erken debridman ve antifungal tedavi başlanmıştır.

Yapılan çalışmalarda tedavide gecikme, hemiparezi, bilateral sinüs tutulumu, fasiyal nekroz olması mortaliteyi artıran risk faktörleri olarak belirtilmektedir (1,7,16). Yohai ve ark. (1)'nin belirttiğine göre hastalığın 10-45 gün arasında tam koyup tedavi edilmesinde yaşam %55 olarak bildirilmektedir. Bhansali ve ark. (14) ketoasidoz ile mukormikozis arasında, yaşam süresini etkileyecek bir ilişki olduğunu saptayamamışlardır. Gorjon ve ark. (11) rinoserebral mukor olgularında yüksek doz amfoterisine rağmen mortaliteyi %70-80 olarak rapor etmişlerdir. Demiroğlu ve ark. (13) yüksek ateş ve baş ağrısı ile seyreden diyabetik bir hastada rino-serebral mukor saptanarak 55 günlük amfoterisin tedavisine klinik cevap almış ancak radyolojik olarak gerileme izleyememiş daha sonra posakonazol tedavisi ile tam düzleme gözlemişlerdir.

Bizim olgumuzda amfoterisin tedavisinden sonra

çekilen orbital MR'da perinöritin kısmen hafiflediği rapor edilmiştir. Ancak hastanın ateş yüksekliğinin devamı, araya giren sekonder nozokomiyal enfeksiyonlar sağ kalımı olumsuz etkilemiştir.

Fihman ve ark. (18)'nin belirttiği gibi *S. maltophilia* invaziv girişim yapılan hastalarda en önemli non fermentatif bakteri olup, kolonize olması sonucu gelişen enfeksiyonlarda mortalite %37.5 olarak rapor edilmiştir. Olgumuzda ikinci invaziv endoskopik sinüs girişimi sonucu gelişen *S. maltophilia* enfeksiyonu ve takiben gelişen ciddi pnömoni nedeni ile hasta yoğun bakıma alınmıştır. Daha sonraki zaman sürecinde hastanın splenektomili olması alta yatan bir risk faktörü olarak gelişen, yoğun bakım ventilatör ilişkili nozokomiyal pnömonisinde etken olan panrezistan *Acinetobacter baumannii* hastanın ölümüne neden olmuştur.

Sonuç olarak literatürde ilk defa iki fungusun rino-orbital mukormikoza neden olduğu bu olguda erken antifungal tedaviye rağmen yeterli sonuç alınmamıştır. Hastanın alta yatan splenektomi olma öyküsü belki de bakteriyel enfeksiyonların ciddi seyretmesine neden olmuştur. Diyabetik hastalarda mukormikoz enfeksiyonlarının yanı sıra başka fungal enfeksiyonları ve ciddi bakteriyel enfeksiyonları düşünerek tedavi planı yapılması hastaların yaşam süresini uzatabilir.

### Kaynaklar

1. Yohai RA, Bullock JD, Aziz AA, Markert RT. Survival factors in rhino-orbital-cerebral mucormycosis: major review. *Surv Ophthalmol* 1994;39(1):3-22
2. Song YM, Shin SY. Bilateral Ophthalmic Artery occlusion in rhino-orbito-cerebral mucormycosis. *Korean Journal of Ophthalmology* 2008;22(1):66-9.
3. Yıldırım M, Yorgancılar E, Topçu İ, Meriç F. Rino-serebral mukormikozis: Palatal nekroz. *KBB-Forum* 2009;8(3):75-8.
4. Hayat M, Musthaq S, Saba S, Saif R. Rhino-orbital-mucormycosis as a presenting manifestation of gestational diabetes mellitus. *Indian J Endocrinol Metab* 2011;15(Suppl 1):S65-6.
5. Shankar EM, Kumarasamy N, Bela D, Renuka S, Kownhar H, Suniti S, Rajan R, Rao UA. Pneumonia and pleural effusion due to *Cryptococcus laurentii* in a clinically proven case of AIDS. *Can Respir J* 2006;13(5):275-8.
6. Ribes JA, Vanover-Sams CL, Baker D. Zygomycetes in human disease. *Clinical Microbiology Reviews* 2000;13(2):236-301.
7. Prabhu Patel R. Mucormycosis and entomophthoromycosis: a review of the clinical manifestations, diagnosis and treatment. *Clin Microbiol Infect* 2004;10(Suppl 1):31-47.
8. Gelston CD, Durairaj VD, Simoes AF. Rhino-orbital mucormycosis causing cavernous sinus and internal carotid thrombosis treated with posaconazole. *Arch Ophthalmol* 2007;125(6):848-9.
9. Martín-Moro JG, Calleja JM, García MB, Carretero JL, Rodríguez JG. Rhinoorbitocerebral mucormycosis: a case report and literature review. *Med Oral Patol Oral Cir Bucal* 2008;13(12):E792-5.
10. Liang KP, Tleyjeh IM, Wilson WR, Roberts GD, Temesgeni Z. Rhino-orbitocerebral mucormycosis caused by *Apophysomyces elegans*. *Journal of Clinical Microbiology* 2006;44(3):892-8.
11. Gorjon PS, Perez PB, Caletrio AB, Herrera MH, Gonzales FS, Canibano RF. Rhino-orbito-cerebral mucormycosis, a retrospective study of 7 cases. *Acta Otorrinolaringol Esp* 2010;61(1):48-53.
12. Downing MA, Omar AH, Sabri E, McCarthy AE. Information on the internet for asplenic patients: a systematic review. *J Can Chir* 2011;54(4):232-36.
13. Demiroğlu YZ, Turunç T, Erkan AN, Alkan Ö, Alışkan HE, Çolakoğlu Ş, Arslan H. Posakonazol ile tedavi edilen rinoserebral mukormikoz olgusu. *Klinik Dergisi* 2010;23(3):130-3.
14. Bhansali A, Bhadada S, Sharma A, Suresh V, Gupta A, Singh P, Chakarbarti A, Dash RJ. Presentation and outcome of rhino-orbital-cerebral mucormycosis in patients with diabetes. *Postgrad Med J* 2004;80(94):670-4.
15. Hadzri M H, Azarisman S M, Fauzi A R M, Kahairi A. Invasive rhinocerebral mucormycosis with orbital extension in poorly-controlled diabetes mellitus. *Singapore Med J* 2009;50(3):107-9.
16. Bhansali A, Sharma A, Kashyap A, Gupta A, Dash JR. Mucor endophthalmitis. *Acta Ophthalmol Scand* 2001;79(1):88-90.
17. Arda B, Erdem A, Sipahi OR, Taşbakan MI, Pullukçu H, Taşbakan MS, Ceylan N, Metin DY, Midilli R, Yamazhan T, Ulusoy S. Mukormikoz: 12 olgunun retrospektif değerlendirilmesi. *Mikrobiyol Bul* 2011;45(3):504-11.
18. Fihman V, Le Monnier A, Corvec S, Jaureguy F, Tankovic J, Jacquier H, Carbonnelle E, Bille E, Illiaquer M, Cattoir V, Zahar JR. *Stenotrophomonas maltophilia*-The most worrisome threat among unusual non-fermentative gram-negative bacilli from hospitalized patients: A prospective multicenter study. *Journal of Infection* 2012;64(4):391-8