



Diyabetik Kardiyomiyopati Sıçan Modelinde Oksitosin Etkilerinin Histolojik ve Biyokimyasal Olarak İncelenmesi

Türker Çavuşoğlu^{1,2}, Öznur Dilek Çiftçi³, Eylem Çağiltay⁴, Ayfer Meral⁵, İlker Kızıloğlu⁶, Serkan Gürgül⁷, Yiğit Uyanıkgil¹, Oytun Erbaş⁸

1 Ege Üniversitesi, Tıp Fakültesi, Histoloji ve Embriyoloji AD İzmir, Türkiye.

2 Ege Üniversitesi Kordon Kanı, Hücre-Doku Araştırma ve Uygulama Merkezi, İzmir, Türkiye.

3 İstanbul Dr. Sadi Konuk Eğitim ve Araştırma Hastanesi, Nükleer Tıp Kliniği, İstanbul, Türkiye.

4 Sağlık Bilimleri Üniversitesi Sultan Abdülhamid Han Eğitim ve Araştırma Hastanesi, İç Hastalıkları AD, İstanbul, Türkiye.

5 Dumlupınar Üniversitesi, Evliya Çelebi Eğitim Araştırma Hastanesi Biyokimya AD, Kütahya, Türkiye.

6 İzmir Çiğli Bölge Eğitim Hastanesi Genel Cerrahi AD, İzmir, Türkiye.

7 Gaziosmanpaşa Üniversitesi, Tıp Fakültesi, Biyofizik AD, Tokat, Türkiye.

8 İstanbul Bilim Üniversitesi, Fizioloji AD İstanbul, Türkiye.

Gelis: 15.04.2017; Revizyon: 18.04.2017; Kabul Tarihi: 21.04.2017

Özet

Amaç: Son yıllarda prevalansı hızla artan, çeşitli kardiyak bozukluklara neden olan Diyabetes mellitus kronik metabolik bir hastalıktır. Sedanter yaşam şekli ve beslenme alışkanlıklarındaki yanlışlıklara bağlı olarak önemli bir sağlık problemi haline gelmiştir. Bu çalışmada, deneysel sıçan diyabetik kardiyomiyopati modelinde hiperglisemi ile oluşturulmuş hücresel hasar üzerinde oksitosin etkilerinin histolojik ve biyokimyasal olarak incelenmesi amaçlanmıştır.

Yöntemler: On iki adet sıçanın intraperitoneal (i.p) streptozosin enjeksiyonu ile diyabetik olmaları sağlandı. Sıçanların geri kalanına (n=6) herhangi bir verilmedi. Çalışma kapsamına 250 mg/dl ve daha yüksek kan şekeri düzeylerine sahip olan diyabetik kabul edilerek çalışmaya alındı. Daha sonra, diyabetik hale getirilmiş olan sıçanlar (n=12) rastgele, 1 mL/kg salin ile tedavi edilen diyabet grubu ve 28 gün boyunca 160 µg/kg/gün i.p oksitosin ile tedavi edilen diyabet grubu olmak üzere 2 gruba ayrıldı. Hayvanlar 28 günün sonunda sakrifiye edilip kalpten alınan kan ile biyokimyasal analizler, kalp kasından da histopatolojik incelemeler yapıldı.

Bulgular: Diyabetik sıçanlarda oksitosin uygulaması ile histolojik olarak kardiyomiyosit kalınlığının azaldığı, biyokimyasal olarak ise TGF-β1 immünoekspresyonunun, TGF-β, malondialdehit ve pentraxin-3 seviyelerinin azaldığı gözlemlenmiştir.

Sonuç: Bu çalışmada elde edilen bulgular oksitosinin diyabetik kardiyomiyopatide olumlu etkilerinin olabileceğini göstermektedir.

Anahtar kelimeler: Diyabetik kardiyomiyopati, oksitosin, Sıçan modeli

DOI: 10.5798/dicletip.307933

Yazışma Adresi / Correspondence: Yiğit Uyanıkgil, Ege Üniversitesi Tıp Fakültesi, Histoloji ve Embriyoloji AD, 35100 İzmir/Türkiye
e-mail: yigit.uyanikgil@ege.edu.tr

Histological and Biochemical Examination of the Effect of Oxytocin on Diabetic Cardiomyopathy Rat Model

Abstract

Objective: Diabetes mellitus is a chronic metabolic disease which has caused a various cardiac disorders, has dramatically increasing prevalence in recent years. Inaccuracies of the life style and eating habits made it an important health problem. In this study, it was aimed to investigate histochemical and biochemical effects of oxytocin on cellular damage induced by hyperglycaemia in experimental rat diabetic cardiomyopathy model.

Methods: Streptozocin are injected to 12 rats intraperitoneally (i.p.) to make them diabetic. No agent was injected to the rest of the rats (n = 6). Rats with blood glucose levels of 250 mg/dl and higher were included into the study. Then, 12 diabetic rats were randomly divided into 2 groups; diabetes group treated with 1 mL/kg saline and diabetes group treated with 160 µg/kg/day oxytocin for 28 days, intraperitoneally. Animals were sacrificed at the end of 28 days, then biochemical examinations were performed with cardiac puncture and histopathologic examinations were performed with myocardium.

Results: It was observed that oxytocin administration in diabetic rats decreased cardiomyocyte thickness, TGF-β1 immunosuppression, TGF-β, malondialdehyde and pentraxin-3 levels.

Conclusion: Results of this study show that oxytocin have positive effects on diabetic cardiomyopathy.

Keywords: Diabetic cardiomyopathy, oxytocin, rat model

GİRİŞ

Diabetes Mellitus'a (DM) bağlı ölümlerin yaklaşık %70'inden kardiyovasküler hastalıklar sorumludur. Bu ölümlerin çoğu koroner arter hastalığına bağlı olmakla beraber, yapısal ve fonksiyonel anormallikle karakterize "Diyabetik Kardiyomiyopati" (DKM)'ye bağlı ölümlerde artmaktadır¹. DKM; Rubler ve ark. tarafından tanımlanmış olup hipertansiyon, koroner arter hastalığı veya kapak hastalığı olmaksızın miyokardiyal disfonksiyon ile sonuçlanan heterojen bir patolojidir². Diyabet komplikasyonları, antioksidan savunma mekanizmaları ve serbest radikal dengesinin değişmesiyle, organellerin ve enzimlerin zarar görmesi böylece lipid peroksidasyonunun ve insülin direncinin artması sonucunda ortaya çıkmaktadır³.

Diyabetteki metabolik değişiklikler doğrudan hiperglisemi ile tetiklenir. Değişen substrat kullanım dengesizliğinden kaynaklanan miyokardiyal enerji metabolizmasındaki değişimin DKM gelişimine katkıda bulunduğu düşünülmektedir. Diyabette kontraktıl fonksiyonu etkileyen substrat metabolizması, genetik olarak diyabetik farelerde yapılan

çalışmalarda gösterilmiştir. Hiperglisemik ileri glikolizasyon son ürünlerinin üretimine neden olarak Nitrik oksiti (NO) deaktive eder ve koroner dilatasyonu bozar. Hipergliseminin diğer bir etkisi de transkripsiyonu etkileyerek, kontraktıl disfonksiyona sebep olan mitokondriyal reaktif oksijen türevlerinin (ROS) üretimine neden olmasıdır³⁻⁵. ROS birikimi, transkripsiyon faktörü olan nüklear faktör kappa B (NF-kB) düzeyini artırır buna bağlı olarak inflamatuvar adezyon molekülleri ve sitokinlerin ifadesini artırır. Hiperglisemi ile meydana gelen artmış ROS, artmış üretimi karşılayamayan antioksidan mekanizmalar ve sonuçta oluşan ileri glikozilasyon son ürünleri son yıllarda araştırmalara konu olmaktadır^{4,5}.

Hiperglisemi intrakardiyak renin-angiotensin sistemi (RAS) aktive eder. Diyabetik hastalarda kardiyomiyositler içindeki anjiyotensin II seviyesi diyabetik olmayanlara göre 3-4 misli artmıştır. Sitoplazmik anjiyotensin II kardiyak miyosit hipertrofisine ve kardiyak fibroblast proliferasyonuna yol açar⁶.

Kötü glisemik kontrol, serbest yağ asitleri düzeylerinin yükselmesine neden olur. Artmış plazma serbest yağ asidi nedeniyle oksidatif

stresin artması, oksidatif stres kaynaklı kalsiyum dengesindeki bozukluklar, lipid metabolizma bozuklukları ve çeşitli büyüme faktörlerinin sentezine bağlı olarak DKM gelişmesi için uygun metabolik ortam oluşur. Bu nedenle DKM oluşmasını engellemek için iyi kan şekeri regülasyonu önemlidir. Yapılan çalışmada iyi glisemik kontrolün DKM' de düzelme sağladığı gösterilmiştir ^{7,8}. Diyabetik kardiyomiyopati, sol ventrikül basıncının azalması şeklinde sonuçlanan fonksiyonel bozukluklara neden olmaktadır. Bu bozuklukların kalp kası hücrelerinde görülen yapısal değişikliklerin bir sonucu olarak gerçekleştiği düşünülmektedir. Kardiyomiyopatide miyokardiyal fibrozis ve kardiyomiyositlerde lipid birikimi gözlenmektedir ⁹.

ROS ürünlerindeki artışa bağlı olarak kardiyak fibrozis ve DKM gelişir. Moleküler seviyede ROS, bir veya daha fazla eşleşmemiş elektrona sahiptir. Buna bağlı olarak; ROS ürünlerinin DNA, lipidler, karbonhidratlar ve proteinlerle tepkimeye girmek için affinitesi artar. Bu durum, anormal gen oluşumuna neden olur ve sinyal iletimi bozulur. Buna bağlı olarak inflamasyona giden ikincil yolların oluşumu ile hücre ölümü ve bunun klinik yansıması olarak kardiyak fibrozis gerçekleşir ^{10,11}.

Miyokardiyal fibrozis ve miyosit hipertrofisi DKM'de kardiyak değişiklikleri açıklayan mekanizmalardır. Hiperglisemi miyokardiyal kollajen birikimi ve fibrozis nedeni olarak ta görülmektedir ⁹. Araştırmacılar miyofibrillerde de dejeneratif değişikliklerin olduğunu belirtmişlerdir ¹².

Oksitosin'in, yaygın kabul gören etkileri dışında antiinflamatuvar, antioksidan ve kardioprotektif etkileri de vardır. Oksitosin kalpte direkt veya atrial natriüretik peptid (ANP) ve NO stimülasyonu ile antiapoptotik ve kardioprotektif etkiler gösterir. ANP üzerinden natriürez sağlayarak sistemik kan basıncını düşürür. Ayrıca oksitosin; kalpte negatif inotrop ve kronotropik etkiler de gösterir ¹³.

Bu çalışmada deneysel diyabetik kardiyomiyopatik sıçan modelinde oksitosin'in etkilerinin histolojik ve biyokimyasal olarak incelenmesi amaçlanmıştır.

YÖNTEMLER

Deney Hayvanları

Bu çalışmada, 8 haftalık 200-230 gr ağırlığında 18 erişkin Sprague Dawley erkek sıçan kullanıldı. Hayvanlar, ad libitum beslendi ve 12 saat aydınlık/karanlık döngüler ile sıcaklık kontrollü bir ortama (22±2°C) sahip çelik kafeslere yerleştirildi. Deneysel prosedürler, Gaziosmanpaşa Üniversitesi Hayvan Deneyleri Yerel Etik Kurulu izin ve onayı ile gerçekleştirildi.

Deney Protokolü

Diyabet oluşturmak için 12 sıçana intraperitoneal (i.p) streptozosin enjekte edildi (STZ, Sigma-Aldrich, Inc; Saint Louis, MO, ABD) (% 0.9 NaCl içinde 60 mg/kg, 0.2 M sodyum sitrat, pH 4.0). Sıçanların geri kalanına (n=6) herhangi bir ajan enjekte edilmedi (kontrol grubu). Diyabet, kan glikoz seviyeleri glikoz oksidaz reaktif stripler (Boehringer-Mannheim, Indianapolis) ile değerlendirilerek 24 saat sonra doğrulandı. Çalışma kapsamına 250 mg/dl ve daha yüksek kan şekeri düzeylerine sahip olan sıçanlar alındı. Daha sonra, diyabetik hale getirilmiş 12 adet sıçan rastgele 1 mL/kg salin ile tedavi edilen diyabet grubu ve 28 gün boyunca 160 µg/kg/gün i.p oksitosin (Pituisan®, Ege Vet, Alfasan International BV, Hollanda) ile tedavi edilen diyabet grubu olmak üzere 2 gruba ayrıldı. Hayvanlar sakrifiye edilip, kardiyak alınan kandan biyokimyasal analiz ve dokunun kendisi de histopatolojik inceleme için diseke edildi.

Kardiyomiyosit kalınlığının histolojik değerlendirmesi

Histolojik ve immünohistokimyasal araştırmalar için, tüm hayvanlar i.p ketamine (40 mg/kg, Alfamin®, Ege Vet, Alfasan International BV, Hollanda)/ksilazin (4mg/kg, Alfazyne®, Ege Vet, Alfasan International BV, Hollanda) ile anestezi altına alındı ve 0.1 M fosfat tamponlu salin (PBS) içindeki 200 ml %4 formaldehit ile perfüze edildi. Formalinle tespit edilen kalp kası dokusu histolojik takip sonrasında 5 µm'luk kesitler alınıp hematoksilin ve eozin ile boyandı (H&E). Tüm kesitler, Olympus BX51 mikroskop ve Olympus C-5050 dijital kamera ile fotoğraflandı. Mikroskop altında histopatolojik değerlendirmeler yapıldı. Görüntüler üzerinden kardiyomiyosit kalınlığı hesaplandı. Kas lifinin azami çapını veren kesit fotoğrafı çekildi ve deney gruplarını bilmeyen bir uzman tarafından analizler yapıldı. Kas lifi, dijital görüntü analiz yazılımı (Image-Pro Express 1.4.5, Media Cybernetics, Inc. USA ile) ile ölçüldü. Her bir hayvan için randomize alanlardan 50 kardiyomiyosit incelendi ve analiz için ortalaması alındı.

TGF-β1 immünoekspresyonu

Doku kesitleri, endojen peroksidaz aktivitesini ortadan kaldırmak için 30 dakika %10'luk H₂O₂ ile inkübe edildi ve oda sıcaklığında 1 saat boyunca %10 normal keçi serumu (Invitrogen) ile bloklandı. Ardından kesitler primer antikolarla (TGF-β1 Bioss, Inc; 1:100) 24 saat boyunca 4°C'de inkübe edildi. Antikor tespiti tavşan IgG antagonisti Histostain-Plus kiti (Bioss, Inc) ile yapıldı ve sonucu görselleştirmek için 3,3'-diaminobenzidin (DAB) kullanıldı. Tüm kesitler PBS ile yıkandı ve Olympus BX51 mikroskop üzerindeki Olympus C-5050 dijital kamera ile fotoğraflandı. İmmünoekspresyonu değerlendirmek için kahverengi sitoplazmik boyama pozitif kabul edildi. İmmünopozitif hücre sayısı, X100'lük bir büyütme ile kesitlerdeki rastgele 10 alanda, alan başına 50

kalp kası hücresi sistematik olarak puanlanarak belirlendi.

Plazma TGF-β ölçümü

Plazmadaki TGF-β, ticari olarak temin edilen enzim-bağlı immünosorbant assay (ELISA) kiti (Biosciences) kullanılarak ölçüldü. TGF-β seviyeleri pg/ml olarak ifade edildi.

Lipid peroksidasyonunun değerlendirilmesi

Lipid peroksidasyonu; plazma örneklerindeki malondialdehit'in (MDA), tiyobarbitürik asit reaktif maddesi (TBARS) olarak ölçülmesiyle belirlendi. Trikloroasetik asit ve TBARS reaktifi plazma örneklerine ilave edildi, daha sonra karıştırıldı ve 100°C'de 60 dakika inkübe edildi. Örnekler buz üzerinde soğutulduktan sonra 3000 rpm'de 20 dakika santrifüj yapıp süpernatanın absorbansı 535 nm'de okundu. MDA seviyeleri nM olarak ifade edildi ve kalibrasyon için tetraetoksipropan kullanıldı.

Plazma Pentraxin-3 düzeylerinin değerlendirilmesi

Plazma pentraxin-3 (PTX3) seviyeleri her 100 µl örnekte bir PTX3 kiti (Uscn Life Science Inc., Wuhan, Çin) kullanılarak 450 nm'de standart ELISA ile ölçüldü. PTX3 seviyeleri için 0.078-5 ng/ml olarak kabul edilip, üreticinin kılavuzu referans alınarak iki kez belirlendi.

İstatistiksel analiz

Tüm kantitatif veriler, non-parametrik (Mann-Whitney U) testi kullanılarak analiz edildi. Gruplar arasındaki farkları değerlendirmek için Student's-T testi kullanıldı. Veriler, ortalama değer ± ortalamanın standart hatası (SEM) olarak sunuldu. P değerleri 0.05 veya daha düşük olanlar istatistiksel olarak anlamlı kabul edildi.

BULGULAR

Diyabetik sıçanlarda, kontrol grubuna göre kardiyomiyosit kalınlığı, TGF- β 1 ekspresyonu, plazmadaki TGF- β ve pentraxin-3 düzeyleri anlamlı olarak arttığı saptandı (Tablo 1). Oksitosin tedavisi alan grupta, kardiyomiyosit kalınlığında, TGF- β 1 ekspresyonunda, plazmadaki TGF- β , pentraxin-3 ve MDA

düzeylerinde belirgin bir azalma görüldü. Diyabetik sıçan kanındaki glikoz seviyesi anlamlı olarak arttığı saptandı (Tablo 2). Ancak diyabetik sıçanlar ile oksitosin verilen diyabetik sıçanlar arasında kan glikozu açısından anlamlı fark saptanmadı (Tablo 1).

Tablo 1. Deneysel gruplara ait kardiyomiyosit kalınlığı, TGF- β 1 immünekspresyon düzeyi ve kan glikozu düzeyleri gösteren tablo.

	Kontrol (Grup-1)	Diyabetik sıçan (salin tedavisi) (Grup-2)	Diyabetik sıçan (oksitosin tedavisi) (Grup-3)
Kardiyomiyosit kalınlığı (%)	100	125.5 \pm 4.6 *	112.8 \pm 2.5 #
TGF- β 1 immünekspresyon düzeyi (%)	7.5 \pm 0.9	35.2 \pm 7.5 **	10.6 \pm 3.6 #
Kan glikozu (mg/dl)	89.8 \pm 3.2	407.7 \pm 15.2***	439.5 \pm 17.03

* $p < 0.01$, Salin tedavisi uygulanan diyabetik sıçanlar, kontrol grubuyla kıyaslandığında; ** $p < 0.001$, Salin tedavisi uygulanan diyabetik sıçanlar, kontrol grubuyla kıyaslandığında; *** $p < 0.000$, Salin tedavisi uygulanan diyabetik sıçanlar, kontrol grubuyla kıyaslandığında; # $p < 0.05$, Oksitosin tedavisi uygulanan diyabetik sıçanlar, saline tedavisi uygulanan diyabetik sıçanlarla kıyaslandığında.

Tablo 2. Deneysel gruplara ait biyokimyasal parametre düzeyleri gösteren tablo.

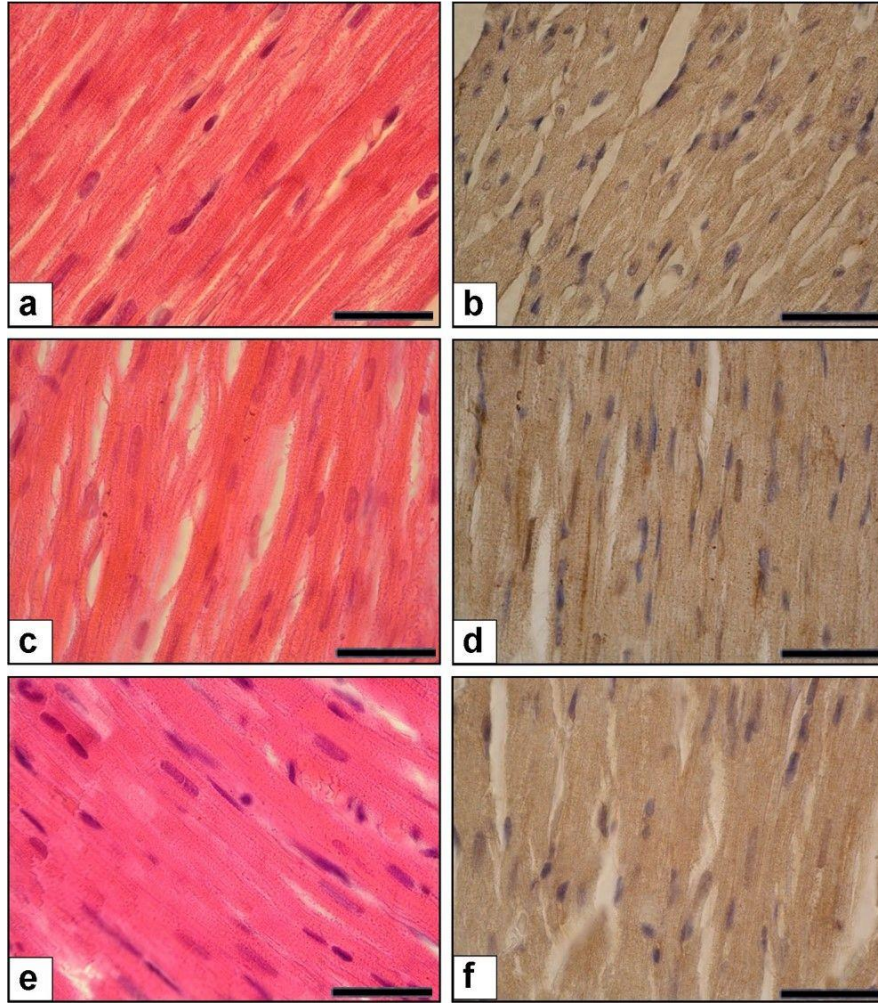
	Kontrol (Grup-1)	Diyabetik sıçan (salin tedavisi) (Grup-2)	Diyabetik sıçan (oksitosin tedavisi) (Grup-3)
TGF- β (pg/ml)	7.2 \pm 1.1	30.6 \pm 7.3 *	16.8 \pm 1.8 #
MDA (nM)	69.08 \pm 9.6	416.8 \pm 18.3 **	157.9 \pm 15.06 ##
Pentraxin-3 (ng/ml)	1.08 \pm 0.11	2.65 \pm 0.13 #	1.35 \pm 0.17 #

* $p < 0.01$, Salin tedavisi uygulanan diyabetik sıçanlar, kontrol grubuyla kıyaslandığında; ** $p < 0.000$, Salin tedavisi uygulanan diyabetik sıçanlar, kontrol grubuyla kıyaslandığında; # $p < 0.05$, Oksitosin tedavisi uygulanan diyabetik sıçanlar, saline tedavisi uygulanan diyabetik sıçanlarla kıyaslandığında; ## $p < 0.000$, Oksitosin tedavisi uygulanan diyabetik sıçanlar, saline tedavisi uygulanan diyabetik sıçanlarla kıyaslandığında.

Histolojik Değerlendirme

Kontrol grubu preparatlarında kalp kası hücreleri merkezi yerleşimli nükleusları ve soluk boyanan sitoplazmaları ile histopatolojik olarak normal yapıdadır. Diskus interkalaris adı verilen hücre bağlantı komplekslerinden (Fasia adherens, Makula adherens ve gap junction) oluşan yapının normal yapıda olduğu görüldü. Diyabetik grupta; kalp kası hücrelerinde, bazı

kalp kası hücrelerinde hidropik değişiklikler, yer yer heterojen görünüm hâkimdir. Perivasküler ve intertisiyel alanda orta düzeyde fibrozis gelişimi izlendi. Diskus interkalaris bütünlüğünde yer yer histopatolojik değişimler görüldü. Tedavi grubunda ise daha az alanda hidropik görünüm ve azalmış fibrozis gelişimi saptandı. Diskus interkalaris yapısında deney grubunda görülen değişimlerin gerilediği kontrol grubuna benzer olduğu saptandı (Şekil-1).



Resim 1: **A)** Kontrol Grubu, H&E boyama X100 büyütme **B)** Kontrol Grubu, Anti-TGF-β1 boyama X100 büyütme **C)** Diyabet Grubu, H&E boyama X100 büyütme **D)** Diyabet Grubu, TGF-β1 ekspresyonu X100 büyütme **E)** Diyabet+oksitosin Grubu, H&E boyama X100 büyütme **F)** Diyabet + oksitosin Grubu, Anti-TGF-β1 ekspresyonu X100 büyütme. Büyütme barı: 50 μm.

TARTIŞMA

DKM, miyokardın yapısal ve fonksiyonel anormallikleriyle seyreden kardiyomiyosit hipertrofisi, miyokardiyal fibrozis ve sonuçta kardiyomiyositin apoptozu ile sonuçlanan bir durumdur. Patofizyolojisi üzerine halen çalışılmakta ve içerisinde hipergliseminin, yağ asitlerinin, protein kinaz C (PKC)'nin, renin-anjiotensin sisteminin (RAS), aldosteronun yarattığı fibrozisin, hipoksi-indüklenebilir faktör-1 (HIF-1)/vasküler endotelial büyüme

faktörü (VEGF)'nün, gen ekspresyonunun, endotelial disfonksiyonun, arteriyal sertliğin, otonom nöropatinin olduğu birçok mekanizma suçlanmaktadır¹⁴. Bu patolojik sürecin sonunda moleküler seviyede artmış ROS üretimi ve azalmış antioksidan savunma meydana gelir. Hiperglisemi, kardiyomiyosit fibrozisin histopatolojik kanıtları vardır. Hiperglisemi, ileri glikolizasyon son ürünleri (AGE), ROS üretimini arttırıp ve NO üretimini azaltarak miyokardiyal kollojen birikimine ve fibroze neden olur¹⁵. Bu bulgunun klinik yansıması

olarak diyabetik olan ancak hipertansiyonu ve koroner arter hastalığı olmayan 1,932 vakanın transtorasik ekokardiyografi ile değerlendirildiği Northern Manhattan Study (NOMAS) çalışmasında sol ventrikül arka duvar kalınlığının artmış olarak saptanmasıdır¹⁶. Bu çalışmada, diyabetik sıçanların kardiyomiyosit kalınlıklarında anlamlı derecede artış olduğu gözlemlendi. Çalışmada 4 haftalık sürede, oksitosin tedavisi ile kardiyomiyosit kalınlığı anlamlı seviyede azalmıştır. Bu bulguyu oksitosin'in oksidan stresi azaltmasına bağlı olduğu düşünülmektedir. ROS, kardiyomiyopatinin tüm basamaklarında rol alır¹⁷. ROS artışı ile kardiyak hipertrofi arasında ilişki olduğu birçok çalışmada gösterilmiştir¹⁷⁻¹⁸. Buna ek olarak oksitosin'in uzun periyotta ortaya çıkan ANP indüksiyonu, kan basıncı düşürme, negatif inotropi ve kronotropi, parasempatik nöromodülasyon, NO üzerinde vazodilatasyonu tetiklediği birçok fonksiyonu mevcuttur¹⁹⁻²⁰.

AGE grubu maddeler, transforming büyüme faktörü- β (TGF- β) gibi büyüme faktörleri ve fibrozis yapan sitokinler salgılayabilirler²¹. TGF- β 'nin TGF- β 1 izoformunun kardiyak fibroblast üretiminin düzenlenmesinde, kardiyak fibroblast üzerindeki pro- α 1(I) kollajen üretimi üzerinden, önemli bir düzenleyici rolü mevcuttur. Normal oksijenizasyon varlığında TGF- β 1 insan kardiyak fibroblastlarında DNA üretimini azaltır. Hipoksi varlığında bu etki geriye döner. İnsan kardiyak fibroblastlarında DNA üretimi artar²².

TGF- β 1, doku fibrozisi yapan en güçlü ajanlar arasındadır ve DKM oluşturulan kemirgenlerden izole edilmiştir. Diyabetik kalbi de içeren birçok organ ve hastalıkta artmış kollajen matriks üretiminden sorumludur. Bu çalışmada, diyabetik sıçanlardaki hipoksik koşullarda kardiyak fibrozis için önemli bir belirteç olan TGF- β 1'in immunekspresyonunun arttığı görülmüştür. TGF- β 1'in immunekspresyonundaki bu artışın sebebi oksitosin uygulaması olduğu düşünülmüştür.

Plazma seviyesi olarak da TGF- β diyabetik sıçanlarda artarken, oksitosin uygulaması ile plazma TGF- β seviyesi istatistiksel olarak anlamlı ölçüde azalmıştır. Bu bulgularda oksitosin uygulamasının kardiyak fibrozisi azalttığını göstermesi bakımından değerli olduğu düşünülmektedir^{20,22}.

Çalışmamızda, kontrol grubu ile kıyaslandığında hiperglisemik sıçanlarda artmış plazma MDA seviyeleri artmış oksidatif stres sebeplidir. İnsülin aracılı glukoz alımı yetersiz kaldığında oluşan hipergliseminin; proteinlerin enzimatik olmayan glikozilasyonu, glukoz antioksidasyonu ve miyokardın artmış serbest yağ asidi alımını içeren birçok mekanizma ile oksidatif stresi tetiklediği bilinmektedir. Artmış serbest yağ asidi, miyokardın artmış mitokondiyal antioksidan kapasitesi ile karşılanamazsa ROS oluşumunda artış meydana gelir²³⁻²⁵. Artmış ROS üretimi artmış oksidatif hasara neden olur. Bu olgu önemli oranda artmış lipid peroksidasyonu ile gösterilebilir. Lipid peroksidasyonunun indirekt ölçümü için kullanılan, serumda önemli oranda artmış thiobarbituric acid-reactive substances (TBARs) seviyesi yetişkin diyabetik hastalarda gösterilmiştir^{26,27}. Bu çalışmada, thiobarbiturik asid reaktivitesi olarak MDA seviyeleri ölçüldü. MDA, oksidatif stres için önemli bir parametredir ve lipid peroksidasyonu için de iyi bir belirteçtir²⁸. Çalışmada, salin ile tedavi edilen diyabetik sıçan grubunda MDA seviyelerinin anlamlı olarak arttığı, oksitosin ile tedavi edilen diyabetik sıçan grubunda ise MDA seviyelerinin azaldığı görülmüştür. Bu bulgu, oksidatif stres ile tetiklenen lipid peroksidasyonun oksitosin kullanımı ile düzelebileceğini göstermektedir. Çalışmada oksitosin tedavisi uygulanan diyabetik sıçanlarda MDA seviyesinin azaldığı görülmüştür. Bu bulgu oksitosinin inflamasyonu pozitif yönde module ettiği ve antioksidan sistemi desteklemesine bağlanmıştır. Bu literatür ile de uyumludur^{29,30}.

Pentraxin-3 (PTX3), C-reaktif protein (CRP) ile aynı türde bir multimerik akut faz inflamatuvar glikoproteindir³¹. PTX3; endotelial hücreler, nötrofiller, makrofajlar, miyeloid hücreler, dentritik hücrelerden sitokinler yoluyla salınmaktadır³². PTX-3; CRP'nin karaciğerden salınımının aksine inflamasyon alanından salınır. PTX-3'ün inflamatuvar vasküler hastalıklar için biyobelirteç olabileceğini belirten çalışmalar mevcuttur³³. Bu çalışmada, oksitosin tedavisinin diyabetik sıçanlarda PTX-3 seviyesini azalttığı görülmüştür. Oksitosin tedavisi ile dokuya lökosit infiltrasyonu engellenmiş ve böylece ROS üretiminin azalmış olabileceği düşünülmüştür³⁴.

Oksitosin, kendi reseptörü üzerinden adipositlerde insülinin birçok etkisini taklit etmektedir.

Tip 2 diyabet gelişimi öncesi çoğunlukla uzun bir insülin direnci evresi olduğu mevcuttur. İnsülinin yeterince faydalanamayan doku için bir insülin etkisi yaratarak da faydalı olabileceği düşünülmüş ve literatürle uyumlu sonuçlar alınmıştır³⁵. Bu çalışmada, oksitosin'in insülin benzeri etkisiyle; oksidatif etkiyi, AGE aşırı üretimini ve artmış fibrojenik gen üretimini azalttığı düşünülmektedir. Oksitosin'in hiperglisemiye maruz bırakılmış sıçan miyokardında olumlu değişiklikler yaptığı görülmüştür. Bir sonraki çalışmanın; DKM modelinde, sağlıklı sıçanların hiperglisemiye maruz bırakılırken eş zamanlı oksitosin verilerek, DKM gelişiminin geciktirilebileceğinin gösterilmesinin planlanması şeklinde olması gerektiği düşünülmektedir. Sonuç olarak; DKM tedavisinde patofizyolojiyi hedef alarak bilimsel olarak etkinliği gösterilen oksitosinin yakın gelecekte daha çok çalışmaya konu olacağını ve belki de DKM tedavisinde yer alacağı ön görülmüştür.

Çıkar Çatışması Beyanı: Yazarlar çıkar çatışması olmadığını bildirmişlerdir.

Finansal Destek: Bu çalışma her hangi bir fon tarafından desteklenmemiştir.

Declaration of Conflicting Interests:

The authors declare that they have no conflict of interest.

Financial Disclosure: No financial support was received.

KAYNAKLAR

1. Laakso M. Hyperglycemia and cardiovascular disease in type 2 diabetes. *Diabetes* 1999;48:937-42.
2. Rubler S, Dlugash J, Yuceoglu YZ, et al. New type of cardiomyopathy associated with diabetic glomerulosclerosis. *Am J Cardiol* 1972;30:595-602.
3. Brownlee M. Negative consequences of glycation. *Metabolism* 2000;49:9-13.
4. Wolff SP, Jiang ZY, Hunt JV. Protein glycation and oxidative stress in diabetes mellitus and ageing. *Free Radic Biol Med* 1991;10:339-52.
5. Cai L, Kang YJ. Oxidative stress and diabetic cardiomyopathy: a brief review. *Cardiovasc Toxicol* 2001;1:181-193.
6. Frustaci A, Kajstura J, Chimenti C, et al. Myocardial cell death in human diabetes. *Circ Res* 2000;87:1123-32.
7. Sharma AK, Srinivasan BP. Triple versus glibenclamide plus metformin therapy on cardiovascular risk biomarkers and diabetic cardiomyopathy in insulin resistance type 2 diabetes mellitus rats. *Eur J Pharm Sci* 2009;38:433-44.
8. van den Brom CE, Huisman MC, Vlasblom R, et al. Altered myocardial substrate metabolism is associated with myocardial dysfunction in early diabetic cardiomyopathy in rats: studies using positron emission tomography. *Cardiovasc Diabetol* 2009;8:39.
9. Chatham JC, Forder JR. A 13-C NMR study of glucose oxidation in the intact functioning rat heart following diabetes-induced cardiomyopathy. *J Mol Cell Cardiol* 1993;10:1203-13.
10. Cosentino F, Eto M, De Paolis P, et al. High glucose causes upregulation of cyclooxygenase-2 and alters prostanoid profile in human endothelial cells: role of protein kinase C and reactive oxygen species. *Circulation* 2003;107:1017-23.
11. Camici GG, Schiavoni M, Francia P, et al. Genetic deletion of p66(Shc) adaptor protein prevents hyperglycemia-induced endothelial dysfunction and oxidative stress. *Proc Natl Acad Sci USA* 2007;104:5217-22.

12. Bhimji S, Godin DV, McNeill JH. Myocardial ultrastructural changes in alloxan-induced diabetes in rabbits. *Acta Anat (Basel)* 1986;125:195-200.
13. Erbaş O. Oksitosinin fizyolojik etkileri ve klinik uygulama alanları. *Izm Univ Med J* 2013;1:43-53.
14. Hayat SA, Patel B, Khattar RS, et al. Diabetic cardiomyopathy: mechanisms, diagnosis and treatment. *Clin Sci (Lond)*. 2004;107:539-57.
15. Avendano GF, Agarwal RK, Bashey RI, et al. Effects of glucose intolerance on myocardial function and collagen-linked glycation. *Diabetes* 1999;48:1443-7.
16. Eguchi K, Boden-Albala B, Jin ZZ, et al. Association between diabetes mellitus and left ventricular hypertrophy in a multiethnic population. *Am J Cardiol* 2008; 101:1787-91.
17. Wold LE, Ceylan-Isık AF, Fang CX, et al. Metallothionein alleviates cardiac dysfunction in streptozotocin-induced diabetes: role of Ca²⁺ cycling proteins, NADPH oxidase, poly (ADP-ribose) polymerase and myosin heavy chain isozyme. *Free Radical Biol Med* 2006;40:1419-29.
18. Nakamura K, Fushimi K, Kouchi H, et al. Inhibitory effects of antioxidants on neonatal rat cardiac myocyte hypertrophy induced by tumor necrosis factor- α and angiotensin II. *Circulation* 1998;98:794-9.
19. Gutkowska J, Jankowski M, Lambert C, et al. Oxytocin releases atrial natriuretic peptide by combining with oxytocin receptors in the heart. *Proc Natl Acad Sci USA* 1997;94:11704-9.
20. Ondrejčáková M, Ravingerová T, Bakos J, et al. Oxytocin exerts protective effects on in vitro myocardial injury induced by ischemia and reperfusion. *Can J Physiol Pharmacol* 2009;87:137-42.
21. Tsuchida K, Makita Z, Yamagishi S, et al. Suppression of transforming growth factor beta and vascular endothelial growth factor in diabetic nephropathy in rats by a novel advanced glycation end product inhibitor, OPB-9195. *Diabetologia* 1999;42:579-88.
22. Agocha A, Hyeon-Woo L, Mahboubeh EW. Hypoxia regulates basal and induced DNA synthesis and collagen type I production in human cardiac fibroblasts: effects of TGF β , thyroid hormone, angiotensin II and basic FGF. *J Mol Cell Cardiol* 1997;29:2233-44.
23. Brownlee M, Cerami A. The biochemistry of the complications of diabetes mellitus. *Annu Rev Biochem* 1981;50:385-432.
24. Wolff SP, Jiang ZY, Hunt JV. Protein glycation and oxidative stress in diabetes mellitus and ageing. *Free Radic Biol Med* 1991;10:339-52.
25. Wojtczak L, Schonfeld P. Effect of fatty acids on energy coupling processes in mitochondria. *Biochim Biophys Acta* 1993;1183:41-57.
26. Griesmacher A, Kindhauser M, Andert SE, et al. Enhanced serum levels of thiobarbituric-acid-reactive substances in diabetes mellitus. *Am J Med* 1995;98:469-75.
27. Laaksonen DE, Atalay M, Niskanen L, et al. Increased resting and exercise-induced oxidative stress in young IDDM men. *Diabetes Care* 1996;19:569-74.
28. Devasagayam TP, Boloor KK, Ramasarma T. Methods for estimating lipid peroxidation: an analysis of merits and demerits. *Indian J Biochem Biophys* 2003;40:300-8.
29. Tuğtepe H, Sener G, Bıyıklı NK, et al. The protective effect of oxytocin on renal ischemia/reperfusion injury in rats. *Regul Pept* 2007;140:101-8.
30. Hekimoglu AT, Toprak G, Akkoc H, et al. Oxytocin ameliorates remote liver injury induced by renal ischemia-reperfusion in rats. *Korean J Physiol Pharmacol* 2013;17:169-73.
31. Mantovani A, Garlanda C, Bottazzi B. Pentraxin 3, a non-redundant soluble pattern recognition receptor involved in innate immunity. *Vaccine* 2003;21:43-7.
32. Alles VV, Bottazzi B, Peri G, et al. Inducible expression of PTX3, a new member of the pentraxin family, in human mononuclear phagocytes. *Blood* 1994;84:3483-93.
33. Salio M, Chimenti S, De Angelis N, et al. Cardioprotective function of the long pentraxin PTX3 in acute myocardial infarction. *Circulation* 2008;117:1055-64.
34. İşeri SO, Şener G, Sağlam B, et al. Oxytocin ameliorates oxidative colonic inflammation by neutrophil-dependent mechanism. *Peptide* 2005;26:483-91.
35. Eckertová M, Ondrejčáková M, Krsková K, et al. Subchronic treatment of rats with oxytocin results in improved adipocyte differentiation and increased gene expression of factors involved in adipogenesis. *Br J Pharmacol* 2011;162:452-63.