

Histerektomize Vajinal Cuff Prolapsusu Olan Hastaya Carter-Thomason Operasyonu: Olgu Sunumu

Carter-Thomason Operation On Patient With Hysterectomized Vaginal Cuff Prolapsus: A Case Report

Buğra ŞAHİN^{1*}, Gizem CURA ŞAHİN¹

¹Denizli Devlet Hastanesi, Kadın Hastalıkları ve Doğum Kliniği, Denizli / TÜRKİYE

ÖZET

Günümüzde insan yaşam süresi uzamakla beraber, kadın yaşam süresi uzamaktadır. Kadınlar yaşamlarına daha etkin olarak devam etmektedir. İlerleyen yaşa bağlı pelvik doku zayıflaması ve sayısı artan histerektomi ameliyatları sonrasında vaginal cuff prolapsusu görülme ihtimali de artmaktadır. Bundan dolayı yapılan ek ameliyat gereksinimi de artmaktadır. Carter-Thomason operasyonu, round ligamentlerin eleve edildiği uterin prolapsusu ortadan kaldıran cerrahi bir yöntemdir. Yaklaşık 5 yıl önce vajinal histerektomi operasyonu yapılmış olan 80 yaşındaki kadın hastamıza kronik vajinal prolapsusu nedeniyle laparotomik olarak Carter-Thomason operasyonu uygulandı. Bizim bu metodu uygulamamızın nedeni daha önceden yapılan histerektomiye bağlı olarak douglusa ve sakruma yapışıkların gözlemlenmesi ve bu yapışıklıkların açılması nedeniyle batin fasyasına histerektomiden kalan round ligament kalıntıları suspansiyonu işlemi yapıldı. Bizim olgu sunumumu yapmamızın nedeni ise; bu yöntemin uterin prolapsusu olan hastalarda kullanılmasına rağmen, vajinal cuff prolapsusu olanlarda Carter-Thomason operasyonu tekniğinin kullanılmadığıdır. Bu yöntemin nadir olarak uygulanmaması nedeniyle Carter-Thomason operasyonunu son literatür bilgileri eşliğinde bu olgumuzda tartışmayı planladık

Anahtar Kelimeler: Carter-Thomason operasyonu, histerektomi, round ligament, vajinal prolapsus.

ABSTRACT

Today, while human life expectancy is getting longer, the life expectancy of women is getting longer. Women continue their lives more effectively. The possibility of vaginal cuff prolapse increases with age-related weakening of the pelvic tissue and after hysterectomy operations with increasing numbers. Therefore, the need for additional surgery is also increasing. Carter-Thomason operation is a surgical method that eliminates uterine prolapse in which round ligaments are elevated. Our 80-year-old female patient, who had undergone vaginal hysterectomy about 5 years ago, underwent laparotomy Carter-Thomason operation due to chronic vaginal prolapse. The reason for our application of this method was the observation of adhesions to the pelvis and sacrum due to the previous hysterectomy, and the opening of these adhesions, so the round ligament remnants from the hysterectomy were suspended in the abdominal fascia. The reason for presenting our case report is; although this method is used in patients with uterine prolapse, the Carter-Thomason operation technique is not used in patients with vaginal cuff prolapse. Since this method is rarely used, we planned to discuss the Carter-Thomason operation in this case, in the light of the latest literature

Keywords: Thomason operation, hysterectomy, round ligament, vaginal prolapse.

* Buğra ŞAHİN

Denizli Devlet Hastanesi, Kadın Hastalıkları
ve Doğum Kliniği, Denizli / TÜRKİYE
E-mail: raaakun@gmail.com
ORCID: 0000-0003-0429-3085

Geliş Tarihi : 24.05.2023
Kabul Tarihi : 07.09.2023

GİRİŞ

Uterusun vajen duvarlarını kendisiyle beraber sürükleyerek aşağıya doğru anormal şekilde sarkması uterin prolapsus olarak isimlendirilir. Genel olarak da mesane, rektum ve barsak sarkması (sistosel, rektosel ve enterosel) ile beraber görülür. Uterin prolapsus ileri yaş kadınlarda oldukça sık görülen vaka olup tedavisinde genel olarak operasyon planlanılmaktadır (1). Cerrahide amaç, prolobe olan kısımların normal anatomiye uygun şekle getirilmesi, onarılması veya çıkartılmasıdır.

Vajen duvarının tamamen dışarı çıkması, histerektomi komplikasyonu olarak vakaların %0.2-1'inde görülür. Primer risk faktörü obezite olup (2,3) tedavide çeşitli abdominal ve vajinal cerrahi yöntemler mevcuttur.

Vajen kafi prolapsuslarında usta ellerde vajinal sakrospinöz fiksasyon ve abdominal sakrokolpopeksi teknikleri ile %90 oranında başarı elde edildiği rapor edilmiştir (4,5). Pelvik rekonstrüktif cerrahi teknikleri arasında abdominal teknikler vajinal olanlara göre daha etkindir (6). Vajen kaf prolapsusu vakalarında abdominal yaklaşım tercih edildiğinde, fasyal askı tekniği, basit ve etkin olması nedeniyle tercih edilir (7).

Modifiye Carter- Thomason operasyonu laparotomik olarak round ligament suspansiyonu olup daha önceden vajinal histerektomi operasyonu geçiren kadınlarda sistosel-enterosel ve rektosel oluşumlarını engellemek için kullanılabilir (8).

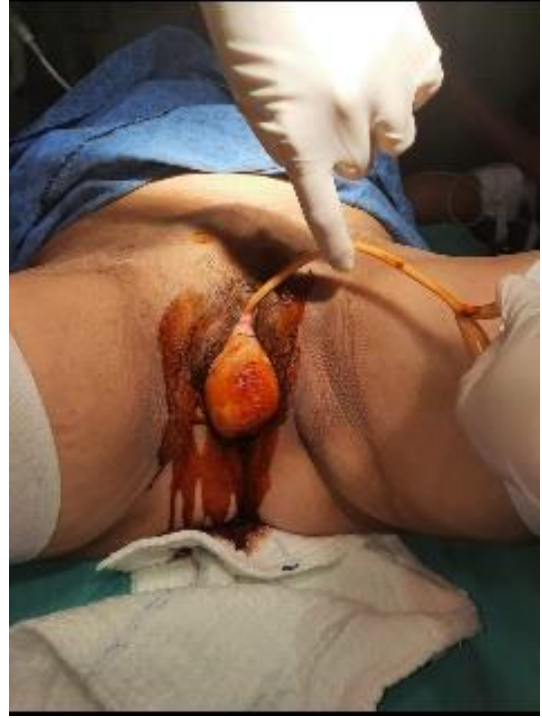Kliniğimize kronik vajinal prolapsus mevcudiyeti nedeniyle başvuran yaklaşık 5 yıl önce vajinal histerektomi operasyonu uygulanmış, 80 yaşındaki bir kadına Carter-Thomason metodu kullanılarak laparotomik olarak batın fasyasına round ligament suspansiyonu işlemi yapıldı. Bu olgu sunumunu son literatür bilgileri eşliğinde tartışmayı planladık.

OLGU

Seksen yaşında gravida 3, parite 3 olan, beş yıl önce vajinal histerektomi operasyonu olan sonucu da benign gelen hasta, mesane ve rektumunun uzun zamandır dışarı çıkması ve ağrı şikayeti ile polikliniğimize başvurdu. Hastaya daha önceki müdahalelerde vajinal pesser 6 numara takılmasına rağmen zaman zaman prolapsus şikâyetinin devam ettiğini bildirdi. Yapılan jinekolojik muayenesinde total vajinal prolapsus gözlenen hastaya vajinal cuff prolapsusu tanısıyla preop hazırlıkları tamamlanan hastaya operasyon planlandı (Resim1).

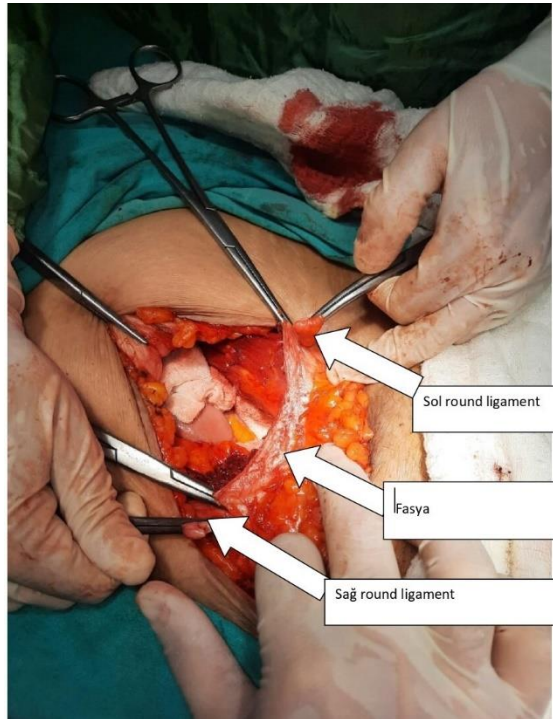
Preoperatif hazırlıkları tamamlanan, tetkikleri düzenlenen hasta ameliyata alındı. Profilaktik antibiotik verildi ve foley sonda uygulandı. Genel anestezi altında litotomi pozisyonunda batına pfannenstiel kesi yapıldı ve batına girildi. Hastanın önceki vajinal histerektomi operasyonuna bağlı mesanenin douglasa ve cuffa yapışıklıkları olduğu izlendi. Kolonun da sakruma ileri derecede yapışık olduğu izlendi.

Resim 1. Preop vajinal prolapsus




Sakrumdaki yapışıkların ileri derecede olmasından dolayı hastaya sakrokolpopeksi ve cuffin batına süspansiyonu operasyonları uygun görülmedi. Hastanın bilateral round ligamentlerinin histerektomiye rağmen sağlam olarak kaldığı izlendi. Sonrasında round ligamentler 1.0 prolen ve 1.0 PDS ile iki taraflı olarak geçilerek batın ön duvarına yaklaştırılarak, fasyaya sütüre edilip sabitlendi (Resim 2).

Resim 2. Roud ligamentlerin fasyaya süspansiyonu

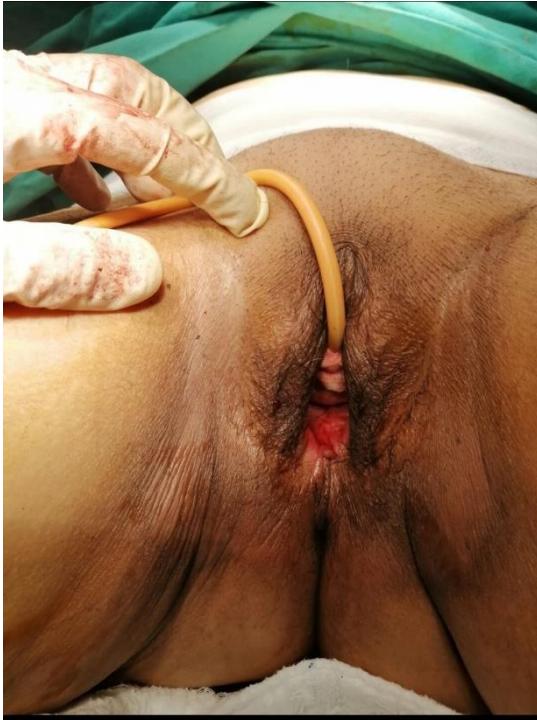

Ayrıca bu sütürler yaklaşık 5*2 cm boyutundaki mesh (Resim 3) ile yatay olarak da birbirlerine yaklaştırılarak dikildi. Hemostazi takiben batin anatomiye uygun kapatıldı. Operasyona son verildi. Operasyon sonrasında prolapsusunun olmadığı izlendi (Resim 4). Postop takiplerinde şikayetleri olmayan hasta yaklaşık 3 gün sonara taburcu edildi. 15 gün sonraki kontrollerinde şikayeti olmayan hasta 3 ay sonraki kontrolünde de prolapsus şikayetinin olmadığı izlendi.

Resim 3. Round ligamentleri birbirine yaklaştıracak mesh hazırlığı



Resim 4. R Postop vajinal prolapsus ortadan kaybolmuştur.



TARTIŞMA

Günümüzde yaşlılıkta, aktif yaşam tarzını seçen eden kadın sayısı fazladır. Çoğunun seksüel yaşamları yetmiş-seksen yaşlarına kadar devam etmektedir. Yaşlanma ve postop histerektomide vajinal güdükte yetersiz olan destek dokusu, vajinal cuff prolapsusu oluşumunda önemli iki etkenlerdendir. Ayrıca menapoz, konstipasyon, obesite ve obstrüktif akciğer hastalıkları da başlıca sebeplerdir(9). Bundan dolayı pelvik rekonstrüksiyon cerrahi gereksinimi de doğmaktadır. Operasyonu gerçekleştirecek cerrahın amacı; semptomları kaybetmek, anatomiye tekrardan elde etmek ve fonksiyonel

bütünlüğü sağlamaktır. Vajinal cuff prolapsusunu düzeltmeye yönelik cerrahi prosedürler arasında Carter-Thomason metodu yer alır (8). Carter-Thomason metodunda amaç, round ligamenti rektus kasi fasyasına yaklaştırmaktır.

Round ligament kullanılarak cuff suspansiyonu yapılması tartışmalı bir yöntem olup, kısa dönemde yarar sağlamakta iken, rekürrensler operasyondan kısa bir süre sonra görülebilmektedir(10,11). Yapılan çalışmalar çoğunlukla histeropeksi tarzında olsa da sonuç olarak desensus olan dokunun süpsansiyonu ana amaç olarak görülmektedir. Krauer's ve ark. 81 kadında laparoskopik olarak uterusu promontoriuma asmışlar. Yirmi aylık takipte hastaların %12'sinde postop semptomatik prolapsus saptanmıştır(12). Yapılan diğer bir çalışmada abdominal sakrohisteropeksi yapılan 30 kadının 94 ay takibi sonucu sadece ikisinde prolapsusun tekrarı raporlanmıştır(13). Cutner ve arkadaşlarının çalışmasında ise laparoskopik olarak mesh yardımı ile bilateral olarak uterusu sakral promontoriuma süspanse edip; 8 hastadan ancak birinde rekürrens görülmüştür(14). Transvajinal olarak uterosakral süpsansiyon yüksek seviyede üreter yaranması ve nörolojik morbidite ile ilişkisi saptanmıştır(15). Başka bir çalışmada ise sakrospinoz fiksasyon yapılan 70 kadından %74'de başarı görülmüştür(16). Price ve ark. yaptıkları çalışmada uterusu polipropilen mesh ile sakrum üzerindeki longitudinal ligamente astıktan on hafta sonrasında 51 kadından yalnızca birisinde tekrar saptanmıştır(17). Wu ve ark. yaptıkları başka bir çalışmada ise laparoskopik uterosakral plikasyon yöntemi ile 7 hastanın 9-17 ay takibinde tekrar izlememişlerdir (18). Literatür taramasında baktığımızda cuff prolapsusunda daha önceden kullanıldığına dair bir çalışma saptanamamıştır. Biz vakamızda laparotomik yöntemle round ligament aracılığı ile prolapsu vajen cuffinin rektus fasyasına süspanse edildiği bir yöntem kullandık. Takibinde ise orta dönemde hastada rekürrens saptamadık. Tüm bunlara rağmen, özellikle round ligament kullanılarak, uterin süpsansiyon ameliyatlarının uzun dönem sonuçları tartışmalı olabilir. Gerçekten de, zamanla askı amacıyla kullanılan bağların gevşeyerek askı görevlerini yerine getiremedikleri düşünülmektedir. Ayrıca biz bu vakamızda ek olarak mesh ekleyerek de ileri dönemde sarkıklığın oluşma ihtimalini de azalttığımızı düşünüyoruz.

SONUÇ

Sonuçta uterin plikasyon yöntemleriyle alakalı yeni çalışmalar sürmektedir. Bizim olgu sunumumu yapmamızın nedeni ise; vajinal cuff prolapsusunda daha önceden Carter-Thomason operasyonu tekniğinin kullanılmadığıdır. Bu konuyla alakalı farklı cerrahi tekniklerin uzun dönem sonuçlarının değerlendirileceği daha geniş çaplı araştırmalara gereksinim vardır.

REFERENCES

- Olsen AL, Smith VJ, Bergstrom JO, Colling JC, Clark AL. Epidemiology of surgically managed pelvic organ prolapse and urinary incontinence. *Obstet Gynecol* 1997;89:501-6. DOI: 10.1016/S0029-7844(97)00058-6.

2. Symmonds RE, Williams TJ, Lee RA, Webb MJ. Posthysterectomy enterocele and vaginal prolapse. *Am J Obstet Gynecol* 1981;140:852-9. DOI: 10.1016/0002-9378(81)90074-0.
3. Marchionni M, Bracco GL, Checcucci V, et al. True incidence of vaginal prolapse. Thirteen years of experience. *J Reprod Med* 1999;44:679-84. PMID: 10483537.
4. Morley GN, Delancey JO. Sacrospinous ligament fixation for eversion of the vagina. *Am J Obstet Gynecol* 1988;158:872-9. DOI: 10.1016/0002-9378(88)90088-9.
5. Timmons CM, Addison WA, Addison SB, Cavenar MG. Abdominal sacral colpopexy in 163 women with post hysterectomy vault prolapse and enterocele. *J Reprod Med* 1992;37:323-7. PMID: 1593554.
6. Benson JT, Lucente V, McClellan E. Vaginal versus abdominal reconstructive surgery for the treatment of pelvic support defects: a prospective randomized study with long-term outcome evaluation. *Am J Obstet Gynecol* 1996; 175:1418-21. DOI: 10.1016/s0002-9378(96)70084-4.
7. Barrington JW, Celvert JP. Vaginal vault suspension for prolapse after hysterectomy using an autologous fascial sling of rectus sheath. *Br J Obstet Gynaecol* 1998;105:83-6. DOI: 10.1111/j.1471-0528.1998.tb09355.x.
8. Tola E, Özkaya M. Genç Bir Hastada Total Uterin Prolapsus Tedavisinde Modifiye Carter-Thomason Operasyonu: Olgu Sunumu. *SDÜ Tıp Fakültesi Dergisi*. 2013;20:30-2. DOI: -
9. Thompson JD. Malpositions of the uterus. In: Thompson JD, Rock JA, eds. *Telindes' Operative Gynecology*. 7th ed. Philadelphia, JB. Lippincott, 1992;pp:819-54. DOI: -
10. Lin LL, Ho MH, Haessler AL, et al. A review of laparoscopic uterine suspension procedures for uterine preservation. *Curr Opin Obstet Gynecol* 2005;17:541-6. DOI: 10.1097/01.gco.0000179664.83154.9c.
11. O'Brien PM, Ibrali J. Failure of laparoscopic uterine suspension to provide a lasting cure for uterovaginal prolapse. *Br J Obstet Gynaecol* 1994;101:707-8. DOI: 10.1111/j.1471-0528.1994.tb13189.x.
12. Krause HG, Goh JT, Sloane K, Higgs P, Carey MP. Laparoscopic sacral suture hysteropexy for uterine prolapse. *Int Urogynecol J Pelvic Floor Dysfunct* 2006; 17:378-81. DOI: 10.1007/s00192-005-0019-0
13. Barranger E, Fritel X, Pigne A. Abdominal sacrohysteropexy in young women with uterovaginal prolapse: Long-term follow-up. *Am J Obst Gynecol* 2003;189:1245-50. DOI: 10.1067/s0002-9378(03)00665-3.
14. Cutner A, Kearney R, Vashisht A. Laparoscopic uterine sling suspension: a new technique of uterine suspension in women desiring surgical management of uterine prolapse with uterine conservation. *BJOG* 2007;114;1159-62. DOI: 10.1111/j.1471-0528.2007.01416.x.
15. Lowenstein L, Dooley Y, Kenton K, Mueller E, Brubaker L. Neural pain after uterosacral ligament vaginal suspension. *Int Urogynecol J Pelvic Floor Dysfunct* 2007;18:109-0. DOI: 10.1007/s00192-006-0082-1.
16. Maher CF, Cary MP, Slack MC, Murray CJ, Milligan M, Schluter P. Uterine preservation or hysterectomy at sacrospinous colpopexy for uterovaginal prolapse? *Int Urogynecol J Pelvic Floor Dysfunct* 2001;12:381-4. DOI: 10.1007/s001920170017.
17. Price N, Slack A, Jackson SR. Laparoscopic hysteropexy: the initial results of a uterine suspension procedure for uterovaginal prolapse. *BJOG*. 2010;117:62-8. DOI: 10.1111/j.1471-0528.2009.02396.x.
18. Wu MP. Laparoscopic uterine suspension for the treatment of uterovaginal prolapse. *Int J Gynaecol Obstet* 1997;59:259-60. DOI: 10.1016/s0020-7292(97)00204-x.