

POSTOPERATİF YİRMİ BEŞİNCİ YILDA NÜKS
VEZİKOVAJİNAL FİSTÜL OLGUSU

A VESICOVAGINAL FISTULA CASE RECURRED IN THE
25TH POSTOPERATIVE YEAR

Dr. Serpil AYDOĞMUŞ^a,
Dr. H. Levent KESKİN^a,
Dr. Işık ÜSTÜNER^a,
Dr. Emine ÇELEN^a,
Dr. Mustafa UZUN^a,
Dr. Ayşegül ÇİNKAYA^a,
Dr. Hacer SADIKOĞLU^a,
Dr. A. Akın SİVASLIOĞLU^a,
Dr. A. Filiz AVŞAR^a

^aAtatürk Eğitim ve Araştırma Hastanesi,
Kadın Hastalıkları ve Doğum Kliniği,
ANKARA

Yazışma Adresi / Correspondence:
Op. Dr. H. Levent Keskin
Birlik Mah. 499.sok 3/5
Çankaya/ ANKARA
Tel: 90 312 291 25 25
E-mail: hlkeskin@yahoo.com

ÖZET: Bu yazıda amacımız postoperatif 25. yılda nükseden bir vezikovajinal fistül olgusunu sunmaktır. Ayrıca pelvik cerrahinin nadir komplikasyonlarından biri olan ürogenital fistüllere dikkat çekerek fistüllerin nedenleri, tanı ve tedavi yöntemlerini değerlendirmektir.

Altmış üç yaşında, G7P6Y5 olgu vajenden sürekli idrar gelmesi şikâyetiyle kliniğimize başvurdu. Özgeçmişinden 25 yıl önce total abdominal histerektomi operasyonu yapıldığı; postoperatif dönemde vezikovajinal fistül nedeniyle 3 yıl içinde üç kez opere edildiği; 20 yıl sorunsuz geçmesine rağmen, son bir yılda idrar kaçırma şikâyetinin tekrarladığı öğrenildi. Pelvik muayenede vajinal kaf orta hattının yaklaşık 1cm lateralinde, 1 mm çapında, aktif idrar drenajı izlenen fistül orifisi görülerek fistülün nüks ettiği görüldü. Mesane içine dilüe metilen mavisi uygulandıktan sonra, fistül orifisinden boyalı sıvı akışı izlendi. İntraoperatif sistoskopide fistülün mesane tabanındaki orifisi de görüldü. Defekt emilmeyen sütür materyali kullanılarak tabakalı kapatma (layered closure) yöntemiyle helezon tarzında kapatıldı.

Genitoüriner sistem fistüllerinin cerrahi tedavisindeki başarı; uygulanan cerrahi teknik ve kuralların yanında postoperatif yara bakımının da dikkatli ve uygun şekilde yapılmasına bağlıdır.

Anahtar Kelimeler: Vezikovajinal fistül, vajinal fistül, üriner fistül.

ABSTRACT: In this paper our aim is to present a vesicovaginal fistula case that recurred in the 25th postoperative year and emphasize a urogenital fistula which is one of the uncommon complications of the pelvic surgery and assess the diagnostic and management methods.

A-63 year old female, G7P6Y5 had presented with the symptom of continuous urine leak from the vagina to our clinic. She had a history of total abdominal hysterectomy 25 years ago and three re-operations due to development of vesicovaginal fistula in the postoperative period. Though the last 20 years was uneventful, it was inquired that the urinary incontinence repeated in the last year again. Pelvic examination revealed recurrent 1 cm fistula orifice with active urine drainage 1 cm lateral to the center of the vaginal cuff. After methylene blue instillation to the bladder, colored liquid leak was observed from the fistula orifice. Intrabladder orifice of the fistula in the base of the bladder was also visualized in intraoperative cystoscopy. Defect was closed in a helezonic manner using non-absorbable suture material by layered closure method.

Success in genitourinary system fistula depends not only on the appropriate surgical technique and rules but also the careful and correct postoperative wound care.

Key words: Vesicovaginal fistula, vaginal fistula, urinary fistula.

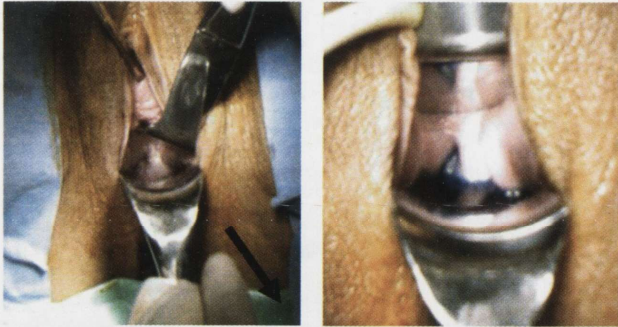
Turkish Medical Journal 2010;4(3):125-127

GİRİŞ

Epitelle döşeli iki organ arasında anormal bağlantı fistül olarak tanımlanmaktadır. Ürogenital bir fistül; vajina ve üretra, mesane, uterus veya üreter arasında anormal bir bağlantıdır. Ürogenital sistem fistülleri, hayat kalitesini olumsuz yönde etkilemekte ve ciddi morbiditeye yol açmaktadır.¹ Bizim bu olgu sunumundaki amacımız, histerektomi sonrasında gelişen ve yapılan cerrahi tedaviye rağmen postoperatif 25. yılda dahi nükseden ve tekrar cerrahi tedavi ihtiyacı duyulan bir vezikovajinal fistül (VVF) olgusunu sunmaktır. Ayrıca pelvik cerrahinin nadir komplikasyonlarından biri olan ürogenital fistüllere dikkat çekerek fistüllerin nedenleri, tanı ve tedavi yöntemlerini değerlendirmektedir.

OLGU

Altmış üç yaşında, G7P6Y5, postmenopozal olgu, vajenden sürekli idrar gelmesi yakınması ile kliniğimize başvurdu. Hastanın öyküsünden 25 yıl önce total abdominal histerektomi operasyonu yapıldığı; postoperatif dönemde VVF nedeniyle 3 yıl içinde üç kez opere edildiği; yirmi yıl sorunsuz geçmesine rağmen, son bir yılda idrar kaçırma şikayetinin tekrarladığı öğrenildi. Pelvik muayenede vajinal kaf orta hattının yaklaşık 1 cm lateralinde, 1 mm çapında, aktif idrar drenajı izlenen fistül orifisi görüldü (Resim 1). Mesane içine dilüe metilen mavisi uygulandıktan sonra, fistül orifisinden boyalı sıvı akışı izlendi (Resim 2). İntraoperatif yapılan sistoskopide fistülün mesane tabanındaki orifisi de görüldü. Vajinal yaklaşım ile vajen ve mesane arasındaki mavi boyanmış fistül traktı tamamen eksizye edildi. Non-absorbable, 2/0 numaralı



Resim 1. Pelvik muayenede vajinal kaf orta hattının yaklaşık 1 cm lateralinde, 1 mm çapında, aktif idrar drenajı izlenen fistül orifisi görüldü (Siyah ok ile gösterildi).

Resim 2. Mesane içine dilüe metilen mavisi uygulandıktan sonra fistül orifisinden boyalı sıvı akışı (siyah ok) izlendi.

polipropilen suture materyali kullanılarak tabakalı kapatma (layered closure) yöntemiyle helezon tarzında, defekt kapatıldı. Vajen mukozası tek tek poliglaktin suturele suture edildi. Metilen mavisi testi tekrarlandı. Kaçak gözlenmeyince işleme son verildi. Mesanedeki kateter postoperatif 14 günde çekildi. Takiben yapılan metilen mavisi testinde kaçak izlenmedi.

TARTIŞMA

Gelişmekte olan ülkelerde VVF'lerin %90'ından fazlasına zor doğum ve yetersiz obstetrik bakım neden olmaktadır. Gelişmiş ülkelerde vakaların %70'inden fazlası ise pelvik cerrahi sırasında (histerektomi gibi) alt üriner sistemin direkt yaralanmasına bağlıdır. Diğer nedenler alt genital sistem kanseri, pelvik radyoterapi, yabancı cisim (pessier), travma, enfeksiyon ve konjenital anomalilerdir.^{2,3} Postoperatif fistüller genellikle erken dönem komplikasyonu olarak, 10 gün içinde ortaya çıkar. Radyasyona bağlı fistüller ise tedaviden yıllar sonra ortaya çıkabilir. Vezikovajinal fistüller için enfeksiyon, iskemi, arterioskleroz, önceki uterin cerrahi, uterin fibroidler ve diyabet gibi birçok predispozan faktör bulunmasına karşın vakaların büyük bir kısmı normal operatif koşullar altında meydana gelir.⁴

Tanı genellikle vajenden idrar akışının görülmesiyle klinik olarak konulur. Metilen mavisi ile mesanenin doldurulması, hem tanının teyidinde hem de vajene tampon yerleştirildikten sonra, hastanın mobilize edilmesi sonrasında fistülize olan yerin (vezikovajinal-üretrovajinal vb.) tespitinde yardımcıdır. Tanıda kullanılacak diğer testler; sistoskopi, sistüretrografi ve intravenöz pyelografidir.⁵ Fistül ile ilgili başlıca tartışmalar, cerrahi onarımın zamanlaması ve hangi yolun kullanılacağı konularındadır. Klasik bilgi, postoperatif ödem ve inflamasyonun giderilmesi amacıyla, mesanenin devamlı drenajını sağlayarak işlemin 2-4 ay ertelenmesi gerektiğidir. Fistül küçük ve basit ise %15-20 spontan iyileşebilir.

Rekürrent fistüllerin cerrahi tedavisi daha zor olduğundan konservatif yaklaşımın denenmesi yerinde olacaktır. Genellikle basit fistüller, basit vajinal tekniklerle tedavi edilirken; kompleks fistüllerde myokutanöz fleplerin kullanıldığı vajinal teknik veya abdominal yaklaşımlar tercih edilir. Vajinal onarımın kesin kontrendikasyonu, üreter ve barsaklar gibi diğer

abdominopelvik organlarda da eş zamanlı fistül bulunmasıdır. Endüre, radyasyona bağlı veya rekürrent fistüllerde cerrahın tercihini kendi deneyimine göre kullanması uygundur. Abdominal yaklaşımda ekstrapitoneal onarımda anterior sistotomi yoluyla fistül traktına ulaşılır. Burada görüş alanının sınırlı olması ve omentum flebinin kullanılamaması gibi dezavantajlar söz konusudur. Mesane boynu fistüllerinde, simfizyotomi kullanılarak iyi bir vizüalizasyon sağlanabilir. Yaklaşım biçimine bağlı olmaksızın vaskülarize bir interpozisyon flebin kullanılması başarı için önemlidir.⁶ Omentum, periton, rektus abdominus myofasiyal flebi, grasilis kası ve mesane mukoza flebleri seçeneklerden bazılarıdır. Komplike vakalarda kombine abdominovajinal yaklaşım da kullanılabilir.⁷ Laparoskopinin yaygınlaşmasıyla birlikte, fistüllerin tedavisinde laparoskopik teknikler de kullanılmaya başlanmıştır. Bu tekniğin avantajları, magnifikasyon nedeniyle çok iyi bir görüş alanı sağlanması, açık cerrahiye bağlı morbiditenin en aza indirilmiş olmasıdır. Açık cerrahiye benzer başarı oranları bildirilmektedir.⁸ Vajinal yaklaşımda kullanılan başlıca teknikler; Latzko Prosedürü, tabakalı kapatma (layered closure) ve Martius Flep teknikleridir. Abdominal yaklaşımda ise transvezikal ve çift valf teknikleri ile üriner diversiyon kullanılır. Vajinal yaklaşımda en çok kullanılan yöntem tabakalı kapatma tekniğidir. Bizim vakamızda da kullanılan bu

tekniğin Latzko tekniğinden farkı, fistül traktının eksize edilmesidir. Kompleks vakalarda sıklıkla Martius flebi prosedüre eklenir. Martius flebinin gerekli olmadığı yönünde yayınlar da mevcuttur. Latzko tekniği ile tedavi edildikten sonra nüks eden vakalarda tekrar aynı teknikle yapılan onarımın %100'lere varan başarı oranları yakaladığını bildiren yayınlar vardır.⁹

SONUÇ

VVF tedavisinde başarılı olmak için başlıca faktörler; dikkatli preoperatif inceleme, fistül ve çevre dokuların geniş biçimde ortaya çıkarılması, enfekte olmayan ve kuru sütür hattının sağlanması, vajinal mukozada fazla gerilime yol açılmaması ve ölü boşluk bırakılmamasıdır. Seçilen cerrahi teknikten bağımsız olarak; VVF postoperatif tedavisinde anahtar nokta sütür hattının kuru ve enfeksiyondan uzak kalmasını sağlamaktır. Bazı yayınlarda standart vakalarda 48-72 saat, zor vakalarda birkaç haftaya kadar mesane drenajı önerilmektedir. Bizim olgumuzda da kateter postoperatif 14. günde çıkarılmıştır. Antibiyotik kullanımı, yazarların birçoğu tarafından önerilmekte; antikolinerjiklerin ve postmenopozal hastalarda lokal östrojenin kullanılması konusunda ise fikir birliği bulunmamaktadır. Cerrahi tedavi uygulanırken, en başarılı fistül ameliyatının birinci ameliyat olduğu akılda tutulmalıdır.

KAYNAKLAR

1. Ayed M, El Atat R, Hassine BL, Sfaxi M, Chebil M, Zmerli S. Prognostic factors of recurrence after vesicovaginal fistula repair. *Int J Urol* 2006;13(4):345-9.
2. Tancer M. Observations on prevention and management of vesicovaginal fistula after total hysterectomy. *Surg Gynecol Obstet* 1992;175(6):501-6.
3. Wall LL, Arrowsmith SD, Briggs ND, Browning A, Lessey A. The obstetric vesicovaginal fistula in the developing world. *Obstet Gynecol Surv* 2005;60(7 Suppl 1):S3-S51.
4. Margolis T, Mercer LJ. Vesicovaginal fistula. *Obstet Gynecol Surv* 1994;49(12):840-7.
5. Goodwin WE, Scardino PT. Vesicovaginal and ureterovaginal fistulas: a summary of 25 years of experience. *J Urol* 1980;123(3):370-4.
6. Reynolds WS, Gottlieb LJ, Lucioni A, Rapp DE, Song DH, Bales GT. Vesicovaginal fistula repair with rectus abdominus myofascial interposition flap. *Urology* 2008; 71:1119-23.
7. Shoukry MS, Hassouna ME, El-Salmy S, Abdel-Karim AM. Vaginal flap re-inforcement of vesico-vaginal fistula repair. *Int Urogynecol J Pelvic Floor Dysfunct.* 2010;21:829-33.
8. Abdel-Karim AM, Mousa A, Hasouna M, El-salmy S. Laparoscopic transperitoneal extravesical repair of vesicovaginal fistula. *Int Urogynecol J* 2010; 25:1334-7.
9. Angioli R, Penalver M, Muzii L, Mendez L, Mirhashemi R, Bellati F, et al. Guidelines of how to manage vesicovaginal fistula. *Crit Rev Oncol Hematol* 2003;48(3):295-304.