

Bel Ağrısında Acil Bir Durum: Kauda Equina Sendromu İle Kendini Gösteren Lomber Disk Hernisi

Şeref DOĞAN, Alper TÜRKAN, Başak CANER, Tolga KAPLAN, Ahmet BEKÂR

Uludağ Üniversitesi Tıp Fakültesi, Nöroşirurji Anabilim Dalı, Bursa.

ÖZET

Lomber disk herniasyonları nedeni ile ortaya çıkan kauda ekuina sendromu (KES) nadir görülür ve kesin cerrahi tedavi gerektirir. KES bulguları ile başvuran lomber disk herniasyonu olan 10 olgu retrospektif olarak incelendi. 8'i kadın, 2'si erkek ve yaş ortalamaları 52.4±11.8 yıldır. Major semptom şiddetli bel ve/veya bacak ağrısıydı. Hastalar acil operasyona alındı. Ortalama takip süresi 2,65 ±0,9 yıl idi. Semptomların başlamasından ilk 48 saat içinde operasyona alınan 5 olgunun 4'ünde (%80) idrar inkontinansı, 3'ünde (%60) perianal his kusuru tamamen düzeldi. 4 olgunun 3'ünde (%75) kuvvet kaybı ve bir olgunun seksüel disfonksiyonu tamamen düzeldi. 48 saat sonra operasyona alınan 5 olgunun 3'ünde (%60) idrar inkontinansında iyileşme olmadı. Seksüel disfonksiyon olan 1 olguda da düzelme gözlenmedi. Cerrahi alınma süresi tartışmalı olsa da, 48 saat içinde cerrahi dekompresyon yapılan olgularda duyu, motor ve üriner fonksiyonlarda belirgin iyileşme olmaktadır.

Anahtar Kelimeler: Kauda equina sendromu. Lomber disk herniasyonu. İdrar retansiyonu.

An Urgent Situation of Back Pain: Lomber Disc Herniation Presenting with Cauda Equina Syndrome

ABSTRACT

Cauda equina syndrome (CES) as a result of lumbar disc herniation is a rare entity and surgical treatment is mandatory. Ten patients with lumbar disc herniation who were presented with CES symptoms were reviewed retrospectively. There were 8 female and 2 male patients with a mean age of 52.4±11.8. The major symptom was severe back and leg pain. All patients were operated on urgently. The mean follow-up were 2.65±0.9 years. Of 5 patients who were operated within 48 hours of onset of the symptoms, a significant improvement occurred in 4 (80%) patients with urine retention and in 3 (60%) patients with perianal hypoesthesia. Three of the four patients had recovery of motor deficits, and also full recovery of the sexual dysfunction in one patient. Five patients were operated on after 48 hours. There were no improvement of the urinary dysfunction of 3 patients and the sexual dysfunction in one patient. Although the matter of the timing of surgery remains controversial, a significant improvement in sensory and motor deficits as well as urinary function occurred in patients who underwent decompression within 48 hours.

Key Words: Cauda equina syndrome. Lomber disc herniation. Urinary retention.

Acile başvuran bel ağrılı hastalar göz önüne alındığında Kauda ekuina sendromu(KES), lomber disk herniasyonunun (LDH) nadir görülen ciddi bir klinik tablosudur¹⁻⁴. Komplet veya inkomplet, hızlı veya yavaş gelişen olmak üzere KES'in farklı tipleri tanımlanmıştır^{5,6}. Tanıda esas olan idrar ve/veya anal sfinkter fonksiyon bozukluğunun mevcudiyetidir^{4,5}. Yazarların çoğu KES'in üriner ve/veya anal fonksiyondaki bozuklukların başlamasıyla çıktığı kanaatinde^{2,7,8}. LDH nedeniyle oluşan KES, önemli fiziksel

sakatlıklara ve yanlış veya gecikmiş tanı nedeniyle medikolegal sorunlara yol açabilmektedir^{2,8}.

Bu çalışmada LDH'nin neden olduğu KES semptomları ile başvuran olguların klinik semptom ve bulguları, dekompresyon zamanının postoperatif klinik sonuçlara etkisi ve postoperatif iyileşme süreçleri gözden geçirilmiştir.

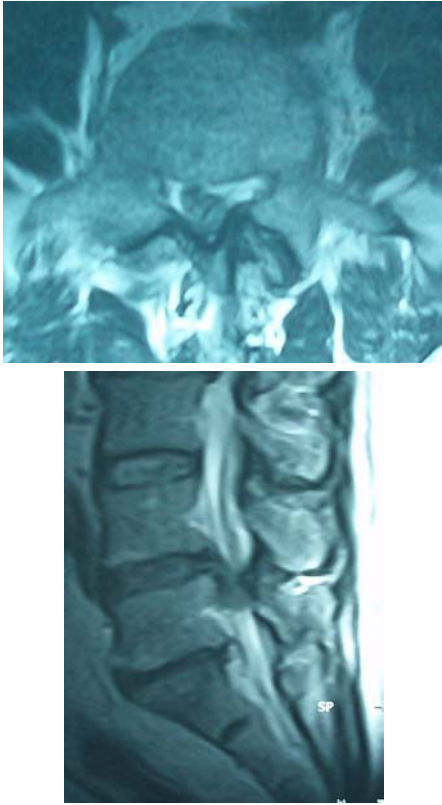
Gereç ve Yöntem

Ekim 2002- Haziran 2007 tarihleri arasında Uludağ Üniversitesi Tıp Fakültesi Nöroşirurji kliniğinde tek cerrah (AB) tarafından opere edilen 529 LDH'li hastanın KES tanısı alarak acil dekompresyon uygulanan 10 olgu (%1.9) retrospektif olarak değerlendirildi. Olgular 35 ile 72 yaşları arasında (ortalama; 52.4±11.8 yıl) (ort±SS) değişmekteydi. 8'i (%80) kadın, 2'si (%20) erkekti. Hastaların başvuru şikayetleri, anamnez bulguları, fizik ve nörolojik muayene

Geliş Tarihi: 10.12.2007
Kabul Tarihi: 21.01.2008

Dr. Şeref DOĞAN
Uludağ Üniversitesi Tıp Fakültesi,
Nöroşirurji Anabilim Dalı,
16059, Görükle, Bursa
Tel:+90 224 2952700
Fax No: +90 224 4429263
e-mail: sdogan@uludag.edu.tr

bulguları değerlendirildi. Radyolojik tetkikleri incelendi. Uygulanan tedavi yöntemi ve klinik semptomların başlamasıyla cerrahi alınma arasında geçen süre kayıt edildi. Semptomların başlaması ile cerrahi dekompresyona alınan hastalar, ilk 48 saat içinde veya 48 saatten sonra olacak şekilde iki grupta incelendi. Hastalar ortalama 2.65 ± 0.9 yıl(ort \pm SS) takip edildi (6 ay ile 5 yıl arası). Takipleri sırasında klinik ve fizik muayene bulguları, nörolojik muayene bulguları belirlendi ve kaydedildi (Tablo I).



Şekil 1:

Aksiyel (A) ve sagittal (B) MR görüntülemelerde L4-5 mesafesinde orta hat yerleşimli kaudale migre olmuş sekestre disk herniyasyonu gözlenmekte.

Bulgular

Olguların 5'inde (%50) daha önceden kronik bel ağrısı olduğu ve bu nedenle çeşitli hekimlere başvurdukları tesbit edildi. Olguların tamamında KES gelişmeden ortalama 16.5 ± 2.9 gün önce ilk semptomun başladığı saptandı. %70 olguda bel ağrısı ve tek taraflı radiküler ağrı, %30'unda ise ağrı çift taraflıydı. Yedi (%70) olguda değişik derecelerde kuvvet kaybı saptandı. Olguların spontan miksiyon sonrası rezidüel idrar miktarlarına bakıldı. 100 cc'den fazla rezidüel idrarı olan 8 (%80) olguda idrar retansiyonu saptandı. Tüm olgularda perianal hipoestezi, 2 (%20) olguda ise seksüel fonksiyon bozukluğu vardı. 8 (%80) olgu cerrahiye kadar geçen sürede narkotik analjezik ve yüksek doz ağrı kesici almıştı. Tüm olguların konvansiyonel radyolojik görüntülemeleri ve Magnetik rezonans görüntülemeleri mevcuttu. Radyolojik incelemede disk herniyasyonu en sık L3-4 ve L4-5 (%80), %20 oranında ise L5-S1 seviyelerinde saptandı (Şekil 1a,b).

Olguların tamamı hastaneye başvurduktan sonra acil operasyona alındı. Tüm olgulara geniş laminotomi veya laminektomi ile mikrodisektomi yapıldı. 2 (%20) olguda iki taraflı yaklaşım uygulandı ve 1 (%10) olguda intradural disk herniyasyonu olması nedeniyle laminektomi ve dura açılarak diskektomi yapıldı.

Semptomların başlamasından sonra ilk 48 saatte operasyona alınan 5 (%50) olgudan 4'ünün (%80) idrar inkontinansında, 3'ünün (%60) perianal his kusurunda anlamlı iyileşme saptandı. Olguların hepsinde ana semptom ağrıydı ve postoperatif erken dönemde tüm olgularda ağrı şikayeti geçti. 4 (%80) olguda kuvvetsizlik ve 1 (%20) olguda seksüel bozukluk mevcuttu. Olguların 3'ünde (%75) kuvvet kaybı anlamlı derecede iyileşirken, seksüel disfonksiyonu olan 1 olguda ancak uzun dönem takiplerinde iyileşme gözlemlendi.

Tablo I- Olguların ameliyat öncesi ve sonrası semptomları, nörolojik muayeneleri, patoloji seviyeleri, takipleri sırasında klinik, nörolojik iyileşmeleri belirlendi.

Olgu	Yaş	Cins	Başvuru semptomları					Seviye	Op. Süresi		Klinik İyileşme				
			Ağrı	İdrar retansiyonu	Kuvvet kaybı	Perianal his kusuru	Seksüel bozukluk		48 saat içinde	48 saat sonra	Ağrı	İdrar retansiyonu	Kuvvet kaybı	Perianal his kusuru	Seksüel bozukluk
1	59	K	+	+	+	+	-	L4-5	+		+	+	+	-	-
2	49	K	+	-	+	+	-	L4-5		+	-	-	-	-	-
3	61	K	+	+	+	+	-	L3-4	+		+	-	+	-	-
4	35	K	+	+	-	+	-	L5-S1	+		+	+	-	+	-
5	72	K	+	-	+	+	+	L3-4		+	+	-	+	+	-
6	50	E	+	+	-	+	+	L4-5	+		+	+	-	+	+
7	61	E	+	+	+	+	-	L3-4		+	+	-	-	-	-
8	47	K	+	+	+	+	-	L3-4		+	+	-	+	+	-
9	38	K	+	+	+	+	-	L4-5	+		+	+	+	-	-
10	46	K	+	+	-	+	-	L5-S1		+	+	-	-	+	-

Bel Ağrısında Acil Bir Durum

5 (%50) olgu semptomların başlamasından 48 saat geçtikten sonra operasyona alındı. Bu olguların 3'ünde (%60) idrar inkontinansında iyileşme olmadı. Kuvvet kusuru saptanan 4 olgunun 2'sinde (%50) iyileşme saptandı. 4 (%80) olgunun tamamen ağrısı geçmekle birlikte 1 olguda bel ağrısı devam ediyordu. 3 hastada (%60) perianal his kusurunda iyileşme saptandı. İlk 48 saat içinde opere edilen seksüel disfonksiyon saptanan 1 olgu tam iyileşirken 48 saat sonra opere edilen diğer olguda düzelme saptanmadı.

Tartışma

Kauda equina sendromu, LDH olgularının %1-2'sinde görülmektedir^{3,4}. Nadiren tümör, penetran travma, cerrahi manipülasyon, ankilozan spondilit, serbest epidural yağ dokusunun basısı, lomber spondilozis ve darlık gibi sebeplerin de kaudal basısı sonucu KES ortaya çıkarabileceği belirtilmiştir^{5,9-12}.

KES ciddi bel ağrısının ön planda olduğu iki veya tek taraflı bel bacak ağrısı, eyer tarzı perianal anestezi veya hipoestezi, alt ekstremitelerde ilerleyici paraplejiye kadar gidebilen kuvvet kaybı, duyu kaybı ve idrar inkontinansı ile birlikte olabilir. Nadir görülmesine rağmen tanı ve tedavi süresinin iyileşmeyi etkileyen en önemli faktör olması nedeniyle özellikle acil hekimleri tarafından iyi bilinmeli ve bel ağrısı ile başvuran olgularda hatırdan tutulmalıdır.

KES olgularının %70-82'inde daha önceden bel ve/veya bacak ağrısı yakınması saptanmıştır^{1,2}. Choudhury ve Taylor, yayınladıkları 42 olgudan 40 olguda ağrı yakınması saptamışlar, Shapiro ise tüm hastalarında ağrı yakınmasının bulunduğunu belirtmiştir^{1,8,13}. Bizim serimizde hastaların başvuru anında en önemli yakınmaları tek veya çift taraflı ciddi bel ve/veya radiküler ağrı ve idrar yapmakta güçlüğü.

KES saptanmış LDH olgularında spinal kanalın yaklaşık 1/3'ünün herniye olmuş disk kitlesi tarafından tutularak sinir köklerinin sıkıştığı^{1,14}; özellikle lumbosakral bölgede, orta hat yerleşimli herniye disklerin sadece sakral lifleri sıkıştırarak öncelikli olarak duyu kusuru ve sfinkter disfonksiyonları ile seyreden klinik tablolara yol açtığı bildirilmiştir¹⁵. Bizim olgularımızda da Manyetik rezonans (MR) görüntüleme tespit edilen büyük serbest ekstrüde bir diskin spinal kanal içerisinde sinir köklerini sıkıştırdığı gözlemlendi.

KES'in tedavisinde önemli bir tartışma konusu cerrahi zamanlamadır. Cerrahi dekompresyon uygulaması ve cerrahiye alınma süresi çalışmalarda değişiklik gösterebilmektedir. İlk olarak 1959 da Shephard daha iyi prognoz için erken cerrahi dekompresyonun gerekliliğinden bahsetmiştir¹⁵. Nielsen, ilk ataktan sonraki 48 saat içinde dekompresyon yapılan hastaların detrusor fonksiyonlarında anlamlı düzelme olduğunu belirtmiştir¹⁶.

Hellstrome, erken cerrahi sonrasında seksüel potansiyeldeki iyileşmeleri raporlamıştır¹⁷. Dinning ve Schaffer, KES'li 14 olgunun 9'unda üriner semptomlar gelişince 24 saat içinde, 5'inde ise 24 saatten sonra dekompresyon yapmışlardır. İlk 24 saat içinde dekompresyon yapılan olguların üriner şikayetlerinde ciddi derecelerde düzelme tesbit etmişlerdir¹⁸. Ahn ve ark., nın yayınladığı meta-analizde ise 48 saat içinde ve 48 saatten sonra yapılan cerrahi dekompresyon karşılaştırıldığında erken yapılan cerrahinin önemli avantajları olduğu vurgulanmıştır². Ancak 24 saatten önce ve 24 ile 48 saat arasında yapılan cerrahi dekompresyonları karşılaştırdıklarında önemli bir fark bildirmemişlerdir². Shapiro, 48 saat içinde yapılan dekompresyon cerrahisinde üriner semptomlarda %100, 48 saatten sonraki cerrahi girişimde %33 düzelme oranı belirtmiştir¹. Kostuik, cerrahinin 48 saat mümkünse 24 saat içinde yapılmasını önermiştir⁴. Kohles ve ark., yayınladıkları diğer bir meta-analizde 24 saatten önce ve 24 ile 48 saat arasında opere edilen hastalar arasında iyileşmede fark bildirmişlerdir⁹. Dikkati çeken bir konu ise çalışmaların çoğunun erken cerrahi dekompresyonu desteklemesi fakat hiçbirinin anlamlı istatistiksel sonuç vermemesidir^{1,5,8,18,19}. Ancak önce Chang ve ark. daha sonra ise Gleave ve MacFarlane üriner retansiyon veya inkontinansı olan olgularda erken cerrahi tedavinin yararı olmadığını bildirmişlerdir^{20,5}. McCarthy ve ark., da erken cerrahi dekompresyonun 2 yıllık iyileşmeyi etkilemediğini yayınlamışlardır²¹. Bizim olgularımızın %50'sinde olduğu gibi, hastaların hastaneye başvurdukları anda 48 saatten daha fazla zaman geçmiş olmasına rağmen olgularımızın tamamı hastaneye yattıktan ilk 24 saat içerisinde operasyona alınmıştır. İyileşme oranlarına bakıldığında 48 saat ve öncesi opere edilen olgularda kuvvet kusuru, idrar inkontinansı ve seksüel disfonksiyonları açısından belirgin iyileşme gözlemlendi.

KES tablosunda alışlagelen tedavi total laminektomi olarak bilinmesine karşın, spinal kanal çapı normal olan ve unilateral paramedian yerleşimli LDH saptanan seçilmiş bazı olgularda total hemilaminektomi tercih edilebilir. Aho ve arkadaşları hemilaminektominin yeterli olacağını bildirmişler¹³, Choudhury ve Taylor'da seçilmiş olgularda hemilaminektomi uyguladıklarını bildirmişlerdir¹⁴. Buna karşın Koustik, Shapiro yeterli dekompresyon için laminektomi önermişlerdir. Bizim serimizde 9 olguda geniş laminatomi ile mikrodiskektomi, 1 (%10) olguda ise intradural disk herniyasyonu olması nedeniyle laminektomi sonrası dura açılarak diskektomi gerçekleştirilmiştir.

Son çalışmalarda iyileşmenin aylar ile yıllar arasında değiştiği raporlanmıştır. Hastaların çoğu dekompresyondan sonraki ilk 2 yıl içinde iyileşirken, bazı hastalarda klinik düzelmenin cerrahiden sonraki 5 yıl içinde hala devam ettiği gösterilmiş ve klinik iyileşmenin görülmesi için hastaların uzun süre takip edilmesi önerilmiştir²⁰.

LDH nedeni ile ortaya çıkan KES acil cerrahi endikasyonu olan bir klinik tablodur. İlk 48 saat içinde tedavi edildiğinde prognozu iyidir. Acil cerrahi tedavi için en erken sürenin hastanın semptomlarının düzelmesi, dolayısıyla kaliteli yaşamı ile doğrudan ilişkilidir. Cerrahi yöntem ve cerrahiye alınma süresi tartışmalı olsa da, nöral elemanların yeterli dekompresyonu operasyonun ortak amacı olmalıdır.

Kaynaklar

1. Shapiro S : Medical realities of cauda equina syndrome secondary to lumbar disc herniation. *Spine* 2000; 25:348-52.
2. Ahn UM, Ahn NU, Buchowski JM et al: Cauda equina syndrome secondary to lumbar disc herniation: A Meta-analysis of surgical outcomes. *Spine* 2000; 25:1515-22.
3. Anthony S: Cauda equina syndrome. *Medical Protection Society Casebook (Leeds)* 2003;20:9-13.
4. Kostuik JP. Medicolegal consequences of cauda equina syndrome: an overview. *Neurosurgical Focus* 2004; 16:39-41.
5. Gleave JRW, MacFarlane R. Cauda equina syndrome: what is the relationship between timing of surgery and outcome? *Br J Neurosurg* 2002;16:325-8.
6. Tay ECK, Chacha PB. Midline prolapse of a lumbar intervertebral disc with compression of the cauda equina. *J Bone Joint Surg (Br)* 1979; 61:43-7.
7. Kostuik JP, Harrington I, Alexander D, et al. Cauda equina syndrome and lumbar disc herniation. *J Bone Joint Surg (Am)* 1986; 68:386-91.
8. Shapiro S: Cauda equina syndrome secondary to lumbar disc herniation. *Neurosurgery* 1993;32(5): 743-7.
9. Kohles SS, Kohles DA, Karp AP, Erlich VM, Polissar NL. Time-dependent surgical following cauda equina syndrome diagnosis. *Spine* 2004; 29:1281-7.
10. Olmarker K, Rydevik B, Holm S, et al. Effects of experimental graded compression on blood flow in spinal nerve roots: a vital microscopic study on porcine cauda equina. *J Orthop Res* 1989; 7:817-23.
11. Nascone JW, LAuerman WC, Wiesel SW. Cauda equina syndrome: is it a surgical emergency? *Orthop* 1999; 12:73-6.
12. Rydevik BL, Myers RR, Powell HC. Pressure increase in the dorsal root ganglion following mechanical compression. *Spine* 1989; 14:574-6.
13. Aha AJ, Auranen A, Pesonen K : Analysis of cauda equina symptoms in patients with lumbar disc prolapse. *Acta Chir Scand*, 1969;135:413-20.
14. Choudhury A R, Taylor JC: Cauda Equina Syndrome in Lumbar Disc Disease, *Acta Orthop.Scand.* 1980;51:493-9.
15. Shephard RH. Diagnosis and prognosis of cauda equina syndrome produced by protrusion of lumbar disc. *BMJ* 1959; 5:1434-9.
16. Nielsen B, de Nully M, Schmidt K, et al. A urodynamic study of cauda equina syndrome de to lumbar disc herniation. *Urol Int* 1980; 35:167-70.
17. Hellstrome P, Tammela TLJ, Kortelainen P, Kontturi M. Late urodynamic findings after surgery for cauda equina syndrome caused by a prolapsed lumbar intervertebral disc. *J Urol* 1986; 135:308-12.
18. Dinning TAR, Schaeffer HR. Discogenic compression of the cauda equina: A surgical emergency. *Aust Z J Surg* 1993; 63:927-34.
19. Buchner M, Schiltewolf M. Cauda equina syndrome caused by intervertebral lumbar disc prolapse: mid term results of 22 patients and literature review. *Orthopaedics* 2002; 25:727-31.
20. Chang HS, Nakagawa H, Mizuno J. Lumbar herniated disc presenting with cauda equina syndrome long-term follow-up of four cases. *Surg Neurol* 2000; 53:100-5.
21. McCarthy MJH, Aylott CEW, Grevitt MP, Hegarty J. Cauda equina syndrome: Factors affecting long-term functional and sphincteric outcome. *Spine* 2007;32:207-16.