

Gangliyon Kisti Nedenli Supraskapular Sinir Sıkışması: Üç Olgudaki Tedavi Sonuçları ve Literatür Değerlendirmesi*

Compression of the Suprascapular Nerve Due to Ganglion Cyst: Treatment Results in Three Cases and a Literature Review

Öz

Posteriyor glenohumeral eklemdaki gangliyon kistin suprasapular sinire basısı nadiren karşılaşılan bir omuz ağrısı nedenidir. Bu çalışmada suprasapular sinir sıkışmasına neden olan gangliyon kistlerine yönelik farklı tedavi yöntemlerinin uygulanabilirliğini ilgili literatür ışığında tartışmayı amaçladık. Manyetik rezonans (MR) görüntüleme travma öyküsü olmayan ve omuz ağrısından yakınan üç hastada sağ glenohumeral eklem arkasında gangliyon kisti görünümü ile uyumlu kistik yapı gözlemledik. Glenohumeral eklemda ağrı ve güçsüzlüğe neden olan gangliyon kistleri için literatürde konservatif ve cerrahi tedavi yöntemleri önerilmiştir. Medikal tedaviye yanıtız hastalarda suprasapular sinirin dekompresyonu için kist nedeninin artroskopik tamirinin veya ortadan kaldırılmasının başarılı sonuçlar verdiği gözlenmiştir. Artroskopik teknik daha az morbidite görülmesi, fonksiyonların daha hızlı düzelmesi, eklem içi patolojilerin daha kolay tespit ve tedavi edilebilmesi nedeniyle açık cerrahiye göre daha avantajlıdır.

Anahtar Sözcükler: Nervus suprascapularis, Ganglion kisti, Glenohumeral eklem

Abstract

Pressure by a ganglion cyst in the posterior glenohumeral joint on the suprascapular nerve is a rare cause of shoulder pain. In this paper, we aimed to discuss in light of the literature the applicability of various treatment modalities for ganglion cysts compressing the suprascapular nerve. In magnetic resonance (MR) imaging, we observed cystic structures compatible with a ganglion cyst behind the right glenohumeral joint in three patients who had been complaining of shoulder pain with no history of trauma. Conservative and surgical methods have been suggested in the literature to treat ganglion cysts that cause pain and weakness in the glenohumeral joint. It has been observed that arthroscopic repair or removal of the cause of the cyst is successful in decompressing the suprascapular nerve in patients unresponsive to medical treatment. Arthroscopic technique is more advantageous than open surgery, providing less morbidity, faster restoration of functionality, and easier detection and treatment of intraarticular pathologies.

Keywords: Nervus suprascapularis, Ganglion cyst, Glenohumeral joint

Zeki Taşdemir¹, Güven Bulut¹,
Engin Eceviz¹, Nurzat Elmali²

¹ SBÜ Kartal Dr. Lütfi Kırdar EAH
Ortopedi ve Travmatoloji Kliniği,
İstanbul, Türkiye

² Bezmialem Vakıf Üniversitesi,
Ortopedi ve Travmatoloji Servisi,
İstanbul, Türkiye

Geliş Tarihi /Received : 12.12.2017
Kabul Tarihi /Accepted: 03.03.2018

DOI: 10.21673/anadoluklin.364908

Sorumlu Yazar /Corresponding Author
Zeki Taşdemir
SBÜ Kartal Dr. Lütfi Kırdar EAH Ortopedi
ve Travmatoloji Kliniği, İstanbul
E-posta: drtazeki@gmail.com

* Bu çalışma daha önce 9. Türk Omuz Dirsek Cerrahisi Kongresi'nde (23-26 Mart 2016, Adana) bildiri olarak sunulmuştur.

GİRİŞ

Ortopedi pratiğinde omuz ağrısı ve kısıtlı omuz önemli bir yer tutar. Rotator manşet yırtıkları, sıkışma sendromları, tendinitler, bursitler, servikal patolojiler, akromiyoklaviküler eklem patolojileri ve travma, sıklıkla karşılaşılan omuz ağrısı nedenleridir. Posteriyor glenohumeral eklemdaki gangliyon kistinin supraskapular sinire basısı ise nadiren karşılaşılan bir omuz ağrısı nedenidir. Literatürde bu patolojiye yönelik farklı tedavi yöntemleri yer almaktadır (1-3).

Bu çalışmada spinoglenoid bölgedeki gangliyon kisti nedeniyle sinir sıkışması gelişen üç hastayı sunduk ve supraskapular sinir sıkışmasına neden olan glenoiddeki gangliyon kistlerine yönelik farklı tedavi yöntemlerinin uygulanabilirliğini literatür bilgileri ışığında tartışmayı amaçladık.

OLGULAR

Omuz ağrısından yakınan ve travma öyküsü olmayan her üç hastada da manyetik rezonans (MR) görüntülemeye sağ glenohumeral eklemin arkasında gangliyon kisti görünümü ile uyumlu kistik yapı vardı.

Olgu 1

Otuz yaşında, dominant eli sağ olan, fabrika işçisi, erkek hasta. Başvuru nedeni son 8 aydır süren sağ omuz ağrısı ve güçsüzlüğü olan hasta, bu yakınmayla 6 ay önce fiziksel tedavi polikliniğine başvurmuş ve aldığı tedaviye rağmen yakınmalarında gerileme olmamış. Fizik muayenesinde her iki omuz posteriyoru karşılaştırıldığında inferoskapular fossanın bulunduğu bölgede atrofi mevcuttu. Hastanın omuz dış rotasyonu diğer kola göre zayıflamıştı, 4/5 kuvvetindeydi. Skapular çentiğin inferiyorumun palpasyonunda ağrı mevcuttu. Hastanın MR görüntülemesinde rotator manşette, anteriyor ve superiyor labrumda patoloji olmadığı görüldü. Ancak T2 sekansta sağ glenohumeral eklemin posteriyorunda, supraskapular sinir komşuluğunda lobule kistik yapı saptandı (Görsel 1a). Yapılan medikal tedavilere rağmen hastanın yakınmalarında gerileme olmaması üzerine artroskopik cerrahi girişim planlandı.

Standart omuz artroskopisi sırasında posteriyor labrumun glenoid yapışma yerinde yaklaşık 5 mm ay-

rışma görüldü (çekvalf mekanizmasıyla çalışan labral doku). Labrum kemik bileşkesi ayrılarak kist boşaltıldı. Sonra portal değiştirilip kamera anteriyora, çalışma aletleri posteriyora alınarak labrum ile glenoid arasından yaklaşık 1 cm içeriye ilerlenip *shaver* yardımıyla debridman yapıldı ve glenoid kenarda kanama alanı oluşturuldu.

Hastanın takiplerinde eklem hareket açıklığının tam ve ağrısız olduğu görüldü. Ameliyattan bir yıl sonraki kontrolde hastanın yakınmaları tamamen sona ermişti ve MR görüntülemesinde kistik yapı görülmedi (Görsel 1b). Fizik muayenesinde her iki omuz posteriyoru karşılaştırıldığında inferoskapular fossanın bulunduğu bölgede atrofinin düzeldiği görüldü. Hastanın omuz dış rotasyonu 5/5 kuvvetindeydi.

Olgu 2

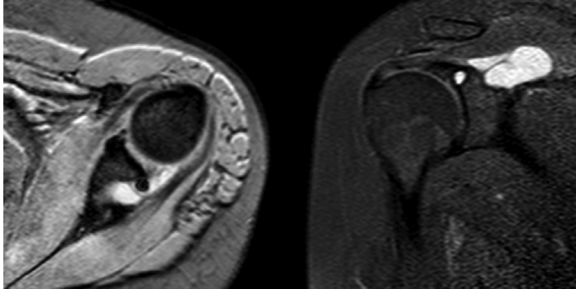
Yirmi beş yaşında, dominant eli sağ olan, masa başı işte çalışan, erkek hasta. Son 6 aydır sağ omuzda ağrısı olan hastanın sağ glenohumeral eklemine bu yakınmalarından ötürü 2 ay önce girişimsel radyoloji hekimince kortizon enjeksiyonu uygulanmış. Fizik muayenesinde her iki omuz posteriyoru karşılaştırıldığında inferoskapular fossanın bulunduğu bölgede atrofi yoktu. Hastanın omuz dış rotasyonu ağırlı ve diğer kola göre 4/5 kuvvetinde idi. Skapular çentiğin inferiyorumun palpasyonunda ağrı mevcuttu. Yakınmalarının devam etmesi üzerine yapılan MR görüntülemesinde glenoidin posteroinferiyoruna komşu kistik yapı saptandı. Hastaya artroskopik cerrahi girişim kararı alındı.

Standart omuz artroskopisinde inferiyor labrumda ayrışma saptanmadı. Labrum eksize edilerek kistik yapının boşalması sağlandı.

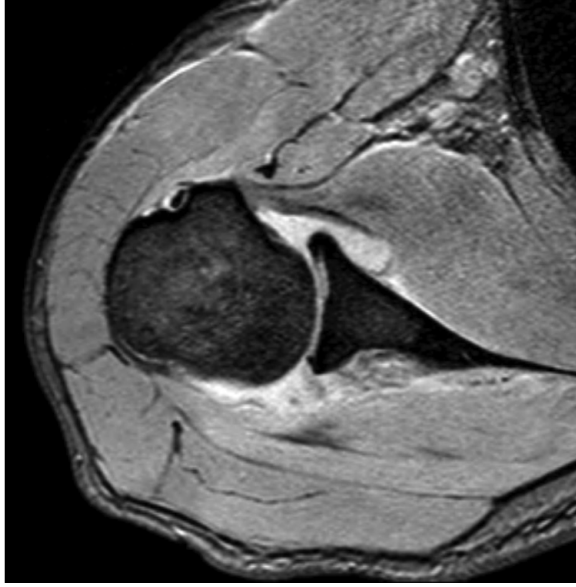Hastanın takiplerinde eklem hareket açıklığının tam olduğu, ameliyattan 6 ay sonra yakınmalarının gerilediği görüldü. Ameliyattan bir yıl sonraki kontrolde yakınmaları tamamen sona ermişti ve MR görüntülemesinde kistik yapı izlenmedi (Görsel 2). Fizik muayenesinde omuz dış rotasyonu ağrısız ve diğer kola göre eşit kuvvetteydi. Skapular çentiğin inferiyorumun palpasyonunda ağrı yoktu.

Olgu 3

Yirmi yaşında, dominant eli sağ olan, markette raf düzenleyicisi olarak çalışan, kadın hasta. Son 1 yıldır sol omuzda ağrısı olan hastanın MR görüntülemesin-



a



b

Görsel 1. Olgu 1

- a) Ameliyat öncesi gangliyon kistin T2 sekansında MR görüntüsü;
b) ameliyat sonrası MR görüntüsü

de glenohumeral eklemin posteriyorunda, supraskapular sinir komşuluğunda lobule kistik yapı ve SLAP lezyonu saptandı (Görsel 3a). Tıbbi tedavi denenem hastanın uyumu iyi olmadığından başarılı sonuç elde edilemedi. Fizik muayenesinde her iki omuz posteriyoru karşılaştırıldığında inferoskapular fossanın bulunduğu bölgede atrofi mevcuttu. Hastanın omuz dış rotasyonu ağırlı ve diğer kola göre 4/5 kuvvetinde idi. Skapular çentiğinin inferiyorunun palpasyonunda ağrı mevcuttu. Hastaya artroskopik cerrahi girişim kararı alındı.

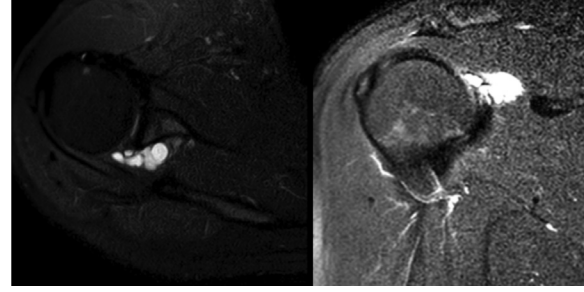
Standart omuz artroskopisinde SLAP lezyonu görülerek tamir edildi. Posteroinferiyordaki kistik yapı 1,2 mm enjektörle ponksiyon yapılarak boşaltıldı.

Hastanın takiplerinde eklemler hareket açıklığının

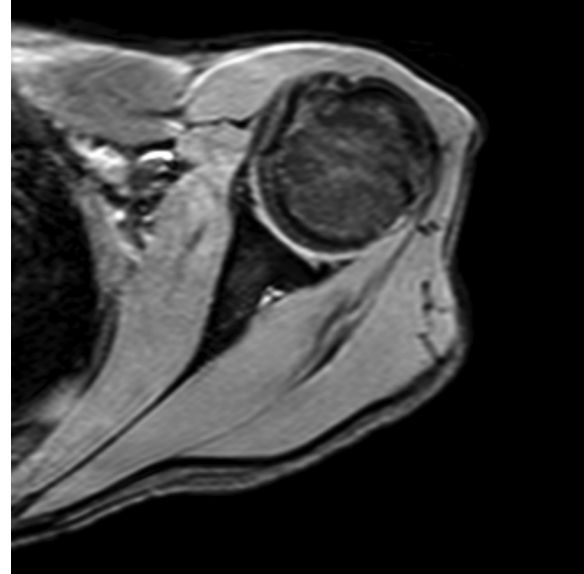
tam olduğu görüldü. Ameliyattan bir yıl sonraki kontrolde yakınmaları tamamen sona ermişti ve MR görüntülemesinde kistik yapı izlenmedi (Görsel 3b). Fizik muayenesinde her iki omuz posteriyoru karşılaştırıldığında inferoskapular fossanın bulunduğu bölgede atrofi yoktu. Omuz dış rotasyonu ağrısızdı.

TARTIŞMA

Supraskapular sinir, supraskapular çentiğinin çatısını oluşturan supraskapular ligamentin altından geçer, supraspinatus fossaya girdiğinde supraspinatus kasını innerve eder. Glenohumeral eklemler, akromiyoklaviküler eklemler ve subakromiyon bursadan sensoryal ve propriyoseptif dallar alır. Yine kişilerin %15'inde lateral deltoitten kutanöz afferent dallar almaktadır.



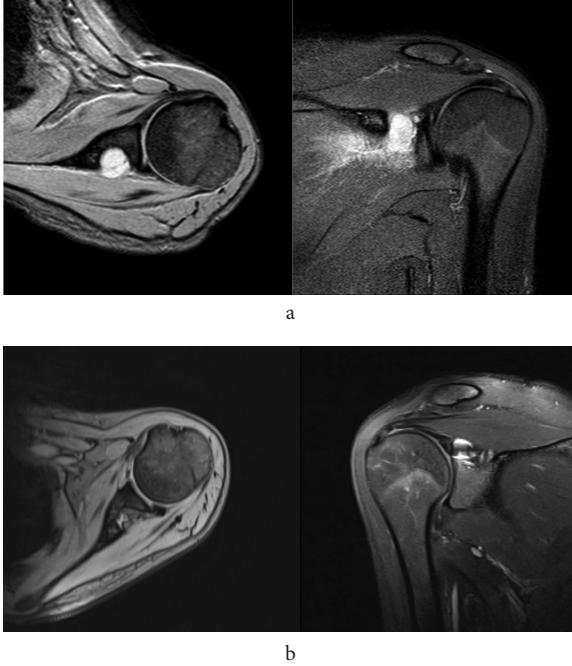a



b

Görsel 2. Olgu 2

- a) Ameliyat öncesi gangliyon kistin T2 sekansında MR görüntüsü;
b) ameliyat sonrası MR görüntüsü



Görsel 3. Olgu 3

- a) Ameliyat öncesi gangliyon kistin T2 sekansında MR görüntüsü;
b) ameliyat sonrası MR görüntüsü

Spinoglenoid ligament kadavra çalışmalarında yüksek oranda görülmüştür (4). Bir anatomik çalışmada erkeklerde %87, kadınlarda %50 oranında görüldüğü bildirilmiştir (5).

Supraskapular çentikte supraskapular sinirin sıkışmasını ve fonksiyon bozukluğunu ilk olarak 1959 yılında Kopell ve Thompson tanımlamıştır (6). Daha sonra 1982'de spinoglenoid çentikte de sıkışma bildirilmiştir (7).

Supraskapular sinirin sıkışması; direkt travmalar (7-9), skapula kırıkları (10), baş üstü spor aktiviteleri (11) ya da supraskapular çentikte direkt kompresyonla (12-20) meydana gelebilmektedir. Gangliyon kisti, tümör veya hematoma sinire direkt kompresyon yapabilir. Kapsüloabral yaralanmaların gangliyon kisti ile ilişkisi gösterilmiştir (1,21,22). Burada labral lezyon çekvalf mekanizmasına benzer şekilde etki ederek sinoviyal sıvıyı supraglenoid çentik etrafına hapsetmektedir. Yine SLAP 2 lezyonların benzer şekilde gangliyon kisti ile ilişkisi gösterilmiştir (23). Moore ve ark. (19) ameliyat esnasında 12 supraglenoid kist hastasının 11'inde SLAP lezyonu saptamıştır.

Supraskapular sinirin sıkışması klinik olarak yay-

gın posterolateral omuz ağrısına yol açar. Ağrı kola ve boyuna yayılır. Tanıda klinik muayene temeldir; ek olarak elektromiyografi (EMG) ve MR görüntüleme ile tanı desteklenebilir (15,24,25). EMG supraspinatus ve infraspinatus kaslarında lezyonun derinliğine bağlı olarak gelişen motor kayıpları da gösterir. Supraskapular ve spinoglenoidal çentikte geçirilmiş kırıklar varsa radyografide kallus dokusu görülebilir. MR görüntüleme lezyonun genişliği, derinliği ve lokalizasyonu hakkında bilgi verebilir. Kas atrofisi ve paralizisinin evresi de MR görüntüleme ile değerlendirilebilir.

Supraskapular sinir sıkışmasında birçok tedavi yöntemi uygulanmaktadır. Boşlukta lezyon yoksa çoğunlukla kabul edilen istirahat, fiziksel tedavi ve non-steroid antiinflamatuar ilaçlardan oluşan konservatif tedavidir. Fiziksel tedavi rotator manşet kaslarını germe ve eklem hareket açıklığı egzersizlerini içerir. Konservatif tedavinin başarısız olduğu durumlarda skapular transvers ligamentin serbestleştirilmesi için ameliyat uygulanabilir. Cerrahi olarak spinoglenoid ligamentin serbestleştirilmesiyle konservatif tedaviyi karşılaştıran bir çalışma yoktur. Bu yüzden 6 ay süren konservatif tedaviye yanıt vermeyen hastalarda önerilmiştir (26).

Piatt ve ark. (27) supraskapular sinirin MR görüntülemesinde spinoglenoidal kist tarafından sıkıştırıldığını gösterdikleri 73 hastalık retrospektif çalışmalarında hastaları uygulanan tedavi yöntemine göre 4 gruba ayırmışlardır: i) konservatif tedavi; ii) aspirasyon; iii) labral defektin tamiri, kistin eksize edilmemesi; iv) artroskopik olarak labral defektin kapatılması ve kistin eksizyonu. Bu tedavi yöntemlerinin sonuçlarını karşılaştırdıklarında 3. ve 4. grupların sonuçlarını 1. ve 2. gruplarınkine göre daha tatmin edici bulmuşlardır.

Ianotti ve Ramsey (1) yırtık görülmezse kapsülotomi veya labral yırtık yoluyla kistin boşaltıldığı 3 hasta tanımlamış, hastaların ağrılarının azaldığını ve fonksiyonların geri kazanıldığını bildirmişlerdir.

Antoniu ve ark. (2) spinoglenoidde kist olan sinir lezyonlarında cerrahi tedaviyi daha iyi bulmuşlar, artroskopi ile açık cerrahi arasında fonksiyonel fark gözlememişlerdir. Fakat eklem içini değerlendirme olanağı ve daha az morbiditesi nedeniyle artroskopik tedaviyi önermiş, kistin radyolojik olarak doküman-

edilmesini ve eklem içi ve dışındaki tüm patolojilerin tedavi edilmesini tavsiye etmişlerdir.

Lee ve ark. (3) iki olguda supraglenoidal kistin artroskopik dekompresyonunda aksesuar posteriyor lateral portalin kullanılabilirliğini bildirmişlerdir.

Sonuç olarak, omuz bölgesinde ağrı ve güçsüzlüğe neden olan posteriyor glenohumeral eklemdaki gangliyon kistleri için literatürde konservatif ve cerrahi tedavi yöntemleri önerilmiştir. Medikal tedaviye yanıt-sız hastalarda suprascapular sinirin dekompresyonu için kist nedeninin artroskopik olarak tamirinin veya ortadan kaldırılmasının başarılı sonuçlar verdiği gözlenmiştir. Artroskopik teknik daha az morbidite görülmesi, fonksiyonların daha hızlı düzelmesi, eklem içi patolojilerin daha kolay saptanması ve tedavi edilebilmesi nedeniyle açık cerrahiye göre daha avantajlıdır.

KAYNAKLAR

- Iannotti JP, Ramsey ML. Arthroscopic decompression of a ganglion cyst causing suprascapular nerve compression. *Arthroscopy*. 1996;12(6):739-45.
- Antoniou J, Tae SK, Williams GR, Bird S, Ramsey ML, Iannotti JP. Suprascapular neuropathy: variability in the diagnosis, treatment, and outcome. *Clin Orthop Relat Res*. 2001;386:131-8.
- Lee BC, Yegappan M, Thiagarajan P. Suprascapular nerve neuropathy secondary to spinoglenoid notch ganglion cyst: case reports and review of literature. *Ann Acad Med Singapore*. 2007;36(12):1032.
- Demirhan M, Imhoff AB, Debski RE, Patel PR, Fu FH, Woo SL. The spinoglenoid ligament and its relationship to the suprascapular nerve. *J Shoulder Elbow Surg*. 1998;7(3):238-43.
- Kaspi A, Yanai J, Pick CG, Mann G. Entrapment of the distal suprascapular nerve. *Int Orthop*. 1988;12(4):273-5.
- Kopell HP, Thompson WA. Pain and the frozen shoulder. *Surg Gynecol Obstet*. 1959;109(1):92-6.
- Aiello I, Serra G, Traina GC, Tugnoli V. Entrapment of the suprascapular nerve at the spinoglenoid notch. *Ann Neurol*. 1982;12(3):314-6.
- Fritz RC, Helms CA, Steinbach LS, Genant HK. Suprascapular nerve entrapment: evaluation with MR imaging. *Radiology*. 1992;182(2):437-44.
- Ferrick MR, Marzo JM. Suprascapular entrapment neuropathy and ganglion cysts about the shoulder. *Orthopedics*. 1999;22(4):430-5.
- Solheim LF, Roaas A. Compression of the suprascapular nerve after fracture of the scapular notch. *Acta Orthop Scand*. 1978;49(4):338-40.
- Thompson WAL, Kopell HP. Peripheral entrapment neuropathies of the upper extremity. *N Engl J Med*. 1959;260(25):1261-5.
- Hazrati Y, Miller S, Moore S, Hausman M, Flatow E. Suprascapular nerve entrapment secondary to a lipoma. *Clin Orthop Relat Res*. 2003;411:124-8.
- Zvijac JE, Sheldon D A, Schürhoff MR. Extensive lipoma causing suprascapular nerve entrapment. *Am J Orthop (Belle Mead, NJ)*. 2003;32(3):141-3.
- Antoniadis G, Richter HP, Rath S, Braun V, Moese G. Suprascapular nerve entrapment: experience with 28 cases. *J Neurosurg*. 1996;85(6):1020-5.
- Ganzhorn RW, Hocker JT, Horowitz Marshall, Switzer HE. Suprascapular-nerve entrapment. *J Bone Joint Surg*. 1981;63(3):492-4.
- Ferrick MR, Marzo JM. Ganglion cyst of the shoulder associated with a glenoid labral tear and symptomatic glenohumeral instability: a case report. *Am J Sports Med*. 1997;25(5):717-9.
- Rengachary SS, Burr D, Lucas S, Hassanein KM, Mohn MP, Matzke H. Suprascapular entrapment neuropathy: a clinical, anatomical, and comparative study. Part 2: anatomical study. *J Neurosurg*. 1979;5(4):447-51.
- Rengachary SS, Neff JP, Singer PA, Brackett CE. Suprascapular entrapment neuropathy: a clinical, anatomical, and comparative study. Part 1: clinical study. *J Neurosurg*. 1979;5(4):441-6.
- Moore TP, Fritts HM, Quick DC, Buss DD. Suprascapular nerve entrapment caused by supraglenoid cyst compression. *J Shoulder Elbow Surg*. 1997;6(5):455-62.
- Tirman PF, Feller JF, Janzen DL, Peterfy CG, Bergman AG. Association of glenoid labral cysts with labral tears and glenohumeral instability: radiologic findings and clinical significance. *Radiology*. 1994;190(3):653-8.
- Ferretti Andrea, Cerullo Guglielmo, Russo Giovann. Suprascapular neuropathy in volleyball players. *J Bone Joint Surg Am*. 1987;69(2):260-3.
- Fehrman DA, Orwin JF, Jennings RM. Suprascapular nerve entrapment by ganglion cysts: a report of six cases with arthroscopic findings and review of the literature.

- Arthroscopy. 1995;11(6):727-34.
23. Rizzello G, Longo UG, Trovato U, Fumo C, Khan WS, Maffulli N ve ark. Bilateral suprascapular nerve entrapment by ganglion cyst associated with superior labral lesion. *Open Orthop J.* 2013;7:129-32.
 24. Post M, Mayer J. Suprascapular nerve entrapment: diagnosis and treatment. *Clin Orthop Relat Res.* 1987;223:126-36.
 25. Post M. Diagnosis and treatment of suprascapular nerve entrapment. *Clin Orthop Relat Res.* 1999;368:92-100.
 26. Romeo AA, Rotenberg DD, Bach BR Jr. Suprascapular neuropathy. *J Am Acad Orthop Surg.* 199;7(6):358-67.
 27. Piatt BE, Hawkins RJ, Fritz RC, Ho CP, Wolf E, Schickendantz M. Clinical evaluation and treatment of spino-glenoid notch ganglion cysts. *J Shoulder Elbow Surg.* 2002;11(6):600-4.