

## ***Mirtazapin Diyabet Oluşturulan Sıçanların Beyinciklerindeki Hasarı Kısmen Düzeltmektedir*** ***Mirtazapine Partially Ameliorate Damage of the Diabetic Rat Cerebellum***

<sup>1</sup>Erhan Şahin, <sup>1</sup>Ezgi Bektur, <sup>1</sup>Dilek Burukoğlu Dönmez, <sup>2</sup>Cengiz Bayçu, <sup>3</sup>Özgür Devrim Can, <sup>1</sup>Varol Şahintürk

<sup>1</sup>Eskişehir Osmangazi Üniversitesi Tıp Fakültesi, Histoloji ve Embriyoloji Anabilim Dalı, Eskişehir, Türkiye

<sup>2</sup>Okan Üniversitesi, Tıp Fakültesi, Histoloji ve Embriyoloji Anabilim Dalı, İstanbul, Türkiye

<sup>3</sup>Anadolu Üniversitesi, Eczacılık Fakültesi, Farmakoloji Anabilim Dalı, Eskişehir, Türkiye

**Özet:** Diabetes mellitus (DM) sistemik bir hastalık olup çeşitli organlarda hasara neden olmaktadır. Bu organlar arasında beyincik de yer almaktadır. Mirtazapin ise majör depresyon tedavisinde kullanılan bir antidepresan madde olup inflamasyon yanıtının düzenlenmesinde de rol oynamaktadır. Bütün bu bilgiler ışığında, çalışmamızda DM oluşturulan sıçanların beyinciklerinde meydana gelen değişiklikleri ve bu değişiklikler üzerine mirtazapinin etkilerini araştırmayı amaçladık. Çalışmamızda toplam 21 adet yetişkin, erkek Sprague Dawley sıçan 3 eşit gruba ayrıldı (n=7). Kontrol grubuna hiçbir uygulama yapılmadı. DM grubundaki hayvanlara tek doz 55 mg/kg streptozotosin intraperitoneal olarak verilerek DM oluşturuldu. Mirtazapin grubuna streptozotosin uygulamasından 28 gün sonra, 14 gün boyunca günde 20 mg/kg mirtazapin gavaj yoluyla uygulandı. Deney sonunda alınan beyincik örnekleri %10'luk formaldehit ile fiks edildikten sonra rutin doku takip işleminin ardından alınan kesitlere hematoxilen ve eozin, kretil viyole boyama teknikleri ve akson rejenerasyonunu belirlemek amacıyla da GAP-43 immünohistokimyasal boyaması uygulandı. Kontrol grubunda beyincikte normal histoloji ile medüllada yüksek GAP-43 ekspresyonu gözlemlendi. DM grubunda Purkinje nöronlarında büzüşme ve bazı alanlarda hücre ölümü saptanırken, orta düzeyde GAP-43 immünoreaksiyonu belirlendi. Mirtazapin uygulanan grupta ise Purkinje nöronlarının ve histolojik yapının kontrol grubuna yakın olduğu gözlenirken GAP-43 ekspresyonunun DM grubuna benzer olduğu saptandı. Sonuç olarak, streptozotosinle oluşturulan DM sıçanların beyincğinde özellikle Purkinje nöronlarında hasara ve medüllada miyelin kaybına yol açmakta ve mirtazapin uygulaması Purkinje nöronlarındaki hasarı azaltmakta, ancak miyelin rejenerasyonunu sağlamada belirgin bir etki göstermemektedir.

**Anahtar Kelimeler:** diabetes mellitus, serebellum, mirtazapin, GAP-43

Şahin E, Bektur E, Burukoğlu Dönmez B, Bayçu C, Can ÖD, Şahintürk V. 2018, Mirtazapin Diyabet Oluşturulan Sıçanların Beyinciklerindeki Hasarı Kısmen Düzeltmektedir, *Osmangazi Tıp Dergisi*, 40(3):61-69 **Doi:** 10.20515/otd.394800

**Abstract:** Diabetes mellitus (DM) is a systemic disease that causes damage to various organs. Among these organs, cerebellum is also present. Mirtazapine is an antidepressant used in the treatment of major depression also regulating the inflammatory response. With all this information, we aimed to investigate the effects of DM on rat cerebellum and effects of mirtazapine on DM-induced cerebellum damage. In our study 21 adult, male, *Sprague Dawley* rats were equally divided into 3 groups (n = 7). No treatment was made to the control group. Animals in the DM group received a single dose of 55 mg/kg streptozotocin intraperitoneally. Mirtazapine was administered via gavage 20 mg / kg mirtazapine daily for 14 days after 28 days of streptozotocin administration. After 28 days of streptozotocin administration 20 mg / kg mirtazapine was administered to the mirtazapine group via gavage per day for 14 days. At the end of the experiment, cerebellum specimens were fixed with 10% formaldehyde, following routine tissue processing hematoxylin-eosin, kretil violet dyeing techniques and GAP-43 immunohistochemical staining made to determine axonal regeneration. The control group had high GAP-43 expression in medullary with normal histology in the cerebellum. Moderate GAP-43 immunoreactivity, cell death in some areas and shrinkage of Purkinje neurons was detected in the DM group. In the mirtazapine group, Purkinje neurons were found to protect normal structures relatively better, while GAP-43 expression was found to be similar to the DM group. As a result, streptozotocin-induced DM leads to loss of myelin in the brain, especially in Purkinje neurons damage, and mirtazapine administration, which reduces damage in the Purkinje neurons, but does not have a significant effect on myelin regeneration.

**Key Words:** diabetes mellitus, cerebellum, mirtazapine, GAP-43

Şahin E, Bektur E, Burukoğlu Dönmez B, Bayçu C, Can ÖD, Şahintürk V. 2018, Mirtazapine Partially Ameliorate Damage of the Diabetic Rat Cerebellum, *Osmangazi Journal of Medicine*, 40(3):61-69 **Doi:** 10.20515/otd.394800

## 1. Giriş

Diabetes mellitus vücutta birçok yapısal ve fonksiyonel bozukluğa neden olan ve yaygın görülen metabolik bir hastalıktır. Hastalığın en önemli bulgusu kandaki yüksek glukoz seviyesidir (1). DM glukoz metabolizmasının yanında lipit ve protein metabolizmasının da bozulmasına neden olur. Uzun süreli yüksek glukoz seviyesi retinada, böbrekte, kalpte, kan damarlarında ve sinir sisteminde geri dönüşümsüz hasarlar oluşturur (2). Gerek Tip 1 DM ve gerekse de Tip 2 DM'li hastalarda nörofizyolojik testlerde bozulmalar olduğu gözlenmiştir. DM sinir sisteminde periferik nöropati oluşturmanın yanı sıra merkezi sinir sisteminde (MSS) de hasarlar oluşturmaktadır. Sinir sisteminde hiperglisemiden etkilenen başlıca metabolik yapı ve fonksiyonlar nöratransmitter metabolizması, beyin kan akımı, kan-beyin bariyeri ve mikrovasküler yataktır. MSS'deki bu değişimler iskemi, felç, demans, öğrenme ve bellek sorunlarına neden olabilmektedir (3). DM, MSS'de beyin dışında, beyincik üzerinde de fizyolojik gerileme ve yapısal hasarlar oluşturmaktadır. Streptozotosin ile oluşturulmuş DM'li sıçanların beyincüğünde hücre dejenerasyonu, gliyal hücre aktivasyonu ve proinflatuar sitokin salınımlarında artış ile bir nörotransmitter olan glutamat sentezinde azalma olduğu gösterilmiştir. Bu hasar ve değişimlerin DM'li sıçanların motor fonksiyonlarında bozulmalara neden olduğu gösterilmiştir (4, 5).

Mirtazapin, piperazinazepin grubunda yer alan spesifik, serotoninerjik ve noradrenerjik bir antidepresandır. Antidepresan olmasının yanı sıra anksiyolitik, hipnotik, antiemetik ve iştah açıcı olarak da kullanılmaktadır. Mirtazapin, spesifik olarak presinaptik  $\alpha 2$  adrenerjik reseptörleri antagonize eder (6). Son yıllarda, çeşitli deneysel çalışmalarda mirtazapinin proinflatuar sitokin salınımlarını ve çeşitli dokularda hücre hasarını azalttığı gösterilmiştir (7).

GAP-43 (growth associated protein 43) proteini sitoplazmada veya hücre zarına bağlı olarak bulunabilen, sinir hücre büyümesi ve plastisitesinde rol oynayan yapısal bir proteindir. Sinir hücrelerinin rejenerasyonu,

aksonal büyüme ve fosforile edildiğinde öğrenme sırasında sinir hücrelerinde yüksek oranda ifade edildiği gösterilmiştir (8). Bu protein susturulduğunda akson ve presinaptik terminallerde bozukluklar meydana geldiğinden ölümle sonuçlanmaktadır (9).

DM'nin sinir aksonlarında hasara neden olduğu bilinmektedir (10). Bu çalışmada GAP-43 immünohistokimya boyamasıyla DM'nin aksonlarda oluşturduğu akson hasarına karşı mirtazapinin akson iyileştirici özelliği olup olmadığı araştırılacaktır.

Bu çalışmada biz DM oluşturulan sıçanların beyinciklerinde meydana gelen sinir hücresi hasarlarına karşı mirtazapinin koruyucu etkilerini ve GAP-43 proteini ifadesini ne şekilde değiştirdiğini histokimyasal ve immünohistokimyasal olarak incelemeyi amaçladık.

## 2. Gereç ve Yöntem

### *Deney hayvanları*

Araştırmamızda 2-3 aylık, 250-300 g ağırlığında, toplam 21 adet erkek *Sprague-Dawley* türü sıçan kullanıldı. Sıçanlar, Eskişehir Osmangazi Üniversitesi Tıbbi ve Cerrahi Araştırma Merkezi'nden sağlandı. Hayvanlara yapılacak uygulamalar için aynı üniversitenin Hayvan Deneyleleri yerel Etik Kurulu'ndan onay alındı. Hayvanlar, 12 saat aydınlık/12 saat karanlıkta ve  $25 \pm 2$  °C'de, içme suyu ve standart hazır yeme serbestçe ulaşabilecekleri kafeslerinde barındırıldılar. Ortama alışma süresi olarak geçen 14 günden sonra her birinde 7 sıçan olacak şekilde rastgele 3 gruba ayrıldılar. Kontrol grubundaki hayvanlara hiçbir uygulama yapılmadı. DM grubundaki hayvanlara 55 mg/kg streptozotosin (Sigma, Darmstadt, Almanya) tek doz olarak ve 0.1 mol/L sitrik asit tamponu (pH=4.5) içerisinde çözülerek intraperitoneal (i.p.) olarak verildi. Streptozotosin uygulamasından 72 saat sonra, 12 saatlik açlığa bırakılmış sıçanların kan glukoz düzeyi kan şekeri ölçüm cihazı (Life Check compact (TD, Tail Doc Technology Corporation, Taiwan) ile kuyruk veninden alınan bir damla kanda ölçüldü. Glukoz düzeyi 280 mg/dL ve üzerinde saptanan

sıçanlarda DM meydana geldiği kabul edildi (11). DM + mirtazapin grubundaki hayvanlara ilk önce DM grubundaki uygulamanın aynısı yapılarak DM gelişmesi sağlandı. Bu hayvanlara streptozotosin enjeksiyonundan 4 hafta sonra 14 gün süreyle 20 mg/kg/gün mirtazapin (Repedra, Mustafa Nevzat İlaç San. İstanbul, Türkiye) 2 mL % 0.9 serum fizyolojik içerisinde çözündürülerek gavaj ile uygulandı (12). Deney sonunda tüm sıçanlara intramüsküler ketamin (45 mg/kg) ve ksilazin (50 mg/kg) karışımı enjekte edilerek ötenazi gerçekleştirildi.

### ***Genel histolojik inceleme***

Hayvanların beyincikleri dikkatlice çıkarıldıktan sonra %10'luk tamponlu formaldehit içerisinde 24 saat süreyle tespit edildi. Daha sonra olağan histolojik işlemlerden geçirilerek parafin bloklar elde edildi. Bloklardan 5 µm kalınlığında kesilerek poli L-lizini lamların üzerine alınan kesitler hematoksilin-eozin ve krezil viyole boyamaları yapılarak genel histolojik inceleme için Olympus BX 51 mikroskobu altında değerlendirildi. Mikroskoba monte edilmiş DP-70 sayısal kamerayla görüntüler elde edildi.

### ***GAP-43 immünohistokimyasal incelemesi***

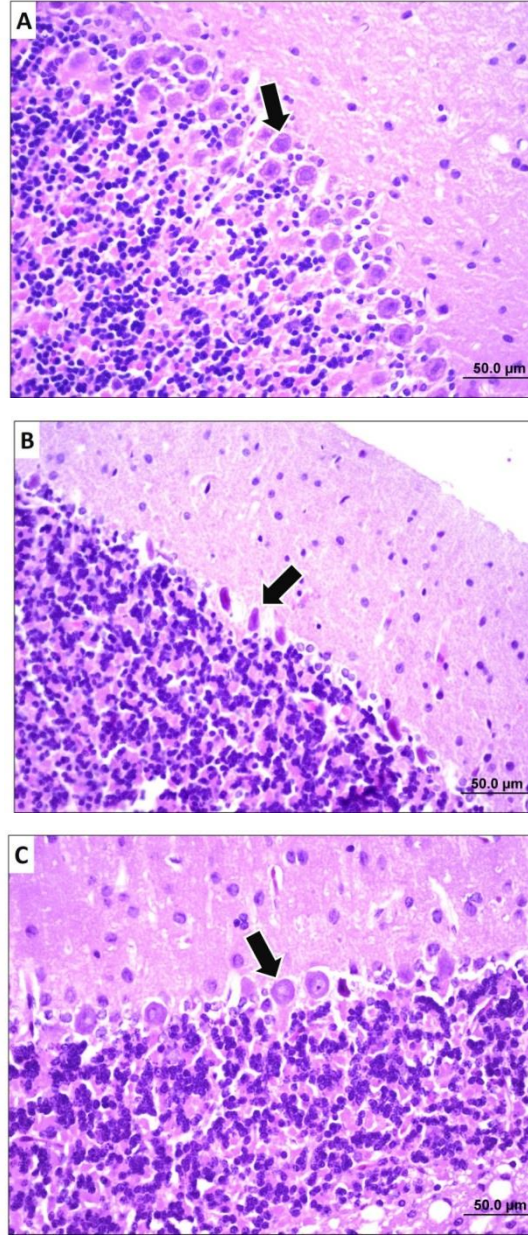
Aynı kalınlıkta (5 µm) alınan kesitler, parafin giderme işlemi için 2 kez 15 dakika ksilolde bırakıldıktan sonra sırasıyla %100, %96 ve %80'lik etil alkollerin her birinde 10'er dakika tutuldu. Her birinde 5'er dakika olmak

üzere 2 kez distile sudan geçirilen kesitlere 15 dakika %3'lük hidrojen peroksit uygulanarak endojen peroksit aktivitesi bloke edildi ve fosfat tamponlu tuz (PBS) ile 3 kez 3'er dakika yıkandı. Kesitlere Ultra V blok solüsyonu uygulanarak 10 dakika bekletildikten sonra yıkanmadan üzerine GAP-43 (sc-17790, Santa Cruz, USA) primer antikor eklenip bir gece +4 °C'de bekletildi. Ardından oda ısısına alınan kesitler PBS ile yıkayıp üzerine biyotinli sekonder antikor eklenerek 10 dakika ve tekrar PBS ile yıkayıp streptavidin-peroksidaz enzim kompleksinde yine 10 dakika bekletildiler. Daha sonra PBS ile yıkayıp kromojen AEC uygulanarak gözle görülebilen immün tepkimenin ortaya çıkması sağlandı. Hematoksilin ile çekirdek boyaması yapıldıktan sonra lamlar kapatılarak yukarıda belirtilen mikroskop altında incelenerek uygun görüntüler alındı.

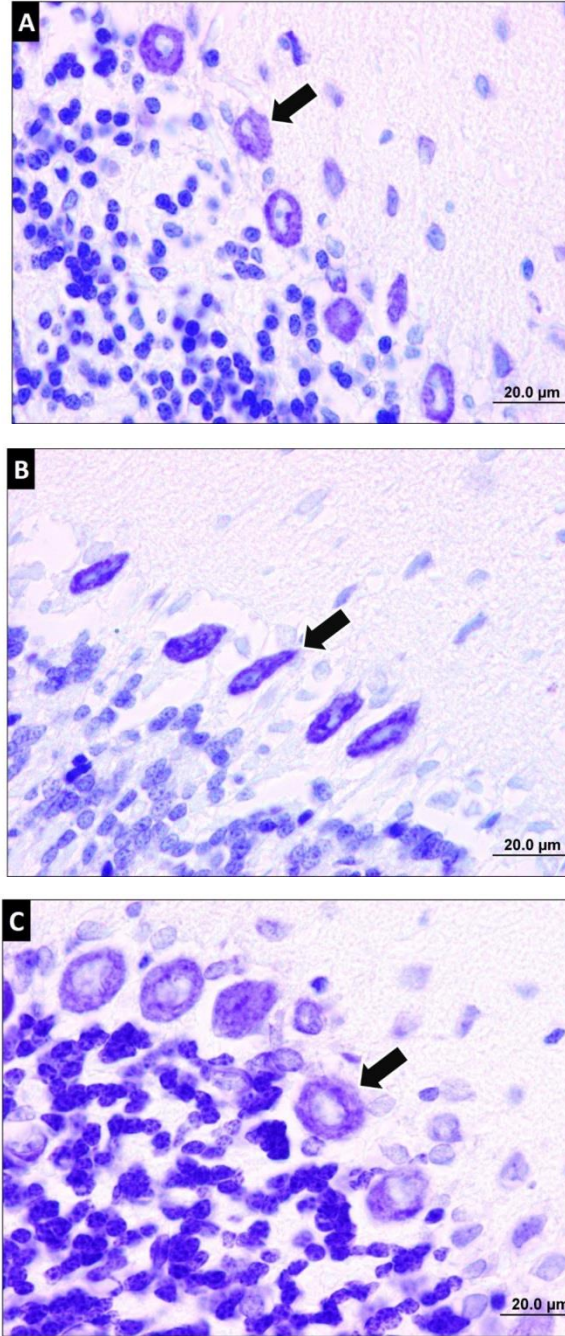
## **3. Bulgular**

### ***Histolojik bulgular***

Kontrol grubuna ait kesitlerde beyincik korteks ve medüllasında tipik histolojik görünüm izlendi. Özellikle kortekste Purkinje nöronlarının normal şekil ve boyanma özelliklerine sahip oldukları görüldü. DM grubuna ait kesitlerde Purkinje nöronlarının büzüşerek yoğunlaşmış normal şekillerini kayb ettikleri saptandı. Mirtazapin uygulanan gruba ait kesitlerde ise Purkinje nöronlarının çoğunun normal şekil ve boyanma özelliklerinde oldukları gözlemlendi (Şekil 1 ve 2).



**Şekil 1.** Sıçanların beyincik kesitleri görülmektedir. Kesitler hematoksilen-eozin ile boyanmıştır. A: Kontrol grubunda üç tabakalı tipik beyincik korteksi ve Purkinje nöronları (ok) görülmektedir. B: DM grubunda şekilleri bozulmuş ve yoğunlaşmış Purkinje nöronları (ok) gözlenmektedir. C: Mirtazapin uygulanan grupta Purkinje nöronlarının (ok) şekil ve boyanma özelliklerinin kontrol grubundakilere benzer olduğu izlenmektedir. Çubuklar A, B ve C'de 50 µm'dir.

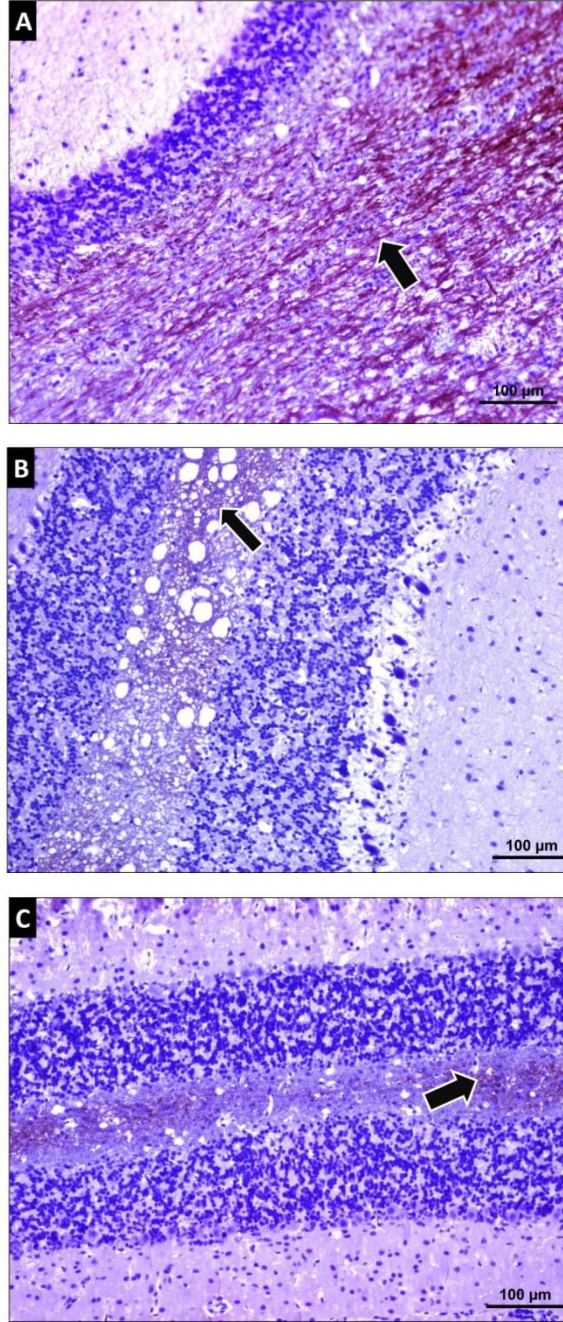


**Şekil 2.** Sıçanların beyincik kesitleri görülmektedir. Kesitler krezil viyole ile boyanmıştır. **A:** Kontrol grubunda üç tabakalı beyincik korteksinde tipik Purkinje nöronları (ok) görülmektedir. **B:** DM grubunda şekilleri bozulmuş ve yoğunlaşmış Purkinje nöronları (ok) görülmektedir. **C:** Mirtazapin uygulanan grupta Purkinje nöronlarının (ok) şekil ve boyanma özelliklerinin kontrol grubundakilere benzer olduğu izlenmektedir. Çubukların hepsi 20 µm'dir.

#### **GAP-43 immünohistokimyası bulguları**

Her üç grupta da GAP-43 ifadesi gözlemlendi. DM grubunda kontrole göre GAP-43 ifadesinin daha az olduğu tespit edildi. Mirtazapin uygulanan grupta ise GAP-43 ifadesinin DM grubuna benzer olduğu görüldü. (Şekil 3).





**Şekil 3.** *Sıçanların beyincik kesitleri görülmektedir. Kesitler GAP-43 ile immünohistokimyasal olarak boyanmıştır. Her üç kesitte de pozitif boyanmanın sadece medulla (ok) bölgesinde olduğu dikkati çekmektedir. A: Kontrol grubunda yoğun pozitif boyanma, B: DM grubunda orta derecede boyanma ve C: Mirtazapin uygulanan grupta boyanmanın DM grubuna benzer olduğu görülmektedir. Çubukların hepsi 100 µm'dir.*

#### 4. Tartışma

DM dokularda insülinin azlığı sonucunda ortaya çıkan ve kandaki yüksek glukozla karakterize en önemli endokrin sistem hastalıklarından birisidir. DM akut ve kronik

komplikasyonlara yol açmaktadır. Kronik komplikasyonlar DM'nin kalıcı ve tedavisi oldukça zor olan hastalıklarından sorumludur. Kronik komplikasyonlarda DM damar

sisteminde tutulum gösterir (13). DM, gelişme şekli dikkate alındığında, Tip 1 (%5-10), Tip 2 (%90-95) ve diğer tipler şeklinde sınıflandırılmaktadır. Tip 1 ve 2 DM'de görülen kronik komplikasyonlar benzerdir (14). DM'li hastaların %45-50'sinde ağrı, ekstremitelerde güç kaybı ve hareketlerde kısıtlanma gibi yakınmalarla kendini gösteren nöropati gelişebilir. Deneysel ve klinik diyabetik nöropatilerde MSS ve periferik sinir sisteminde (PSS) yapısal ve fizyolojik bozulmalar görülebilir (15). PSS'de aksonal bozulma, rejenerasyon kapasitesinde gerileme, sinaps fizyolojisinde bozulma, el ve ayaklarda uyuşmayla sonuçlanan duyu kaybı görülebilmektedir. Belirli entelektüel ve bilgi işleme yeteneklerinde bozulma, demans veya Alzheimer hastalığına neden olabilecek bilişsel ve bellek bozuklukları DM'nin MSS'de meydana getirdiği değişimlerdir (16).

Beyincik motor koordinasyon, duyu modülasyonu, duysal algı ve ayırt etmeden sorumlu MSS organlarından birisidir. Klinik ve deneysel çalışmalar beyinciğin sağlıklı ve DM'li bireyler arasında farklılık gösterdiğini ve beyincikle ilişkili nörolojik fonksiyonların bozulduğunu göstermiştir (17-20). Beyincikte bulunan nöron, nöroglia ve aksonlar kanda bulunan yüksek glukoz düzeyinden birincil olarak etkilenmektedir. DM birçok hücrede olduğu gibi beyincik hücrelerinde de oksidatif stresi arttırmaktadır. Oksidatif stres hücre içerisindeki inflamasyon ve hücre ölümü yollarını aktif duruma getirmektedir (21). Mikrovasküler bozulmalar DM'nin beyincikte gerçekleştirdiği hasarların nedenleri arasındadır. DM'nin beyincik ve beyin merkezlerinde nöron, nöroglia (oligodentrosit anormallikleri gibi) ve akson (nörofilamanların parçalanması gibi) dejenerasyonu oluşturduğu, beyin ve beyincik parankiminde perivasküler ve mitokondriyal şişmeye neden olduğu, ayrıca DM'li hayvanların depresif duyu durumunda oldukları gösterilmiştir (10). Bu çalışmadan elde ettiğimiz beyinciğin gangliyoner tabakasında bulunan Purkinje nöronlarının büzüşerek yoğunlaşması gibi histopatolojik bulgular Hernández ve ark.'nın bulgularına benzerdi (10).

DM'nin erken dönem tanısında GAP-43 boyamasının yeni bir yöntem olabileceğini araştıran Bursova ve ark.'ları DM'li hastalardan aldığı deri örneklerinde GAP-43 ifadesinin düşük olduğunu ve bu sonucun DM'nin erken tanısında kullanılabileceğini göstermişlerdir. (22). GAP-43 immünohistokimya bulgularımız Bursova ve ark.'larının bulgularına paralel bir şekilde kontrole göre DM grubunda GAP-43 ifadesinin düştüğü, tedavi edici ajan olarak kullandığımız mirtazapinin GAP-43 boyanması açısından DM grubuna benzediği ve mirtazapinin sinir rejenerasyonunda herhangi bir etkisi olmadığı saptandı.

Gün geçtikçe DM hastalarının sayısında ciddi bir artış görülmekte ve 2030'lu yıllarda bu sayının 370 milyona ulaşacağı öngörülmektedir. Bu tarihte Türkiye'de DM'li hasta sayısının 6.5 milyon kişi olacağı tahmin edilmektedir (23). Bu tahminler DM'nin önlenmesi ve tedavisi için daha çok deneysel ve klinik araştırma yapılmasını gerektirmektedir. DM tedavisinde çeşitli ilaçlar geliştirilmiş olsa da gerek mevcut ilaçların dejeneratif multiorgan etkileri gerekse ilaçların hasta beklentilerini karşılayamaması, araştırmacıları alternatif tedavi ajanları bulmaya yönlendirmektedir. Kan glukoz seviyesinin düşürülmesi ve yüksek glukozun yol açtığı oksidatif stresin durdurulmasının DM'nin tedavisinde sonuca ulaşacak asıl yollar olduğu ileri sürülmektedir. Diğer yandan, DM kronik bir hastalık olması, kişide pek çok ek sağlık sorunlarını beraberinde getirmesi ve hastalığın kontrolünün genelde zor olması nedeniyle hastaların depresyona girmesine de yol açabilmektedir. Aslında majör depresyonun tedavisinde kullanılan bir antidepresan olan mirtazapinin son yıllarda antioksidan ve antiinflamatuvar etkilerinin de bulunması DM'nin tedavisinde faydalı olabileceği düşüncesini gündeme getirmiştir. (24-27). Mirtazapinin doza bağımlı bir şekilde sisplatin kaynaklı oksidatif stresi azalttığı gösterilmiştir (28). Ayrıca, serotoninerjik aktiviteyi ve immün yanıtı artırmasıyla farelerde antitümöral etki gösterdiği bildirilmiştir (29). Bu çalışmamızda biz DM oluşturduktan sonra 14 gün süreyle 20 mg/kg/gün mirtazapin uyguladık ve beyincikteki Purkinje nöron

hasarının azaltılabildiğini, ancak miyelinli liflerin bulunduğu medüller bölgede GAP-43 ifadesinin kontrole göre daha az olduğu gösterildi. Böylece, çalışmamızda mirtazapin kısmi bir koruma sağlamıştır. Bu durum mirtazapinin dozu ve uygulama süresiyle ilgili olabileceği gibi seçilen hayvan türünden de kaynaklanabilir. Çalışmamızda mirtazapinin sadece 20 mg/kg dozunda kullanılmış olması daha geçerli bir sonuca ulaşmamızı olumsuz etkilemiş olabilir.

Streptozotosinle oluşturulan DM sıçanların beyincisinde özellikle Purkinje nöronlarında hasara ve medüllada miyelin kaybına yol açmakta ve mirtazapin uygulaması Purkinje nöronlarındaki hasarı azaltmakta, ancak miyelin rejenerasyonunda belirgin bir etki göstermemektedir. Mirtazapinin farklı dozlarının deneneceği ve biyokimyasal ölçümlerin de yapılacağı ileri çalışmalara gereksinim vardır ve bu tarz çalışmalar DM'de mirtazapinin etkilerinin daha geniş bir biçimde ortaya konulmasını sağlayabilir.

- ❖ Çalışmamızda herhangi bir finansal destek kullanılmamış olup yazarlar arasında çıkar çatışması yoktur.

## KAYNAKLAR

1. Baydas G, Nedzvetskii VS, Tuzcu M, Yasar A, Kirichenko SV. Increase of glial fibrillary acidic protein and S-100B in hippocampus and cortex of diabetic rats: effects of vitamin E. *European journal of pharmacology*. 2003;462(1):67-71.
2. Baydas G, Reiter RJ, Yasar A, Tuzcu M, Akdemir I, Nedzvetskii VS. Melatonin reduces glial reactivity in the hippocampus, cortex, and cerebellum of streptozotocin-induced diabetic rats. *Free Radical Biology and Medicine*. 2003;35(7):797-804.
3. Gispen WH, Biessels G-J. Cognition and synaptic plasticity in diabetes mellitus. *Trends in neurosciences*. 2000;23(11):542-9.
4. Nagayach A, Patro N, Patro I. Experimentally induced diabetes causes glial activation, glutamate toxicity and cellular damage leading to changes in motor function. *Frontiers in cellular neuroscience*. 2014;8:355.
5. Watkins LR, Milligan ED, Maier SF. Glial activation: a driving force for pathological pain. *Trends in neurosciences*. 2001;24(8):450-5.
6. Lai FYX, Shankar K, Ritz S. Mirtazapine-associated peripheral oedema. *Australian and New Zealand Journal of Psychiatry*. 2016;50(11):1108.
7. Ozogula B, Kisaoglua A, Turanb MI, Altunerc D, Senerd E, Cetine N, et al. The effect of mirtazapine on methotrexate-induced toxicity in rat liver. *Science Asia*. 2013;39:336-56.
8. Carriel V, Garzón I, Campos A, Cornelissen M, Alaminos M. Differential expression of GAP-43 and neurofilament during peripheral nerve regeneration through bio-artificial conduits. *Journal of tissue engineering and regenerative medicine*. 2017;11(2):553-63.
9. Denny JB. Molecular mechanisms, biological actions, and neuropharmacology of the growth-associated protein GAP-43. *Current neuropharmacology*. 2006;4(4):293-304.
10. Hernández-Fonseca JP, Rincón J, Pedrañez A, Viera N, Arcaya JL, Carrizo E, et al. Structural and Ultrastructural Analysis of Cerebral Cortex, Cerebellum, and Hypothalamus from Diabetic Rats. *Experimental Diabetes Research*. 2009; Article ID 329632:12.
11. Kandhare AD, Raygude KS, Ghosh P, Ghule AE, Bodhankar SL. Neuroprotective effect of naringin by modulation of endogenous biomarkers in streptozotocin induced painful diabetic neuropathy. *Fitoterapia*. 2012;83(4):650-9.
12. Liu X, Zhang G, Dong L, Wang X, Sun H, Shen J, et al. Repeated administration of mirtazapine attenuates oxaliplatin-induced mechanical allodynia and spinal NR2B up-regulation in rats. *Neurochemical research*. 2013;38(9):1973-9.
13. Erem C, İmamoğlu Hİ. Tip-1 Diyabet Hastalarında Serum Karbonik Anhidraz I-II Otoantikör Düzeyleri ile Diyabetik Retinopati Arasındaki İlişki. 2017;47:85-88.
14. Yan Y, Hartono S, Henneidge T, Koh T, Chan C, Zhou L, et al. Intravoxel incoherent motion and diffusion tensor imaging of early renal fibrosis induced in a murine model of streptozotocin induced diabetes. *Magnetic resonance imaging*. 2017;38:71-6.
15. Biessels GJ, ter Laak MP, Kamal A, Gispen WH. Effects of the Ca<sup>2+</sup> antagonist



- nimodipine on functional deficits in the peripheral and central nervous system of streptozotocin-diabetic rats. *Brain Research*. 2005;1035(1):86-93.
16. Atif F, Prunty MC, Turan N, Stein DG, Yousuf S. Progesterone modulates diabetes/hyperglycemia-induced changes in the central nervous system and sciatic nerve. *Neuroscience*. 2017;350:1-12.
17. Kara A, Unal D, Simsek N, Yucel A, Yucel N, Selli J. Ultra-structural changes and apoptotic activity in cerebellum of post-menopausal-diabetic rats: a histochemical and ultra-structural study. *Gynecological Endocrinology*. 2014;30(3):226-31.
18. Iwasaki H, Sato R, Shichiri M, Hirata Y. A patient with type 1 diabetes mellitus and cerebellar ataxia associated with high titer of circulating anti-glutamic acid decarboxylase antibodies. *Endocr J*. 2001;48(2):261-8.
19. Özdemir Ng, Akbaş F, Kotil T, Yılmaz A. Analysis of diabetes-related cerebellar changes in streptozotocin-induced diabetic rats. *Turkish journal of medical sciences*. 2016;46(5): 1579-1592
20. Sherif RN. Effect of cerebrolysin on the cerebellum of diabetic rats: An immunohistochemical study. *Tissue Cell*. 2017;49(6):726-33.
21. David JA, Rifkin WJ, Rabbani PS, Ceradini DJ. The Nrf2/Keap1/ARE Pathway and Oxidative Stress as a Therapeutic Target in Type II Diabetes Mellitus. *Journal of Diabetes Research*. 2017; Article ID 4826724.
22. Bursova S, Dubovy P, Vlckova-Moravcova E, Nemeč M, Klusakova I, Belobradkova J, et al. Expression of growth-associated protein 43 in the skin nerve fibers of patients with type 2 diabetes mellitus. *Journal of the Neurological Sciences*. 2012;315(1):60-3.
23. Demir E, YILMAZ Ö. Streptozotocin ile tip-2 diyabet oluşturulan sıçanlarda çam yağının antihiperglisemik ve bazı biyokimyasal parametrelere etkisi. *Marmara Fen Bilimleri Dergisi*. 2013;25(3):140-56.
24. El-Sisi AE, El-Sayad ME, Abdelsalam NM. Protective effects of mirtazapine and chrysin on experimentally induced testicular damage in rats. *Biomed Pharmacother*. 2017;95:1059-66.
25. Khedr NF. Protective effect of mirtazapine and hesperidin on cyclophosphamide-induced oxidative damage and infertility in rat ovaries. *Exp Biol Med (Maywood)*. 2015;240(12):1682-9.
26. Tok A, Sener E, Albayrak A, Cetin N, Polat B, Suleyman B, et al. Effect of mirtazapine on oxidative stress created in rat kidneys by ischemia-reperfusion. *Ren Fail*. 2012;34(1):103-10.
27. Zhu J, Wei X, Feng X, Song J, Hu Y, Xu J. Repeated administration of mirtazapine inhibits development of hyperalgesia/allodynia and activation of NF-kappaB in a rat model of neuropathic pain. *Neurosci Lett*. 2008;433(1):33-7.
28. Altuner D, Gulaboglu M, Yapca OE, Cetin N. The effect of mirtazapine on cisplatin-induced oxidative damage and infertility in rat ovaries. *The Scientific World Journal*. 2013; Article ID 327240.
29. Fang C-K, Chen H-W, Chiang I-T, Chen C-C, Liao J-F, Su T-P, et al. Mirtazapine inhibits tumor growth via immune response and serotonergic system. *PLoS One*. 2012;7(7):e38886.