

ARAŞTIRMA MAKALESİ
RESEARCH ARTICLE
CBU-SBED, 2018, 5(3):151-156

Distal Tibia Kırıklarında Yeni Dizayn Edilmiş İntramedüller Çivi ve Distal Kilit Sistemi İle Tedavinin Klinik ve Radyolojik Sonuçları

Ramazan Atıç^{1*}, Abdulkadir Aydın¹

¹Dicle Üniversitesi Tıp Fakültesi Ortopedi ve Travmatoloji kliniği Diyarbakır/ Türkiye, ramazanatic@gmail.com

²Dicle Üniversitesi Tıp Fakültesi Atatürk meslek yüksekokulu Diyarbakır /Türkiye, akcosut@gmail.com

*Sorumlu Yazar / Corresponding Author: Ramazan Atıç

Gönderim Tarihi / Received: 07.05.2018

Kabul Tarihi / Accepted: 28.09.2018

Öz

Amaç : Bu çalışmanın amacı distal tibia kırıklarında yeni dizayn edilmiş intramedüller çivi ve distal kilit sistemi ile tedavinin klinik ve radyolojik sonuçlarını değerlendirmektir.

Materyal Metod: Nisan 2011 ile Haziran 2017 tarihleri arasında distal tibia kırığı nedeniyle distal rijit kilitleme sistemli intramedüller çivi ile tedavi edilen 22 hasta retrospektif olarak değerlendirildi. Hastaların 17 (%77,2)'si erkek 5(%22.7) i kadındı. Kırıkların 16(%72.7)'sı açık 6 (%27.2)'sı kapalı kırıktı. Açık kırıklarda yaygın olarak kabul gören Gustillo-Anderson sınıflaması kullanıldı. 2 hasta Tip I, 12 hasta tip II, 2 hasta tip IIIA açık kırıktı. Kırık tiplerini belirlemek için OTA/AO sınıflama sistemi kullanıldı. Hastaların fonksiyonel sonuçları AOFAS skorlama sistemi kullanılarak değerlendirildi.

Bulgular: Hastaların ortalama kaynama süresi 25.3 hafta (16-36 hafta)'ıdır. Ortalama tam yük verme süresi 9 hafta (6-16 hafta) idi. Tüm hastalarımızda tam kaynama elde edildi. Hastaların ortalama yaşı 32.5 (18-74)'ıdır. Hastaların 3 (%13.6)' üne cilt problemleri nedeniyle ilk olarak eksternal fiksator uygulandı. Tip II açık kırıklı bir (%5) hastamızda yüzeysel enfeksiyon gelişti. 3 (%15) hastamızda AP planda 5 dereceden fazla açılma görüldü. Hastaların ortalama AOFAS skoru 92.25 (63-100) idi.

Sonuç: Distal tibia kırıklarında yeni dizayn edilmiş bu çivi ve kilitleme sistemi yüksek kaynama oranı, düşük floroskopi ihtiyacı gibi avantajları dolayısıyla güvenle uygulanabilir.

Anahtar kelimeler: Distal, Tibia, İntramedüller, Kırık, dizayn

Abstract

Objective: The aim of this study is to evaluate the clinical and radiological results of a newly designed intramedullary nail and distal locking system in distal tibial fractures.

Materials and Methods: From April 2011 to June 2017, 22 patients treated with distal rigid locking intramedullary nail for distal tibial fracture were evaluated retrospectively. Seventeen (77.2%) of the patients were female and 5 (22.7%) were male. 16 (72.7%) of the fractures were open and 6 (27.2%) of them were closed fractures. Gustillo-Anderson classification, widely accepted in open fractures, was used. 2 patients Type I, 12 patients type II, 2 patients type IIIA open fracture. OTA / AO classification system was used to determine the types of fractures. The functional outcomes of the patients were evaluated using the AOFAS scoring system.

Results: The mean duration of union was 25.3 weeks (16-36 weeks). The mean full load bearing time was 9 weeks (6-16 weeks). All of our patients had complete union. The mean age of the patients was 32.5 (18-74) years. Three of the patients (13.6%) had external fixation because of skin problems. A superficial infection developed in one (5%) open fracture of type II. In 3 (15%) of our patients, an angulation of more than 5 degrees was seen in the AP plane. The mean AOFAS score of the patients was 92.25 (63-100).

Conclusion: The newly designed nail and locking system in distal tibia fractures can be safely applied due to its advantages such as high boiling ratio and low fluoroscopic requirement.

Key words: Distal, Tibia, Intramedullary, Fracture, Design

1. Giriş

Distal tibia kırıkları tarihsel olarak açık redüksiyon ve plak vidayla internal fiksasyon yöntemi kullanılarak tedavi edilmiştir. Bu teknik uygun bir redüksiyon sağlamanın yanısıra ek yumuşak doku yaralanması riski taşır [1,2]. Bu teknikle ilişkili ana dezavantajlar %50 nin üzerinde enfeksiyon oranı ve yara sorunlarıdır

[3,4]. Olerud ve ark. yaptıkları çalışmada distal tibia kırıklarında plakla osteosentezde eşlik eden komplikasyonları yara yeri enfeksiyonu, kaynama gecikmesi, implantla ilgili problemler olduğunu bildirmişler [5]. Bu riskleri azaltmak için alternatif tedavi metodları olan eksternal fiksator, aşamalı cerrahi, minimal invaziv cerrahi uygulamaları artmaktadır. İMÇ

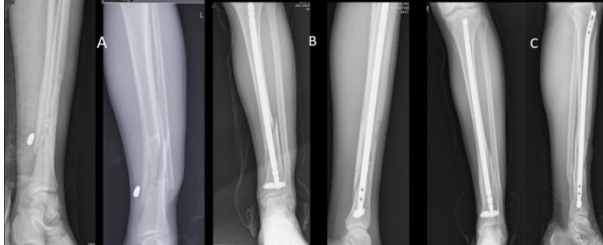2. Gereç ve Yöntem:

Çalışma etik kurul komitesi tarafından onaylandı ve her hastaya çalışmaya katılmak için bilgilendirilmiş onam alındı. Nisan 2011 ile Haziran 2017 tarihleri arasında distal tibia kırığı nedeniyle distal rijit kilitleme sistemli intramedüller çivi ile tedavi edilen 22 hasta retrospektif olarak değerlendirildi (şekil 1). Hastaların 17 (%77,2)'si erkek 5(%22.7)'i kadındı. Kırıkların 16(%72.7)'sı açık 6 (%27.2)'sı kapalı kırıktı. (Tablo 1) Açık kırıklarda yaygın olarak kabul gören Gustillo-Anderson sınıflaması kullanıldı (14). 2 hasta Tip I, 12 hasta tip II, 2 hasta tip IIIA açık kırıktı. Kırık tiplerini belirlemek için OTA/AO (The Orthopaedic Trauma Association / Arbeitsgemeinschaft für Osteosynthesefragen) sınıflama sistemi kullanıldı [5]. Hastaların fonksiyonel sonuçları AOFAS skorlama sistemi kullanılarak değerlendirildi.

2.1 Yeni dizayn İntramedüller çivi seti:

İMÇ' ler oymalı ve oymasız kullanılabilir. Çivilerin Çapı 7 ile 12 mm arasındadır ve uzunlukları 280 mm ile 400 mm arasında değişmektedir. DSBLS (Distal bolt kilitli vida) kanüllü olup içerisinde çiviye sabitleyip rijit tespit sağlayan ayarlama vidası yerleşebilmektedir (şekil 2). Standart çapı 8mm dir, uzunluğu ise 34-42 mm arasında değişmektedir. Çivinin distal kısmı DSBLS' nin içine geçebilecek şekilde dizayn edilmiştir (şekil 3). Çivi DSBLS' nin içine geçtikten sonra DSBLS' nin içinden giren ayarlama vidası ile rijid fiksasyon yapmaya izin verir (şekil 4).

Şekil 1. Preoperatif AP-L grafi (A), postoperatif 1. gün AP-L grafi (B), postoperatif 24. Ay AP-L grafi (C)




Şekil 2. DSBLS, ayarlama vidası, DSBLS' deki çivinin girdiği huni şeklindeki deliği görülüyor



Şekil 3. Çivinin distal kısmı DSBLS' nin kolaylıkla yerleşebileceği şekilde özel olarak dizayn edilmiştir.



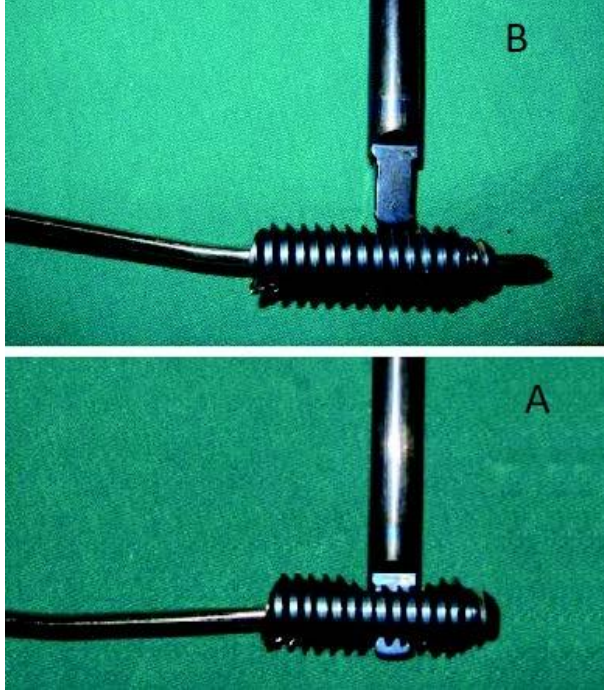
Şekil 4. DSBLS içine yerleşen çivi ayarlama vidasıyla rijit fiksasyonuna izin veren özel dizaynın görüntüsü



2.2 Cerrahi Teknik:

DSBLS' nin standart uygulama yerini sagittal planda tibianın ortası ve medial malleolun yaklaşık 3cm proksimali işaretleyerek belirleriz. İşaretleme sonrası diril ile DSBLS giriş yeri dirillenir ve DSBLS medialden laterale doğru gönderilir. Proksimal tibia da çivinin standart giriş yerinden çivi intramedüller alandan DSBLS' nin içine yerleşene kadar gönderilir bu aşamada skopi ile çivi ile DSBLS' nin uygun pozisyonda yerleştiği kontrol edilir. Skopi kullanmadan çivinin DSBL' nin içinde olup olmadığını kontrol etmenin bir diğer yolu bir adet K (Kirschner) telini DSBLS' nin ayar vidasını gönderme deliğinden göndererek kontrol etmektir. Uygun pozisyonda çivi ile DSBLS yerleşimi elde edilmiş ise K teli 5 mm den fazla ilerletilemeyecektir (şekil 5). Proksimal kilitleme proksimal kilitleme aparatlarıyla kolaylıkla yapılabilir. Standart olarak 2 adet vida ile proksimal kilitleme yapıldı.

Şekil 5. Floroskopi kullanmadan K teliyle çivinin DSBLS içinde olduğunu doğrulama yöntemi. Çivi DSBLS içine tam olarak yerleşmişse K teli 5 mm den fazla ilerlemez (A) , çivi, DSBLS içine tam olarak yerleşmezse K teli ayarlama vidasının kanalı boyunca ilerler(B)



2.3 İzlem :

Standart anteriorposterior (AP) ve Lateral grafi ile ameliyat sonrası 2, 6, 12, 26, ve 52. Haftalarda takipleri yapıldı. Kaynama kriterleri 2 grafidede callus dokusunun görülmesi ve ağrısız yük verebilme olarak değerlendirildi. Hastalara ameliyat sonrası 1. gününde ayak bilek hareketleri ve diz hareketleri başlandı ve ek yaralanma durumuna göre tam yük vermeye müsaade edildi.

3. Bulgular:

Hastaların ortalama kaynama süresi 25.3 hafta (16-36 hafta)' idi. Ortalama tam yük verme süresi 9 hafta (6-16 hafta) idi. Tüm hastalarımızda tam kaynama elde edildi. Hastaların ortalama yaşı 32.5 (18-74)' idi. Hastaların 6 (%30)' sında ek ortopedik yaralanma, 2 (%10)' sinde ek sistemik yaralanma mevcuttu. Hastaların 3 (%13.6)' üne cilt problemleri nedeniyle ilk olarak eksternal fiksator uygulandı. Cilt problemleri tedavi edildikten sonra fiksator çıkarılıp 5 gün sonra çivi uygulandı. Tip II açık kırıklı bir (%5) hastamızda yüzeysel enfeksiyon gelişti, oral antibiyoterapiyle tedavi edildi. 3 (%15) hastamızda AP planda 5 dereceden fazla açılanma görüldü. Bunlardan 2 sinin açısı 6 derece olduğu için herhangi bir müdahale önerilmedi, diğer hastada 11 derece açılanma olduğu için cerrahi müdahale önerildi ama hasta kabul etmedi. Hastaların ortalama AOFAS skoru 92.25 (63-100) idi.

Tablo 1. Hastaların demografik özellikleri, Yaralanma mekanizması ve kırık ve açık kırık sınıflamaları

	n.(%)	Ortalama (dağılım)
Cinsiyet		
Erkek	17 (77.23)	
Kadın	5 (22.77)	
Yaş		34.5 (18-74)
Araç içi trafik kazası	6	
Araç dışı trafik kazası	7	
Motorsiklet kazası	1	
Ateşli silah yaralanması	2	
Yüksekten düşme	2	
Basit düşme	3	
AO/OTA sınıflaması		
42 A1	-	
42 A2	4	
42 A3	8	
42 B1	-	
42 B2	1	
42 B3	4	
42 C1	1	
42 C2	2	
42 C3	2	
Açık kırık	16 (72.7) Tip I (2), Tip II (12) Tip IIIA(2)	

4. Tartışma :

Kilitli İMÇ tibia diafiz kırıklarında birincil tedavi seçeneği olarak kabul edilir [6,7,16] Son zamanlarda İMÇ lerin endikasyonu distal tibia kırıklarını içine alarak genişledi (9,10,17). Fan ve ark. [18] ayak bileği ekleminde 4 cm proksimalde deplase tibia metafizel kırıklarında İMÇ ile tedavide başarılı sonuçlar bildirmişler. Nork ve ark. [19] eklem çizgisinden ortalama 35 mm proksimaldeki distal metafizel kırıklarda %92 oranında (herhangi bir planda 5 derece angulasyonu radyolojik uygun dizilim kabul ederek) radyolojik dizilimde kabul edilebilir sonuçlar yayınlamışlar. Krishan ve ark. [20] distal metafizel tibia kırıklarında İMÇ ile tedavinin açısal dizilimde yeterli olduğunu göstermişler. Li ve ark. [21] yaptıkları bir diğer çalışmada distal tibia metafizel kırığında anatomik plak ile birçok yönde kilitleme vidası kullanılabilen İMÇ' leri karşılaştırmışlar, ve sonuç olarak çivi grubu ortalama operasyon süresi, hastanede kalış süresi, tam yük verme ve kaynama süresi açısından plak grubundan avantajlı bulunmuş. Guo ve ark. çalışmasında ise distal tibia metafizel kırığında İMÇ ile submuskuler plak uygulaması arasında çivi grubunda ortalama ağrı skoru, dizilim ve total AOFAS skorunun daha iyi olduğunu ama bu farkın istatistiksel olarak anlamlı bir fark olmadığını ifade etmişler. İMÇ' yi daha kısa operasyon süresi daha az radyasyon maruziyeti ve implantın çıkarılmasının daha kolay olmasından dolayı tavsiye etmişler [22].

Kırık alanındaki fragmanlar arası hareket oymasız İMÇ uygulandığı zaman daha fazla olacağı için özellikle kaynama gecikmesi, kaynamama ve yanlış kaynama gibi komplikasyonların görülme olasılığı artmaktadır [24]. İMÇ uygulamalarında artmış stabilite ve kırık fragmanları arasında minimum hareketten bahsedebiliriz [24] Buna rağmen günümüzde kullanılan oymasız İMÇ' lerde cerrahi sonrası birinci günde tam yük vermeye izin verecek kadar yeterli stabiliteden bahsedemeyiz. Açıkça gösterilmişki sınırlı aksiyal interfragmanter hareket periostal kallus formasyonunu stimüle eder ve bu nedenle kaynamayı hızlandırır [24-26].

Diğer yandan kırık alanındaki makaslama kuvvetleri kırık iyileşmesini olumsuz yönde etkiler, bu nedenle yeni geliştirilen sistemlerin hedefi çivinin distal kilitleme sistemi üzerinde modifikasyonlar yaparak angüler stabilizasyonu sağlamaya yöneliktir [27-29]. Eğer çivi angüler stabil yapı olursa kırık alanına döngüsel bir aksiyal yük vermeye periostal kallus formasyonunun oluşumu artar. Ancak bu koşullarda çivi üzerindeki yük paylaşımı ve distal transfer vidalar üzerindeki dikey kuvvetler kemik kaynamaya kadar devam eder, özellikle oymasız çivilerde daha fazla olarak. Bu güçler özellikle distal sabitleme vidaları üzerinde metal yorgunluğuna neden olur ve sonuçta distal vidalarda kırılma meydana gelir [29-31]. Biz çalışmamızda yeni dizayn oymasız çivileri kullandık ve hiçbir hastamızda implant yetmezliği gelişmedi. Hastalarımızın tamamına ameliyat sonrası birinci günde tam yük verdirdik.

Oymasız İMÇ' ler endosteal dolaşımı kısmen koruduklarından dolayı biyolojik olarak avantajlıdır [32,33]. Oymasız çivilerle kıyaslandığı zaman oymalı çivi uygulamalarında intramedüller basınç ve oyma işlemindeki ısınmaya bağlı termal nekroz çok daha fazladır [34,35]. Oymasız çivilerdeki bu biyolojik avantajlar kaynamayı olumlu yönde etkilemektedir. Bu avantajların aksine oymasız çivi kullanıldığı zaman kemik çivi teması daha az olacağı için mekanik yetersizliğe bağlı kırık fragmanlar arası hareket artabilir [24]. Larsen ve ark. [36] çalışmasında tibia kırıklarında Oymasız İMÇ uygulamalarının oymalı çivilerden daha fazla kaynamama oranına sahip olduğu bildirilmiş. Bizim çalışmamızda oymasız İMÇ kullanmamıza ve hastalarımızın büyük çoğunluğu açık kırık olmasına rağmen kaynamama veya kaynama gecikmesi görülmedi. Bizim kullandığımız distal kilitleme sistemi farklı İMÇ, oymasız İMÇ lerin biyolojik avantajlarına sahipken mevcut kullanılan oymalı İMÇ lerin stabilite özelliklerinde daha üstün olarak stabilite sağlamaktadır. Küçükdurmaz ve ark. [13] çalışmalarında tibia shaft kırıklarında kendilerinin dizayn ettikleri ve bizimde çalışmamızda kullandığımız çivi ile tedavi sonuçlarında bizim çalışmamızla benzer olarak hiçbir hastalarında kaynama gecikmesi ve kaynamama gelişmemiş. Ortalama kaynama süresini 9 [6-12] hafta olarak ifade etmişler. Bizim çalışmamızda ortalama kaynama süresi 25.3 [16-36] haftaydı. Çalışmamızdaki

kaynama süresinin daha uzun olmasını çalışmamızdaki hastaların çoğunluğunun açık kırık olmasına bağlıyoruz. AP planda kabul edilebilir angulasyon açısı olan maksimum 5 dereceyi %85 hastamızda elde ettik. 3 hastamızda 5 dereceden fazla angulasyon görüldü. Bu hastalardan birine düzeltici osteotomi önerildi ama hasta kabul etmedi. Vallier ve ark. tibia shaft kırıklarında İMÇ uygulamalarında açık kırıklarla ilişkili olarak %23 oranında malunion (yanlış kaynama) bildirmişler [37]. Maluniondan kaçınmak için çiviği gönderirken ayak bilek eklemine dik olmasına dikkat etmek gerekir, bunun için referans bir K (kirschner) teli ekleme pareleli olarak gönderip intramedüller gönderilen klavuz teli ile konumuna bakarak hata payını minimuma indirebiliriz. Çivinin distal vidalarını gönderme işlemi genellikle operasyon süresini uzatır ve daha fazla radyasyon maruziyetine neden olur [38]. Cerrahi sırasında maruz kalınan radyasyon dozunun minimumda tutulmasının önemi iyi bilinmektedir [39]. Bu maruziyet riski bir çok cerrahda itici güç olarak işlev görmektedir. Bu durum daha düşük floroskopi kullanımını sağlamak amacıyla yeni cihazların gelişimine katkı sağlamıştır [40]. Bunlar içinde en popüler olanlardan biri bilgisayar destekli cihazlardır. Bunlar kompleks ve pahalı cihazlardır ayrıca kurulumu zaman kaybına neden olduğu gibi floroskopi ihtiyacında sifira indirmektedir [41,42]. Çalışmamızda kullandığımız yeni dizayn İMÇ distal kilitleme mekanizması mevcut kullanılan çivilerden tamamıyla farklıdır. Mevcut İMÇ' lerle kıyaslandığında ilk aşamada distal vida yerleştirilir ve çivi distal vida içine yerleşir. DSBLs' nin kanalının huni benzeri yapısından dolayı ve çivisinde ucunun sivri yapısından dolayı kolaylıkla yerleşimine müsaade eder. Bu durum kilitlenmenin çok kolay olmasına ve dramatik şekilde floroskopi ihtiyacının azalmasına neden olur. Bu sistemi tam olarak işletebilmek için ameliyat öncesi planlamayı çok iyi yapmak gerekir ve en uygun çivi boyunu belirlemek gerekir. Eğer seçtiğimiz çivi kısa kalırsa proksimal end cup ile uzunluğu sağlayabiliriz, eğer uzun olursa çiviği değiştirmemiz gerekir.

Çalışmamızdaki başlıca zayıf yönler vaka sayısının az olması, vakalarda randomizasyon ve kontrol grubunun olmayışıdır. Daha sağlıklı sonuçlar elde edilebilmesi için, vaka sayısının fazla olduğu çok merkezli, prospektif, randomize ve karşılaştırmalı çalışmalara ihtiyaç vardır.

Sonuç:

Her ne kadar biyomekanik çalışmalarla yeni dizayn edilmiş bu çivinin stabilite kontrolleri yapılması gerekli olsada çalışmamızın sonuçları göz önüne alındığında distal tibia kırıklarında yüksek kaynama oranı düşük floroskopi ihtiyacı gibi avantajları nedeniyle güvenle kullanılabilir.

5. Kaynaklar

1. Teeny SM, Wiss DA. Open reduction and internal fixation of tibial plafond fractures. Variables contributing to poor results and complications. Clin Orthop Relat Res. 1993 Jul; (292): 108-17

2. Wyrsh B, McFerran MA, McAndrew M, Limbird TJ, Harper MC, Johnson KD, et al. Operative treatment of fractures of the tibial plafond. A randomized, prospective study. *J Bone Joint Surg Am.* 1996 Nov; 78(11):1646-57
3. Whittle AP, Russell TA, Taylor JC, Lavelle DG. Treatment of open fractures of the tibial shaft with the use of interlocking nailing without reaming. *J Bone Joint Surg Am.* 1992 Sep; 74(8):1162-71
4. 74(8):1162-71
5. Mc Cann PA, Jackson M, Mitchell ST, Atkins RM. Complications of definitive open reduction and internal fixation of pilon fractures of the distal tibia. *Int Orthop.* 2011 Mar; 35(3): 413-8
6. Olerud S, Karlstrom G. Tibial fractures treated by AO compression osteosynthesis. Experiences from a five year material. *Acta Orthop Scand Suppl.* 1972; (140): 1-104.
7. Blachut PA, O'Brien PJ, Meek RN, Broekhuysen HM. Interlocking intramedullary nailing with and without reaming for the treatment of closed fractures of the tibial shaft. A prospective, randomized study. *J Bone Joint Surg Am.* 1997 May; 9(5): 640-6
8. Bone LB, Kassman S, Stegemann P, France J. Prospective study of union rate of open tibial fractures treated with locked, unreamed intramedullary nails. *J Orthop Trauma.* 1994; 8(1): 45-9
9. Bone LB, Johnson KD. Treatment of tibial fractures by reaming and intramedullary nailing. *J Bone Joint Surg Am.* 1986 Jul; 68(6): 877-87.
10. Bonneville P, Savorit L, Combes JM, Rongières M, Bellumore Y, Mansat M. Value of intramedullary locked nailing in distal fractures of the tibia [in French]. *Rev Chir Orthop Reparatrice Appar Mot.* 1996; 82(5): 428-36.
11. Konrath G, Moed BR, Watson JT, Kaneshiro S, Karges DE, Cramer KE. Intramedullary nailing of unstable diaphyseal fractures of the tibia with distal intraarticular involvement. *J Orthop Trauma.* 1997 Apr; 11(3): 200-5.
12. Watson JT. Treatment of unstable fractures of the shaft of the tibia. *J Bone Joint Surg Am.* 1994 Oct; 76(10): 1575-84.
13. Nork SE, Schwartz AK, Agel J, Holt SK, Schrick JL, Winquist RA. Intramedullary nailing of distal metaphyseal tibial fractures. *J Bone Joint Surg Am.* 2005 Jun; 87(6): 1213-21.
14. Küçükürmez F, Akpınar F, Saka G, Sağlam N, Acı C. A newly designed intramedullary nail with distal interlocking system for tibia fractures in adults - the clinical results. *Ulus Travma Acil Cerrahi Derg.* 2012 May; 18(3): 243-9.
15. Gustilo RB, Anderson JT. Prevention of infection in the treatment of one thousand and twenty-five open fractures of long bones: retrospective and prospective analyses. *J Bone Joint Surg Am.* 1976 Jun; 58(4): 453-8.
16. Association OT. Committee for Coding and Classification Fracture and dislocation compendium. *J orthop trauma.* 1996; 10 Suppl 1:v-ix, 1-154.
17. Fan CY, Chiang CC, Chuang TY. Interlocking nails for displaced metaphyseal fractures of the distal tibia. *Injury.* 2005 May; 36(5): 669-74.
18. Robinson CM, McLauchlan GJ, McLean IP, Court-Brown CM. Distal metaphyseal fractures of the tibia with minimal involvement of the ankle. Classification and treatment by locked intramedullary nailing. *J Bone Joint Surg Br.* 1995 Sep; 77(5): 781-7.
19. Krishan A, Peshin C, Singh D. Intramedullary nailing and plate osteosynthesis for fractures of the distal metaphyseal tibia and fibula. *J Orthop Surg (Hong Kong).* 2009 Dec; 17(3): 317-20.
20. Li Y, Liu L, Tang X, Pei F, Wang G, Fang Y, et al. Comparison of low, multidirectional locked nailing and plating in the treatment of distal tibial metadiaphyseal fractures. *Int Orthop.* 2012 Jul; 36(7): 1457-62
21. Guo JJ, Tang N, Yang HL, Tang TS. A prospective, randomised trial comparing closed intramedullary nailing with percutaneous plating in the treatment of distal metaphyseal fractures of the tibia. *J Bone Joint Surg Br.* 2010 Jul; 92(7): 984-8.
22. Penzkofer R, Maier M, Nolte A, von Oldenburg G, Püschel K, Bühren V, et al. Influence of intramedullary nail diameter and locking mode on the stability of tibial shaft fracture fixation. *Arch Orthop Trauma Surg* 2009 Apr; 129(4): 525-31.
23. Bhandari M, Tornetta P, Sprague S, Najibi S, Petrisor B, Griffith L. Predictors of reoperation following operative management of fractures of the tibial shaft. *J Orthop Trauma* 2003 May; 17(5): 353-61.
24. Hou T, Li Q, Luo F, Xu J, Xie Z, Wu X, et al. Controlled dynamization to enhance reconstruction capacity of tissue engineered bone in healing critically sized bone defects: an in vivo study in goats. *Tissue Eng Part A* 2010 Jan; 16(1): 201-12
25. Forster MC, Bruce AS, Aster AS. Should the tibia be reamed when nailing? *Injury* 2005 Mar; 36(3): 439-44.
26. Wehner T, Penzkofer R, Augat P, Claes L, Simon U. Improvement of the shear fixation stability of intramedullary nailing. *Clin Biomech (Bristol, Avon)* 2011 Feb; 26(2): 147-51
27. Gueorguiev B, Wähnert D, Albrecht D, Ockert B, Windolf M, Schwieger K. Effect on dynamic mechanical stability and interfragmentary movement of angle-stable locking of intramedullary nails in unstable distal tibia fractures: a biomechanical study. *J Trauma* 2011 Feb; 70(2): 358-65.
28. Schüller M, Weninger P, Tschegg E, Jamek M, Redl H, Stanzl-Tschegg S. Micromotion at the fracture site after tibial nailing with four unreamed small-diameter nails--a biomechanical study using a distal tibia fracture model. *J Trauma* 2009 May; 66(5): 1391-7.
29. Kaspar K, Schell H, Seebeck P, Thompson MS, Schütz M, Haas NP, et al. Angle stable locking reduces interfragmentary movements and promotes healing after unreamed nailing. Study of a displaced osteotomy model in sheep tibiae. *J Bone Joint Surg Am* 2005 Sep; 87(9): 2028-37.
30. Hupel TM, Weinberg JA, Aksenov SA, Schemitsch EH. Effect of unreamed, limited reamed, and standard reamed intramedullary nailing on cortical bone porosity and new bone formation. *J Orthop Trauma* 2001 Jan; 15(1): 18-27
31. Shepherd LE, Shean CJ, Gelalis ID, Lee J, Carter VS. Prospective randomized study of reamed versus unreamed femoral intramedullary nailing: an assessment of procedures. *J Orthop Trauma* 2001 Jan; 15(1): 28-32
32. Saldua NS, Kuhn KM, Mazurek MT. Thermal necrosis complicating reamed intramedullary nailing of a closed tibial diaphysis fracture: a case report. *J Orthop Trauma* 2008 Nov-Dec; 22(10): 737-41
33. Leunig M, Hertel R. Thermal necrosis after tibial reaming for intramedullary nail fixation. A report of three cases. *J Bone Joint Surg Br* 1996 Jul; 78(4): 584-7.
34. Larsen LB, Madsen JE, Høiness PR, Øvre S. Should insertion of intramedullary nails for tibial fractures be with or without reaming? A prospective, randomized study with 3.8 years' follow-up. *J Orthop Trauma* 2004 Mar; 18(3): 144-9.
35. Vallier HA, Cureton BA, Patterson BM. Randomized, prospective comparison of plate versus intramedullary nail fixation for distal tibia shaft fractures. *J Orthop Trauma* 2011 Dec; 25(12): 736-41
36. Whatling GM, Nokes LD. Literature review of current techniques for the insertion of distal screws into intramedullary locking nails. *Injury* 2006 Feb; 37(2): 109-19
37. Barry TP. Radiation exposure to an orthopedic surgeon. *Clin Orthop Relat Res* 1984 Jan-Feb; (182): 160-4.
38. Babis GC, Benetos IS, Zoubos AB, Soucacos PN. The effectiveness of the external distal aiming device in intramedullary fixation of tibial shaft fractures. *Arch Orthop Trauma Surg* 2007 Dec; 127(10): 905-8
39. Suhm N, Jacob AL, Nolte LP, et al. Surgical navigation based on fluoroscopy--clinical application for computer-assisted distal locking of intramedullary implants. *Comput Aided Surg* 2000; 5(6): 391-400.

<http://edergi.cbu.edu.tr/ojs/index.php/cbusbed> isimli yazarın CBU-SBED başlıklı eseri bu Creative Commons Alıntı-Gayriticari 4.0 Uluslararası Lisansı ile lisanslanmıştır.

