

## Broiler Piliçlerde A Vitamin Yokluğunda Patolojik Bulgular

Aydın ÇEVİK

Fırat Üniversitesi, Veteriner Fakültesi, Patoloji Anabilim Dalı, Elazığ, Türkiye.

Geliş Tarihi: 02.10.2018

Kabul Tarihi: 03.12.2018

**Özet:** Bu çalışmada rasyonlardaki A vitamini (vit. A) yokluğuna ilgili olarak, broiler piliçlerde şekillenen makroskobik ve mikroskobik lezyonlar incelendi. Bu amaçla 20 kontrol, 20 deneme olmak üzere toplam 40 adet bir günlük broiler civciv kullanıldı. Kontrol grubuna uygun 15.000 IU/kg vit. A içeren rasyon verilirken, deneme grubuna vit. A içermeyen aynı rasyon verildi. Deneme süresinin sonunda, vit. A içermeyen rasyonla beslenen piliçlerde klinik olarak gelişim geriliği, zayıflık ve halsizlik görüldü. Makroskobik olarak üst solunum ve sindirim kanalı mukozasının renginde matlaşma, bursa Fabricius'ta (b. Fabricius) büyüme, mukoza üzerinde beyazımsı yapışkan bir materyalin bulunduğu gözlemlendi. Mikroskobik olarak üst solunum yolları ve sindirim kanalı mukoza epitelinde dejenerasyon, nekroz ve deskuamasyon, müköz bezlerde metaplazi ve keratinizasyon tespit edildi. Bursa Fabricius'ta interfoliküler ödem ve metaplazi gözlemlendi. Sonuç olarak; vit. A yetersizliğinin civcivlerde solunum, sindirim ve b. Fabricius'ta metaplaziye neden olduğu ve bu bulguların teşhiste yararlı olacağı kanaatine varılmıştır.

**Anahtar Kelimeler:** Broiler piliç, Patolojik bulgular, Vitamin A.

### Pathological Findings in Broiler Chicks with Vitamin A Deficiency

**Abstract:** In this study, macroscopic and microscopic lesions developed as a result of vitamin A deficiency in broiler chicks were examined. For this purpose, a total of 40 broiler chicks (one day-old) were used as control (n=20) and test (n=20) groups. The chicks in the control group were fed with a ration containing 15.000 IU/kg vitamin A, while the animals in the test group received the same ration without vitamin A. At the end of the experimental period, growth retardation and weakness were observed in the test chicks. Macroscopically, enlargement of the b. Fabricius, darkness in the mucosa of the upper respiratory and gastrointestinal systems and a sticky, whitish material on the surface of the mucosa was observed. Microscopically, epithelial degeneration, necrosis and desquamation in the mucosa of upper respiratory and gastrointestinal systems, keratinization in the mucous glandular epithelia and metaplasia in the mucous glands were determined. Interfollicular edema and metaplasia were observed in the b. Fabricius. As a result; Vitamin A deficiency causes metaplastic changes in the respiratory, digestive system and b. Fabricius, and these findings will be useful in diagnosis of Vitamin A deficiency in chicks.

**Keywords:** Broiler chick, Pathological findings, Vitamin A.

### Giriş

A vitamini büyümeyi sağlayan mukozaların bütünlüğünü ve gelişimini muhafaza eden bir vitamindir. Vit. A'nın bu işlevleri nasıl yerine getirdiği konusundaki bilgiler oldukça sınırlıdır. Hücrelerin vit. A'yı bağlayan özel proteinlere sahip olduğu, bu vitamin kompleksinin nukleusa taşındığı, translasyonu modifiye ettiği ve diferensiyasyonu sağladığı bildirilmektedir (Biester ve Schwerde, 1965; Zwart ve ark., 1979). Ayrıca, hücre membranı ve organel membranlarının bütünlüğü vit. A sayesinde korunmaktadır (Biester ve Schwerde, 1965; Zwart ve ark., 1979). Vit. A içermeyen diyetle beslenen civcivlerde, eğer anaçlar vit. A'dan fakir bir rasyonla beslenmiş ise semptomlar ilk haftadan itibaren görülmeye başlar. Ancak anaçlar normal diyetle beslenmiş ise, 6-7. haftadan itibaren semptomlar şekillenir. Büyümede gerileme, güçsüzlük, tüylerde kabarma, ataksi ve görme bozukluğu bildirilen diğer semptomlardır (Biester ve Schwerde, 1965; Howell ve Thompson, 1967a;

Howell ve ark., 1969; Mayor, 1968; McCance, 1960). Vit. A'dan yoksun rasyonla beslenen ergin tavuklarda, 6. günden itibaren klinik bulguların gözlemlendiği, palpebra tertia'nın yarım olarak kapandığı, yürümede bozukluk ve denge kaybı gibi klinik bulgular tesbit edilirken, bu bozuklukların 9-10. günden itibaren daha şiddetli klinik bulgulara dönüştüğü, 16-17. günden itibaren ölümlerin şekillendiği, bazı olaylarda ise bu sürenin 2-5 aya kadar uzandığı bildirilmiştir. Bunlara ilaveten yumurta veriminde düşme, kilo kaybı, tüylerde kabarıklık, görme bozukluğu ve körlük, ataksi, embriyo oranında düşme, anormal embriyoların çıkması, gibi belirtiler de görülmüştür (Biester ve Schwerde, 1965; Howell ve ark., 1969; Howell ve Thompson, 1967a; Howell ve Thompson, 1967b; Mohan ve ark., 1978). Makroskobik lezyonların üst solunum ve sindirim yollarında lokalize olduğu, beyaz küçük püstül benzeri odaklarla bezendiği, ilave olarak iç organlarda ürikozis, merkezi sinir

sisteminde ve kemik dokuda değişikliklerin olduğu; nadiren de b. Fabricius'ta foliaların büzüştüğü ve sarı kazeöz bir materyal ile dolduğu bildirilmiştir (Biester ve Schwerde, 1965; Howell ve Thompson, 1967a; Howell ve ark., 1969; Riddell, 1987). Mikroskopik olarak ise, üst solunum ve sindirim yolları mukozalarında atrofi, keratinizasyon, dejenerasyon, nekroz ve deskuamasyon ile müköz bez epitellerinde ve b. Fabricius'ta metaplazinin şekillendiği bildirilmiştir (Aruo, 1978; Mayor, 1968; Riddell, 1987; Zwart ve ark., 1979).

Bu çalışma, vit. A'dan yoksun bir rasyon ile beslenen broiler piliçlerde klinik, makroskopik ve mikroskopik değişiklikleri araştırmak amacıyla yapıldı.

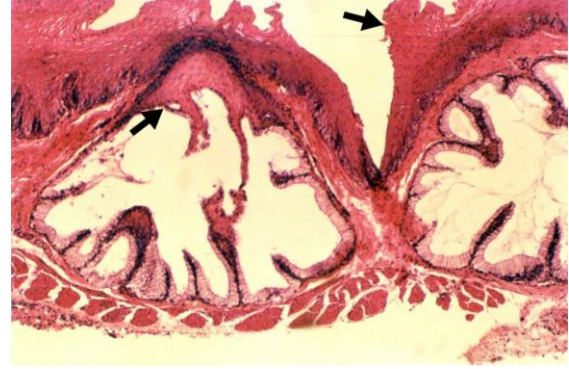
### Materyal ve Metot

Materyal olarak 40 adet bir günlük broiler civciv kullanıldı. Kontrol ve deneme grubu olarak 20'şerli iki gruba ayrılan civcivlere ad libitum su ve yem verildi. Kontrol grubuna 15.000 IU/kg vit. A ihtiva eden standart broiler yemi verilirken deneme grubuna vit. A içermeyen aynı rasyon verildi. Deneme 50 gün devam etti. Deneme süresinin sonunda kesilen piliçlerin sistemik nekropsileri yapılarak özofagus, trakea, burun, mide, ince ve kalın barsaklar, b. Fabricius, kalp, akciğer, karaciğer, böbrek, göz, dil, dalak, timus gibi organlardan histopatolojik muayene için doku örnekleri alınarak %10'luk nötral formalin solüsyonunda tespit edildi. Rutin olarak hazırlanan parafin bloklardan 5 µm kalınlığında alınan kesitler hematoksilin-eozin ve Ayoub-Shklar metodu boyanarak ışık mikroskopunda incelendi (Luna, 1968).

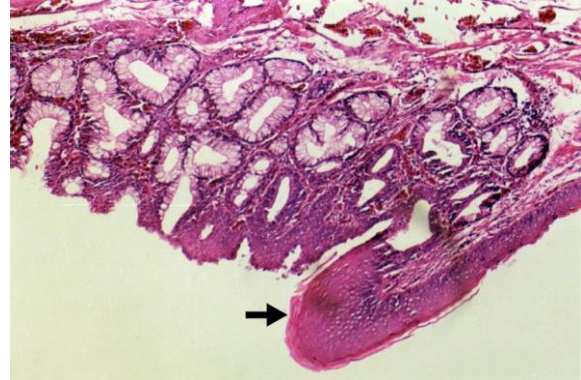
### Bulgular

Klinik olarak, ilk haftadan itibaren deneme grubu civcivlerde; gelişim geriliği, zayıflık, halsizlik ve tüylerde kabarıklık görüldü.

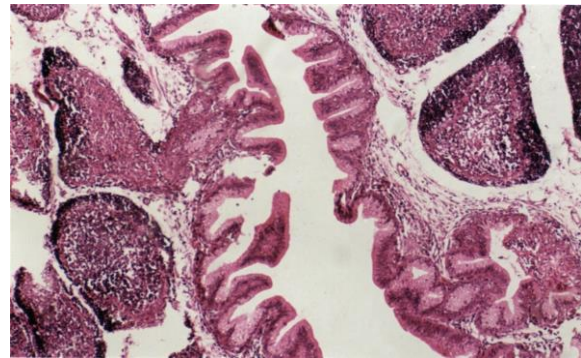
Bu bulguların 5 ve 6. haftaya doğru daha da şiddetlendiği gözlemlendi. Makroskopik olarak, üst solunum ve sindirim yolları mukozasının normal parlak görünümünü kaybederek, matlaştığı, beyazımsı odakların şekillendiği, karaciğerin hafif büyüdüğü ve soluk bir renk aldığı, b. Fabricius'un büyüdüğü, mukoza üzerinde beyazımsı yapışkan bir eksudatın bulunduğu tespit edildi. Mikroskopik olarak, üst solunum ve sindirim sistemi mukozasında, lamina epitelyaliste dejenerasyon, nekroz ve deskuamasyon, yer yer keratinizasyon, müköz bez epitellerinde nekroz ve bunlara ilave olarak skuamoz metaplazi odakları da gözlemlendi (Şekil 1, 2).



Şekil 1. Özofagus bezlerinde dilatasyon ve metaplazi (oklar), HE X20.



Şekil 2. Burun mukozasında keratinizasyon, submukozal hemoraji, epiteliyal metaplazi (ok), HE X20.



Şekil 3. b. Fabricius'ta kolumnar epitelde metaplazi, HE X10.

Muskuler mide müköz bezlerinde dilatasyon ve bez epitellerinde deskuamasyon, skuamoz metaplazi, barsak bezlerinin kript lumeninde nekrotik doku artıklarını içeren eozinofilik kitleler dikkati çekti. Karaciğerde hepatositlerde diffuz hidropik dejenerasyon, b. Fabricius'ta yer yer interfoliküler ödem, kolumnar epitelin metaplazisi gözlemlendi (Şekil 3). Metaplazi ve keratinizasyonun lokalizasyonu ve görülme sıklığı Tablo 1'de gösterilmiştir. Kontrol grubu civcivlerde klinik, makroskopik ve mikroskopik bir değişim saptanmadı.

**Tablo 1.** A vitamini bulunmayan rasyonla beslenen grupta metaplazi ve keratinizasyonun dokulara göre görülme sıklığı.

Lokalizasyon yeri	Skuamoz metaplazi	Keratinizasyon
b. Fabricius	18/20	-
Özofagus bezleri	8/20	4/20
Burun mukozası	10/20	6/20

## Tartışma ve Sonuç

Vitamin A genç hayvanlarda büyümeyi sağlayan, mukozaların gelişimi ve bütünlüğünü koruyan önemli bir vitamindir. Eksikliğinde başta sindirim sistemi mukozası olmak üzere solunum sistemi ve ürogenital sistem mukozalarında bez ve yüzey epitellerde dejenerasyon, nekroz, atrofi, metaplazi ve keratinizasyon ile karakterize değişimler şekillenmektedir (Biester ve Schwerde, 1965; Howell ve ark., 1969; Riddel, 1987; Zwart ve ark., 1979). Çeşitli araştırmalarda civcivlerde klinik olarak zayıflık, tüylerde kabarıklık, inkoordinasyon, güçsüzlük gibi klinik semptomlar tespit edildiği ve 16-17. günlerde ölümlerin şekillendiği bazı araştırmalarda da ölümlerin meydana gelmediği bildirilmiştir (Biester ve Schwerde, 1965; Howell ve Thompson, 1967a; Uche, 1986; Zwart ve ark., 1979). Deneme süresi uzun tutulan araştırmalarda bildirilen sinirsel semptomlar ve ölüm (Biester ve Schwerde, 1965; Zwart ve ark., 1979) bu çalışmada gözlenmemiştir. Bu durum, deney süresinin kısalığı ve civcivlerin temin edildiği işletmelerde anaçların vit. A'dan zengin rasyonlarla beslendiğine yorumlanabilir.

Araştırmaların büyük bir bölümünde makroskobik ve mikroskobik lezyonların üstsolunum ve sindirim sistemi mukozasında lokalize olduğu bu lezyonların, epitelde dejenerasyon, nekroz, deskuamasyon ve metaplazi ile karakterize olduğu bildirilmiştir (Aruo, 1978; Biester ve Schwerde, 1965; Howell ve Thompson, 1967a; Howell ve ark., 1969; Mayor, 1968; Mohan, 1960; Riddell, 1987; Zwart ve ark., 1979). Daha sınırlı değişikliklerin b. Fabricius'ta şekillendiği birkaç çalışmada açıklanmıştır. Bu çalışmada, skuamoz metaplazi b. Fabricius'ta %90, özofagusda %40 ve burun mukozasında %50; keratinizasyon ise; özofagusda %20 ve burun mukozasında %30 oranında gözlenmiştir. Bu durumda skuamoz metaplazinin en fazla b. Fabricius'ta daha az olarak da burun ve özofagusda şekillendiği, keratinizasyonun ise; daha fazla burun mukozasında, az olarak da özofagus mukozasında şekillendiği, b. Fabricius'ta hiç şekillenmediği gözlemlendi. Erginlerde, yumurta tavuklarında A vitamini yetersizliğine bağlı olarak ürokozisin şekillendiği bildirilmiştir (Biester

ve Schwerde, 1965; McCance, 1960; Uche, 1986; Zwart ve ark., 1979). Ürokozisin görülmemiş olması, çalışmanın kısa süreli olması ve anaçların vit. A'dan zengin rasyonlarla beslenmiş olması ile açıklanabilir. Makroskobik ve mikroskobik bulgular, literatür bulgularına benzerlik göstermekle birlikte b. Fabricius'taki metaplazi literatür bilgilerine oranla daha yüksek oranda bulunmuştur.

Sonuç olarak; vit. A'dan yoksun bir diyetle beslenen civcivlerde üst solunum ve sindirim sistemindeki lezyonlarla birlikte, b. Fabricius'ta %90 metaplazi saptanması A avitaminozisin histopatolojik tanısında oldukça önemli bir bulgu olarak değerlendirilebileceğini ortaya koymuştur.

## Kaynaklar

- Aruo SK, 1978: Observations on avitaminosis A in chickens in Uganda. *Bull of Animal Health and Production in Africa*, 26, 258-262.
- Biester HE, Schwarte LH, 1965: Diseases of Poultry. 1<sup>st</sup> ed., The Iowa State University Press. Ames-Iowa, USA.
- Howell JMC, Pitt GAJ, Thompson JN, 1969: The development of lesions in vitamin A-deficient adult fowl. *Br J Exp Pathol*, 50, 181-186.
- Howell JMC, Thompson JN, 1967a: Lesions associated with the development of ataxia in vitamin A-deficient chicks. *B J Nutr*, 21, 741-750.
- Howell JMC, Thompson JN, 1967b: Observations on the lesions in vitamin A deficient adult fowl with particular reference to changes in bone and central nervous system. *British J of Exp Pathol*, 48, 450-454.
- Luna LG, 1968: Manual of Histologic Staining Methods of The Armed Forces Institute of Pathology. 3<sup>rd</sup> ed., Mc Graw - Hill Book Company, New York, USA.
- Mayor OY, 1968: Histopathological aids to the diagnosis of certain poultry disease. *Vet Bulletin*, 38, 273-285.
- McCance RA, 1960: Severe undernutrition in growing and adult animals: 1. Production and general effects. *Br J Nutr*, 14, 59-73.
- Mohan K, Ahuja SD, Agarwa SK, Mohapatra SC, 1978: Incidence and pattern of chick mortality in four White Leghorn strains. *Ind Vet J*, 55, 976-981.
- Riddell C, 1987: Avian Histopathology. 1<sup>st</sup> ed., American Association of Avian Pathologists. Allen Press Inc., Lawrence, Kansas, USA.
- Uche UE, 1986: Concurrent outbreak of avitaminosis A and coccidiosis in a poultry flock. *Bull of Animal Health and Production in Africa*, 34, 3-7.
- Zwart P, Schreurs WHP, Dorrestein GM, 1979: Vitamin A deficiency in parrots. *Erkrankungen der Zootiere. Verhandlungsbericht des XXI. Internationalen symposiums über die Erkrankungen der Zootiere*, Mulhouse, pp. 41-52.

**Yazışma Adresi:** Aydın ÇEVİK

Fırat Üniversitesi, Veteriner Fakültesi, Patoloji Anabilim Dalı, Elazığ, Türkiye

E-mail: acevik@firat.edu.tr