

Metoklopramid'in yenidoğan karaciğer dokusunda proliferasyon sinyal molekülleri üzerine etkisinin incelenmesi

AN EXAMINATION OF THE EFFECT OF METOCLOPRAMIDE ON PROLIFERATION SIGNAL MOLECULES IN NEWBORN LIVER TISSUE

Oya SAYIN¹, Seren Gülşen GÜRGEN², Nurcan UMUR³, Ayşe Tuç YÜCEL⁴, Ece ONUR⁵

¹Dokuz Eylül Üniversitesi, Sağlık Hizmetleri Meslek Yüksekokulu, Biyokimya Bölümü, İzmir, Türkiye

²Celal Bayar Üniversitesi, Sağlık Hizmetleri Meslek Yüksekokulu, Histoloji ve Embriyoloji Bölümü, Manisa, Türkiye

³Celal Bayar Üniversitesi, Sağlık Hizmetleri Meslek Yüksekokulu, Biyokimya Bölümü, Manisa, Türkiye

⁴Celal Bayar Üniversitesi, Sağlık Hizmetleri Meslek Yüksekokulu, Anatomi Bölümü, Manisa, Türkiye

⁵Celal Bayar Üniversitesi, Tıp Fakültesi, Tıbbi Biyokimya Anabilim Dalı, Manisa, Türkiye

ÖZ

Amaç: Klinikte metoklopramid (MCP) bulantı, kusma (semptomu/yakınması) varlığında ve son yıllarda laktasyon döneminde yaygın olarak kullanılan ilaçtır. MCP'nin emzirme döneminde kullanılmasının yeni doğanda neden olabileceği yan etkilerle ilgili literatürde moleküler düzeyde bir çalışma bulunmamaktadır. Çalışmamızda MCP'nin yenidoğan karaciğer dokusunda neden olabileceği proliferatif değişikliklerin incelenmesi amaçlanmıştır.

Gereç ve Yöntem: Çalışmada 18 adet dişi Wistar-albino yeni doğum yapmış sıçanlar yavruları ile birlikte 3 gruba ayrıldı. Sağlıklı kontrol, düşük doz MCP uygulanan grup, yüksek doz MCP uygulanan grup. Deney laktasyon dönemi boyunca devam etti ve 21 gün sonunda yavruların karaciğer dokusunda immunohistokimyasal boyama ile 5-Bromo-2-Deoksiuridin (BrdU), Ki-67 ve proliferasyon hücre nükleer antijeni (PCNA); doku homojenatında ELISA ile BrdU ve Ki-67 düzeyleri değerlendirildi.

Bulgular: Kontrol grubunun santral ven çevresindeki hepatositlerde BrdU, PCNA ve Ki-67 immunreaktivite oranları orta şiddette iken; düşük ve yüksek doz metoklopramid gruplarında kontrole göre istatistiksel anlamlı artış saptandı. Doku homojenatları BrdU ve Ki-67 düzeylerinde, hem düşük hem de yüksek doz MCP gruplarında kontrole göre istatistiksel olarak anlamlı artış gözlemlendi.

Sonuç: Çalışmamızda hem düşük hem de yüksek doz MCP gruplarında, BrdU, PCNA ve Ki-67 immunreaksiyonunun artması bu ajanın, hücrede DNA sentezini etkilediğini göstermektedir. Bu da aşırı proliferasyon indeksine neden olabilmektedir.

Anahtar Sözcükler: Metoklopramid, Karaciğer, BrdU, PCNA, Ki-67

ABSTRACT

Objective: Metoclopramide (MCP) is a drug widely used in nausea and vomiting (in the presence of symptoms / complaints) and recently during lactation period. There are no studies at the molecular level in the literature concerning potential side-effects in the newborn caused by the use of MCP during breastfeeding. The purpose of this study was to investigate the potential proliferative changes in newborn liver tissue caused by MCP.

Material and Method: 18 young adult female Wistar albino rats that had recently given birth, together with their pups, were divided into 3 groups; healthy control, administered a low dose of MCP, and administered a high dose of MCP.

Oya SAYIN

Dokuz Eylül Üniversitesi
Sağlık Hizmetleri Meslek Yüksekokulu
Biyokimya Bölümü
İZMİR

<https://orcid.org/0000-0003-0879091>

The experiment continued throughout the lactation period. Pups' hepatic tissues were removed under light microscopy at the end of the 21st day. 5-bromo-2-deoxyuridine (BrdU), Ki-67 and proliferating cell nuclear antigen (PCNA) were used in immunohistochemical staining. BrdU and Ki-67 levels in the tissue homogenate were assessed using the ELISA method.

Results: BrdU, PCNA and Ki-67 immunoreactivities in hepatocytes around the central vein of control group were moderate whereas BrdU, PCNA and Ki-67 immunoreactivities were significantly increased in the low-dose group and in the high-dose MCP groups compared to the control group. In tissue homogenates, BrdU and Ki-67 ELISA levels were observed to be significantly increased in low-dose and high-dose MCP groups compared to the control group.

Conclusion: In our study, increased BrdU, PCNA and Ki-67 immunoreactions in livers in both the low- and the high-dose MCP groups show that this agent affected DNA synthesis and it may also cause an excessive proliferation index.

Keywords: Metoclopramide, Liver, BrdU, PCNA, Ki-67

Anne sütü; beslenme, anti-alerjik, anti-enfeksiyon ve psiko-duygusal bakımdan diğer sütlü gıdalardan üstün olarak kabul edilmektedir (1). Emzirmenin hem anne hem de çocuk sağlığı açısından yararları bulunmaktadır. Yenidoğanda özellikle ilk 6 ay emzirme altın standart süre olarak tanımlanmaktadır, bu süre 2 yıl ya da daha fazla da olabilmektedir (2-4). Erken dönemde emzirmenin sonlanması ya da yetersiz süt üretimi doğum yapan kadınların özellikle de erken doğum yapanların önemli ve yaygın bir problemidir (5). Ayrıca doğumun gecikmesi, sezeryanın yüksek oranda olması, bir saatten uzun süren stresli doğum sancısı ve obezite emzirme için fizyolojik bir engel yaratabilir. Az miktarda süt üretiminin diğer nedenleri arasında genellikle meme hipoplazisi, alkol bağımlılığı ve doğum sancısı esnasında analjezik kullanımı yer almaktadır. Yetersiz süt üretimi olan kadınlar süt üretimini arttırmak amacıyla bitkisel ve farmasötik galaktagoglara başvurabilmektedirler.

Galaktagoglar; yeterli süt üretimini başlatmaya ve sürdürmeye yardımcı olan ilaçlardır. Çoğu, dopamin reseptörleri ile etkileşerek farmakolojik etkilerini gösterirler, bu da artmış prolaktin düzeyleri ile sonuçlanır ve böylece süt miktarı artar. Metoklopramid (Metpamid), sulpiride (Zegrid), domperidon (Motilium), klorpromazine (Largactil) ve ekzojen hormonlar (TRH, Tirotropin Salgılatıcı Hormon) üzerinde çalışılan başlıca galaktagoglardır (6-9). Metoklopramid (MCP); merkezi

sinir sisteminde dopaminin salınımına antagonist etki ederek prolaktin seviyesini artırır. Ayrıca merkezi ve periferik sinir sisteminde dopamin reseptör (D2-R) antago-nisti olması nedeniyle üst gastrointestinal motiliteyi uyarıcı etkisiyle gastroözofagial reflü hastalığının tedavisinde ve birçok hastalığın tedavisinde anti-emetik olarak kullanılmaktadır (10,11).

Literatürde, MCP'nin laktasyon üzerine etkin olduğu çalışmaların yanında az sayıda yan etkilerinin olduğu çalışmalar bulunmaktadır. Emziren annelerin sütü arttırmak için aldığı MCP'nin süte geçtiği bilinmektedir. Annede MCP'nin yorgunluk, baş ağrısı, anksiyete, intestinal bozukluklar ve özellikle depresyon ve ekstrapiramidal yan etkilere (%1) yol açtığı bildirilmiştir (12,13). Annede yaptığı yan etkilere karşılık yeni doğanda yan etkilere neden olup olmadığı bilinmemektedir. MCP'nin emzirme döneminde kullanılmasının yeni doğanda neden olabileceği yan etkilerle ilgili literatürde moleküler düzeyde herhangi bir çalışma bulunmamaktadır.

Çalışmamızda laktasyon döneminde anne sıçanlara MCP uygulanmasının yavrularının karaciğer dokusunda neden olabileceği proliferatif değişikliklerin immunohistokimyasal ve biyokimyasal olarak incelenmesi amaçlandı. Bu amaçla proliferatif değişiklikler; BrdU, PCNA ve Ki-67 ekspresyonlarının dağılımı ve doku homojenatındaki düzeyleri ile değerlendirildi.

GEREÇ ve YÖNTEM

Deney Protokolü

Çalışma için, Celal Bayar Üniversitesi Hayvan Deneyleri Yerel Etik Kurul'undan 21.01.2015 /77.637.435.08 tarih ve protokol no ile Etik Onay alındı. Bu çalışmada 18 adet dişi Wistar-albino genç erişkin yeni doğum yapmış dişi sıçanlar kullanıldı. Genç erişkin yeni doğum yapmış sıçanlar yavruları ile birlikte 3 gruba ayrıldı (n=6); 1.Grup: sağlıklı kontrol, 2.Grup: düşük doz MCP uygulanan grup (10 mg/kg 21 gün, günde 2 doz) (14), 3.Grup: yüksek doz MCP uygulanan grup (45 mg/kg 21 gün, günde 2 doz, ip) (15). İlaç uygulaması sonunda her anneden rastgele 2 yavru seçildi. Çalışmaya her gruptan 12 yavru ve toplamda 36 yavru ile devam edildi.

Çalışmada uygulanan MCP Sigma-Aldrich (Metoklopramide hydrochloride, CAS Number: 7232-21-5) firmasından elde edildi. Laktasyon süresince MCP anne sıçanlara intra peritoneal olarak enjekte edilerek hiperprolaktinemi gerçekleştirildi, yavrulara herhangi bir işlem uygulanmadı. Deney laktasyon dönemi boyunca devam etti ve 21. günden sonra anne ve yavru sıçanlar ketamin (90mg/kg) ve ksilazine (5mg/kg) intraperitoneal enjeksiyonu ile sakrifiye edildi. Servikal dislokasyondan sonra karaciğer dokusu çıkartılarak bir kısmı ışık mikroskop takipleri için fiksatiflere konuldu, organların diğer kısmı biyokimyasal parametreleri değerlendirmek üzere -80°C derin dondurucuda saklandı.

İmmunohistokimyasal Çalışmalar

Hücre proliferasyon belirteçleri olan BrdU, PCNA ve Ki-67 dokudaki dağılımları immunohistokimyasal olarak, doku düzeyleri ise biyokimyasal olarak ELISA yöntemi ile değerlendirildi.

5-Bromo-2-Deoksiuridin (BrdU), Prolifere hücre nükleer antigeni (PCNA) ve Ki-67 hücre proliferasyonu göstermek için yapılan testlerdir. BrdU; halojenli pirimidinler grubunda yer alır ve DNA sentezi sırasında timidin molekülünün yerini alarak DNA zincirinin yapısına girebilirler. Bu nedenle bu maddelere 'timidin analogu' adı verilmektedir. Bu yöntem, sadece S fazındaki hücrelerin BrdU ile işaretlenmesi ve bu işaretli hücre grubunun hücre siklusundaki ilerlemesinin izlenmesine

dayanır. PCNA ekspresyonu siklusun geç G1 ve S fazlarında maksimum olan, DNA polimeraz- δ enziminin yardımcı faktörüdür. Ki-67 ise hücre döngüsünün G0 hariç bütün aktif fazlarında bulunan histon olmayan proteindir (16,17).

İmmunohistokimyasal incelemeler için 60°C lik etüvde 1 gece ve de 3 değişim 20'şer dakika deparafinize edilen doku kesitleri, azalan alkol serilerinde rehidrate edildikten sonra 10 dakika distile su ile yıkandı. Dokuya zarar vermeden kurulanıp dakopen (Dako, Glostrup, Denmark) ile çevreleri sınırlandı. Antijenik sitelerini açığa çıkarabilmek için 37°C' de 15 dk Tris buffer (Distile suda çözülmüş 50 mM Tris base ve 150 mM NaCl) içindeki %2 tripsin (Sigma-Adrich) de bekletildi. Daha sonra doku endojen peroksidazını inhibe etmek amacıyla 5 dk %3'lük Hidrojen peroksit (LabVision, USA) uygulandı. Fosfat tampon solüsyonu (PBS, Neomarker, Fremont, CA, USA), ile yıkanan kesitler 1 saat oda ısısında bloklama solüsyonu (İnvitrogen, CA, USA) ile enkübe edildi ve ardından BrdU (Mouse monoclonal, Thermo Scientific, Fremont, USA) PCNA (Rabbit polyclonal, Thermo Scientific, Fremont, USA) ve Ki-67 (Rabbit polyclonal, Thermo Scientific, Fremont, USA) antikorları ile bir saat +40C'de 1 saat inkübe edildi. Ardından PBS solüsyonu yıkanan kesitler biyotinlenmiş sekonder antikor ve streptavidin konjuge horseradish peroksidazla 30 dakika inkübe edildi (Invitrogen, CA, USA). Reaksiyonun görünür hale getirilmesi için diaminobenzidine (AEC, Thermo Scientific, Fremont, USA) kullanıldı. Zemin boyaması Harris hematoksilen ile yapıldı. Fotoğraflar CX31 ışık mikroskopu (Olympus, Tokyo, Japan) kullanılarak değerlendirildi (18).

Biyokimyasal Çalışmalar

Sıçan doku örneklerinin hazırlanması ve Protein ölçümleri

Doku homojenizasyonu için 100 mM Tris, pH 7.4, 150 mM NaCl, 1 mM EDTA, %1 Triton X-100, %5 sodyum deoksikolat, proteaz inhibitör kokteyli karışımı ile hazırlanmış doku ekstraksiyon tamponu kullanıldı. Her bir dokunun 0.1 g ağırlığı için 1:10 olacak şekilde doku ekstraksiyon tamponu kullanıldı (w/v). Daha sonra elde edilen homojenatlar 4000 rpm'de 15 dak. santrifüj edildi

ve süpernatantlar alınarak protein ölçümü yapıldı ve biyokimyasal çalışmalar için -80 °C'de analiz gününe kadar muhafaza edildi. Homojenatlarda protein ölçümünde biçinkonik asid (BCA) protein ölçüm yöntemi kullanıldı (Kat No: Thermo, BCA Protein assay Kits, 23225 Rockford, USA) ve süpernatantların bir kısmı biyokimyasal çalışmalar için -80 °C'de analiz gününe kadar muhafaza edildi (18).

ELISA Ölçümleri

Sıçanlarda karaciğer dokusunda BrdU (Sun Red Biological Technology, Shanghai, China) ve Ki-67 (Cusabio, CSB-E13175r) düzeyleri enzim bağlı immunosorbent assay (ELISA) kitleri ile kit prosedürüne uygun olarak değerlendirildi. Absorbanslar, Synergy HT, Multi-Detection Microplate Reader, BIO-TEK plate reader cihazı kullanılarak 450 nm dalga boyunda ölçüldü. Sonuçlar pg/mg protein olarak verildi.

İstatistiksel Analiz

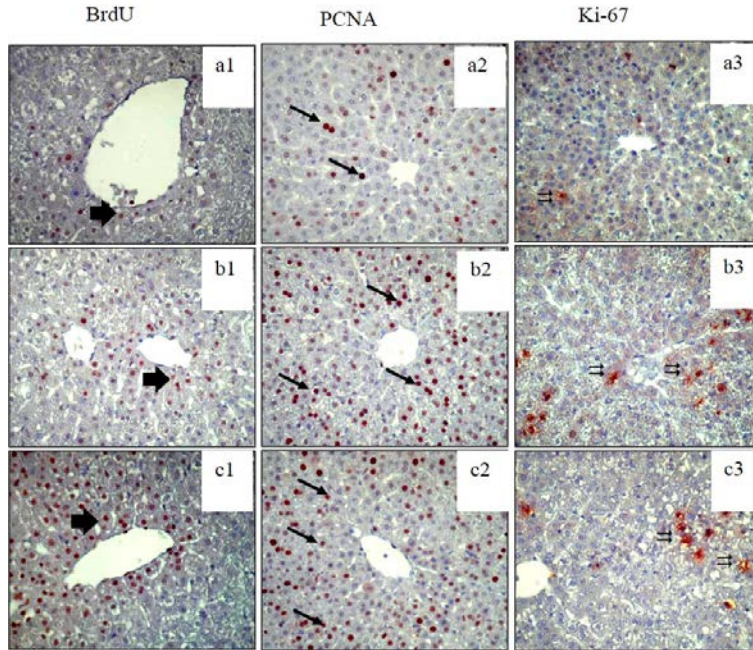
Araştırmadan elde edilen veriler, SPSS (Statistical Package of Social Science) Software 15.0 programında

değerlendirildi. Grupları arasındaki karşılaştırmalarda Kruskal Wallis analizleri yapıldı. Grupların ikili karşılaştırılmalarında Mann Whitney-U testi kullanıldı. Veriler, ortanca \pm standart sapma olarak verildi. $p < 0.05$ bulunması anlamlı olarak kabul edildi.

BULGULAR

İmmünohistokimyasal bulgular

Kontrol grubunun santral ven çevresindeki hepatositlerde BrdU immün boyanması zayıftan ortaya değişen şiddette iken, düşük ve yüksek doz MCP gruplarında ise kontrole göre istatistiksel anlamlı arttığı gözlemlendi ($p < 0.05$) (Resim 1.a1, 1.b1, 1.c1). PCNA immünoreaksiyonu santral ven çevresindeki hepatositlerde kontrol grubunda orta şiddette iken, düşük ve yüksek doz MCP gruplarında istatistiksel olarak anlamlı arttığı gözlemlendi ($p < 0.05$) (Resim 1.a2, 1.b2, 1.c2). Yine Ki-67 immünoreaksiyonu da kontrol grubunda zayıftan orta şiddete boyanma gözlenirken, düşük ve yüksek doz MCP gruplarında istatistiksel olarak anlamlı bir artış gözlemlendi ($p < 0.05$) (Resim 1.a3, 1.b3, 1.c3).

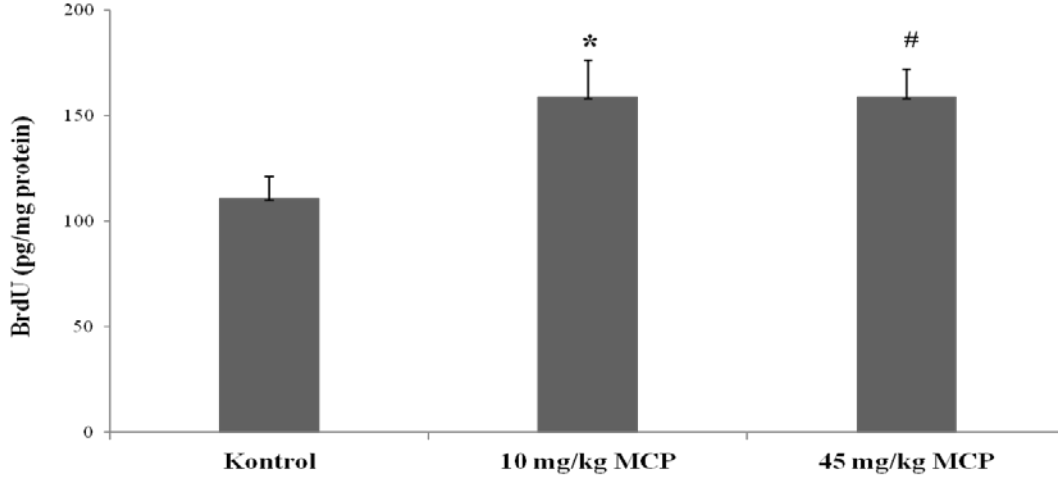


Resim1: Karaciğer dokusunda BrdU (1), PCNA (2) ve Ki-67 (3) antikorları ile immünohistokimya boyanması. Kontrol (a), düşük doz MCP (b), yüksek doz MCP (c). Siyah oklar immunopozitif hücreleri göstermektedir. Zemin boyası Mayers Hematoksilen. X400

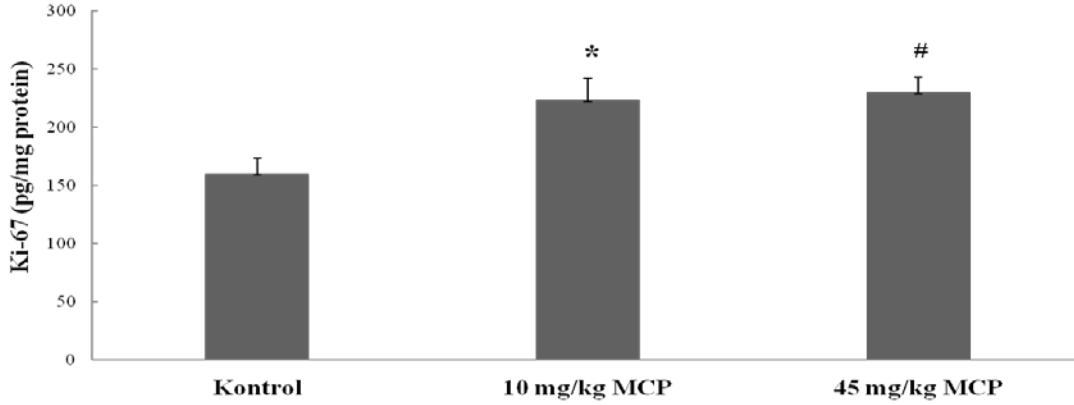
Biyokimyasal bulgular

Biyokimyasal bulgular immunhistokimya bulguları ile uyumlu bulunmuştur. BrdU ve Ki-67 düzeylerinde kontrol grubuna göre düşük doz (sırasıyla; $p=0.029$ ve

$p=0.039$) ve yüksek doz (sırasıyla; $p=0.024$ ve $p=0.002$) MCP gruplarında istatistiksel olarak anlamlı artış gözlemlendi. MCP düşük doz ve yüksek doz grupları arasında yapılan karşılaştırmada istatistiksel olarak anlamlı bir farklılık bulunmadı ($p>0.05$). (Şekil 1,2).



Şekil 1: BrdU düzeyleri. Veriler ortalanca±SD olarak verilmektedir. * $p < 0.05$ düşük doz MCP kontrol grubu ile karşılaştırıldığında, # $p < 0.05$ yüksek doz MCP'nin kontrol grubu ile karşılaştırıldığında istatistiksel değeri.



Şekil 2: Ki-67 düzeyleri. Veriler ortalanca±SD olarak verilmektedir. * $p < 0.05$ düşük doz MCP kontrol grubu ile karşılaştırıldığında, # $p < 0.05$ yüksek doz MCP'nin kontrol grubu ile karşılaştırıldığında istatistiksel değeri.

TARTIŞMA

MCP; merkezi sinir sisteminde dopaminin salınımına antagonist etkisi ile prolaktin seviyesini arttırarak hiperprolaktinemiye neden olmaktadır (19). Ayrıca MCP merkezi ve periferik sinir sisteminde dopamin reseptör (D2-R) antago-nisti olması nedeniyle gastroözofagial reflü

hastalığının tedavisinde pasajı hızlandırmak için prokinetik bir ajan olarak (20) ve özellikle hamilelikte antiemetik olarak sıklıkla tercih edilir (21,22). MCP kan-beyin engelini kolayca aşar ve ekstrapiramidal sisteme ait hareket bozuklukları (ekstra piramidal reaksiyonlar) gibi yan etkiler oluşturabilir (23-25). Tardif diskinezi ve

Parkinsonizm genellikle uzun süreli kullanım sonrasında görülürken, distoni ve akatizi, tek doz MCP sonrasında ortaya çıkmaktadır (26).

MCP'in süte geçtiği, sütteki konsantrasyonunun plazmadakinden daha fazla olduğu, bilinmektedir (12). Lewis ve ark. (27) on kadında yaptıkları ve süte geçen MCP seviyesini değerlendirdikleri çalışmalarında kadınlara doğumdan sonra yenidoğanlarını emzirirken 7-10 gün boyunca 10 mg oral tek doz MCP vermişler ve 2 saat sonra kan ve süt örneklerinde ölçüm yaptıklarında MCP konsantrasyonunu annenin plazmasında 69 ± 30 ng/mL, anne sütünde ise 126 ± 42 ng/mL seviyesinde ölçmüşlerdir. Yapılan bu çalışmada annesi MCP alan ve günlük 1 litre anne sütü alan yenidoğanlara anne sütünden 45 µg/kg/gün gibi bir miktar geçtiği gösterilmiştir. Çalışmalarda sütte farmakolojik olarak etkili düşük konsantrasyonda olduğu bildirilmiştir (1,28,29). MCP'in galagtoğog etkisi için önerilen dozu 1-4 hafta arası 10-15 mg'dır (30). Bazı araştırmacılara göre emziren annelerde MCP uygulamasının 45 mg/kg'ı geçmemesi gerektiği vurgulanmıştır (31). Bu nedenle yapılan çalışmada MCP dozu 3 hafta boyunca düşük doz 10 mg/kg, yüksek doz ise 45 mg/kg olarak belirlendi.

Bir çalışmada; anneye yüksek doz (30 ve 45 mg/gün) MCP uygulamasına bağlı yenidoğanda orta ve geçici intestinal rahatsızlık meydana getirdiği (32), başka bir çalışmada ise herhangi bir yan etki gözlenmediği bildirilmiştir (29). Annede gerçekleşen yan etkilerin arasında yorgunluk, baş ağrısı, anksiyete ve intestinal hastalıklar rapor edilmiştir (13). Ehrenkranz ve ark.(12) göre annelerin %10'unda sinirlilik, uyku hali ve yorgunluk, baş ağrısı, intestinal hastalıklar ve %1'inde ekstrapiramidal reaksiyonlar tanımlanmıştır. Literatürde MCP ile yapılan deneysel çalışmalarda karaciğerde olası proliferatif değişiklikleri ve doz farklılıklarını değerlendiren bir çalışma bulunmamaktadır.

BrdU, hücrenin çoğalması amacıyla hücrenin girdiği siklusun replikasyon fazında, DNA'nın yapısına katılan bir timidin analogudur. S fazındaki hücrelerin BrdU ile bütünleşmesi, anti-BrdU spesifik antikorları ile membran permeabilizasyonu sonrası kolayca belirlenebilmektedir

(33). PCNA ekspresyonu siklusun geç G1 ve S fazlarında maksimum olan, bir proliferasyon göstergesidir (14). Ki-67 ise, çoğalan hücrelerde görülen bir çekirdek proteindir. Esas olarak G1, S, M ve G2 fazında görülür. G0 fazında yoktur (34). Hücre proliferasyonunun morfolojik özelliklerini iyi bir şekilde gösteren protein olup, mitotik indeks ve derecelendirilmesi sıklıkla kullanılır (35). Çalışmada kontrol grubuna göre karaciğer dokusunda BrdU, PCNA ve Ki-67 sinyal moleküllerinde biyokimyasal ve immunohistokimyasal olarak istatistiksel anlamlı bir fark bulunması MCP'nin karaciğer proliferasyonu artırırken tümöre dönüştürme riskinin olabileceğini düşündürülebilir. Ancak çalışmamızda farklı doz MCP uygulanan grupların arasında proliferasyon molekülleri açısından istatistiksel olarak anlamlı bir fark bulunmamıştır. Literatürde de doz farklılıklarını değerlendiren bir çalışma bulunmamasından yola çıkarak, sonraki çalışmalarda MCP'nin farklı doz uygulamaları ile ilgili ayrıntılı moleküler araştırmalar yapılması gerektiği sonucuna varıldı.

Sütü arttırıcı amaçlı anneye MCP verilmesinin, yavrularda karaciğer rejenerasyon yeteneğinin bozulmasına neden olabileceği kanısına varıldı. Rejenerasyonun aşırı arttığı durumlarda hücre proliferasyonu ve apoptozis arasındaki hassas denge bozulmakta ve hücrede patolojik sürecin başlamasına neden olmaktadır. Daha ileri çalışmalarda hücrelerin akıbetini göstermek amacıyla apoptozis belirteçlerinin değerlendirilmesi hedeflenmektedir. Klinikte MCP'in hiperprolaktinemi amacıyla uygun dozda kullanılmasının güvenilirliği ile ilgili karaciğer dokusunda in vivo ve in vitro daha ileri çalışmalar ve klinik deneylere ihtiyaç vardır.

YAZARIN NOTU

Bu çalışma 12-14 Mayıs 2017 tarihlerinde Manisa Celal Bayar Üniversitesi 2. Uluslararası Lisansüstü Eğitim Kongresi'nde Sözlü Bildiri olarak sunulmuştur.

KAYNAKLAR

1. Kauppila A, Arvela P, Koivisto M, Kivinen S, Ylikorkala O, Pelkonen O. Metoclopramide and breast feeding: transfer into milk and the newborn. *Eur J Clin Pharmacol* 1983;25:819-23.
2. Oddy WH. Breastfeeding, Childhood Asthma, and Allergic Disease. *Ann Nutr Metab* 2017;70 Suppl 2:26-36.
3. Zingler E, Amato AA, Zanatta A, Vogt MF, Wanderley MD, Mariani Neto C, Zaconeta AM. Lactation Induction in a Commissioned Mother by Surrogacy: Effects on Prolactin Levels, Milk Secretion and Mother Satisfaction. *Rev Bras Ginecol Obstet* 2017;39:86-89.
4. Tianyi FL, Agbor VN, Njim T. Metoclopramide induced acute dystonic reaction: a case report. *BMC Res Notes* 2017;10:32.
5. Fife S, Gill P, Hopkins M, Angello C, Boswell S, Nelson KM. Metoclopramide to augment lactation, does it work? A randomized trial. *J Matern Fetal Neonatal Med* 2011;24:1317-20.
6. Bazzano AN, Hofer R, Thibeau S, Gillispie V, Jacobs M, Theall KP. A Review of Herbal and Pharmaceutical Galactagogues for Breast-Feeding. *Ochsner J* 2016;16:511-524
7. Forinash AB, Yancey AM, Barnes KN, Myles TD. The use of galactagogues in the breastfeeding mother. *Ann Pharmacother* 2012;46:1392-404.
8. Shamir R. The Benefits of Breast Feeding. *Nestle Nutr Inst Workshop Ser* 2016;86:67-76.
9. Gabay MP. Galactagogues: medications that induce lactation. *J Hum Lact* 2002;18:274-9.
10. Jarrar D, Wang P, Song GY, Knöferl MW, Cioffi WG, Bland KI, Chaudry IH. Metoclopramide: a novel adjunct for improving cardiac and hepatocellular functions after trauma-hemorrhage. *Am J Physiol Endocrinol Metab* 2000;278:E90-5.
11. Ingram J, Taylor H, Churchill C, Pike A, Greenwood RM. Metoclopramide or domperidone for increasing maternal breast milk output: a randomised controlled trial. *Arch Dis Child Fetal Neonatal Ed* 2012;97:F241-5.
12. Ehrenkranz RA, Ackerman BA. Metoclopramide effect on faltering milk production by mothers of premature infants. *Pediatrics* 1986;78:614-620.
13. Kauppila A, Kivinen S, Ylikorkala O. A dose response relation between improved lactation and metoclopramide. *Lancet* 1981;1:1175-1177.
14. Brown TE, Fernandes PA, Grant LJ, Hutsul JA, McCoshen JA. Effect of parity on pituitary prolactin response to metoclopramide and domperidone: implications for the enhancement of lactation. *J Soc Gynecol Investig* 2000;7:65-69.
15. Zuppa AA, Sindico P, Orchi C, Carducci C, Cardiello V, Romagnoli C. Safety and efficacy of galactagogues: substances that induce, maintain and increase breast milk production. *J Pharm Pharm Sci* 2010;13:162-174.
16. Iatropoulos MJ, Williams GM. Proliferation markers. *Exp Toxicol Pathol* 1996;48:175-81.
17. Assy N, Minuk GY. Liver regeneration: methods for monitoring and their applications. *J Hepatol* 1997;26:945-52
18. Gürgen SG, Sayın O, Cetin F, Tuç Yücel A. Transcutaneous electrical nerve stimulation (TENS) accelerates cutaneous wound healing and inhibits pro-inflammatory cytokines. *Inflammation* 2014;37:775-84.
19. De Gezelle H, Ooghe W, Thiery M, Dhont M. Metoclopramide and breast milk. *Eur J Obstet Gynecol Reprod Biol* 1983;15: 31-36.
20. Hibbs AM, Lorch SA. Metoclopramide for the treatment of gastroesophageal reflux disease in infants: a systematic review. *Pediatrics* 2006;118:746-52.

21. O'Donnell A, McParlin C, Robson SC, et al. Treatments for hyperemesis gravidarum and nausea and vomiting in pregnancy: a systematic review and economic assessment. *Health Technol Assess* 2016;20:1-268.
22. Carlisle JB, Stevenson CA. Drugs for preventing postoperative nausea and vomiting. *Cochrane Database Syst Rev*. 2006;(3):CD004125.
23. Rao AS, Camilleri M. Review article: metoclopramide and tardive dyskinesia. *Aliment Pharmacol Ther* 2010;31:11-9.
24. Espinós JJ, Vanrell C, Gich I, Urgell E, Calaf J. Pituitary response profile following metoclopramide administration in women with different forms of hyperprolactinemia. *Gynecol Endocrinol*. 2017;33:148-151.
25. Igata R, Hori H, Atake K, Katsuki A, Nakamura J. Adding metoclopramide to paroxetine induced extrapyramidal symptoms and hyperprolactinemia in a depressed woman: a case report. *Neuropsychiatr Dis Treat* 2016;12:2279-81.
26. Moos DD, Hansen DJ. Metoclopramide and extrapyramidal symptoms: a case report. *J Perianesth Nurs* 2008;23:292-9.
27. Lewis PJ, Devenish C, Kahn C. Controlled trial of metoclopramide in the initiation of breast feeding. *Br J Clin Pharmacol* 1980;9:217-219.
28. Harrington RA, Hamilton CW, Brogden RN, Linkewich JA, Romankiewicz JA, Heel RC. Metoclopramide. An updated review of its pharmacological properties and clinical use. *Drugs* 1983;25:451-494.
29. Sankaran K, Yeboah E, Bingham WT, Ninan A. Use of metoclopramide in preterm infants. *Dev Pharmacol Ther* 1982;5: 114-119.
30. Briggs GG, Freeman RK, Yaffe SJ, eds. *Drugs in pregnancy and lactation: A reference guide to fetal and neonatal risk*. Tenth Edition. Philadelphia: Walters Kluwer/Lippincott Williams and Wilkins Health, 2015.
31. Kauppila A, Kivinen S, Ylikorkala O. Metoclopramide increases PRL release and milk secretion in puerperium without stimulating the secretion of thyrotropin and thyroid hormones. *J Clin Endocrinol Metab* 1981;52:436-439.
32. Gupta AP, Gupta PK. Metoclopramide as a lactagogue. *Clin Pediatr* 1985;24:269-272.
33. Cervelló I, Martínez-Conejero J, Horcajadas J, Pellicer A, Simón C. Identification, characterization and co-localization of label-retaining cell population in mouse endometrium with typical undifferentiated markers. *Hum Reprod* 2006;22:45-51.
34. Scholzen T, Gerdes J. The Ki-67 protein: from the known and the unknown. *J Cell Physiol* 2000;182:311-22.
35. Huisman MA, De Heer E, Grote JJ. Cholesteatoma epithelium is characterized by increased expression of Ki-67, p53 and p21, with minimal apoptosis. *Acta Otolaryngol* 2003;123:377-82.