

MODİFİYE LİMBERG YÖNTEMİ UYGULANAN PİLONİDAL SİNÜS HASTALARINDA GELİŞEN NÜKSLERDE KRİSTALİZE FENOL UYGULAMASI ÇÖZÜM OLUR MU?

IS MODIFIED LIMBERG METHOD APPLIED IN DEVELOPING THE RECURRENCE OF
PILONIDAL SINUS PATIENTS CRYSTALLIZED APPLICATION IS THE SOLUTION?

Murat AKICI, Murat ÇİLEKAR

Afyonkarahisar Sağlık Bilimleri Üniversitesi Tıp Fakültesi Genel Cerrahi Anabilim Dalı

ÖZ

AMAÇ: Modifiye limberg yöntemi uygulanan pilonidal sinüs hastalarında gelişen nükslerde kristalize fenol uygulaması verilerini retrospektif olarak değerlendirmektir.

GEREÇ VE YÖNTEM: Çalışmaya Afyonkarahisar Sağlık Bilimleri Üniversitesi Hastanesine Ocak 2016 - Ocak 2017 tarihleri arasında daha önce primer pilonidal hastalık nedeniyle modifiye limberg flep yöntemi uygulanan ve nüks saptanan 32 hasta dahil edildi. Hastalar yaş, cinsiyet, uygulama sayısı, yara yeri enfeksiyonu, nüks ve ortalama takip zamanı açısından değerlendirildi.

BULGULAR: Nüks pilonidal hastalığı olan 32 hastanın uygulanan kristalize fenol uygulama verileri analiz edildi. Ortalama yaş 24.4 ± 5.3 idi. 5 (% 15.6)'i kadın ve 27 (% 84.4)'si erkek idi. Kristalize fenol uygulaması 22 (%68.75) hastada bir kez, 5 (%15.6) hastada 2 kez, 2 (%6.25) hastada üç kez uygulandı. Üç (%9.3) hastada iyileşme sağlanamadı ve başka flep yöntemleri uygulanarak tedavi edildi. Bir kez kristalize fenol uygulaması ile hastaların 22 (%68.75)'ini, 2 iki uygulama ile 26 (%81.25)'ini, 3 uygulama ile tedavi 31(%90.7)'inde tam olarak sağlandı. Üç (%9.3) hastada yara yeri enfeksiyonu gelişti. Ortalama takip zamanı 13.1 ± 6.4 ay idi. Takiplerde 2 (%6.8) hastada tekrar nüks gelişti.

SONUÇ: Pilonidal sinüs hastalığı tedavisinde kullanılan flep yöntemleri diğer cerrahi yöntemlere göre her ne kadar nüks oranını azaltmış olsada nüks halen ciddi bir sorun olarak gözükmemektedir. Nüks pilonidal hastalığın tedavisinde kristalize fenolün kolay uygulanır olmasının, cerrahi flep yöntemlerine göre nüksü önlemede daha üstün olabileceği görülmüştür.

ANAHTAR KELİMELEER: Pilonidal sinüs, Nüks, Kristalize fenol, Limberg

ABSTRACT

OBJECTIVE: To evaluate retrospectively the data of crystallized phenol administration in recurrent recurrence of Pilonidal sinus patients undergoing modified Limberg method.

MATERIAL AND METHODS: Thirty-two patients who had previously undergone a modified limberg flap technique due to primary pilonidal disease were included in the study between January 2016 - January 2017. Patients were evaluated in terms of age, gender, number of applications, wound infection, recurrence and mean follow-up time.

RESULTS: The data of 32 patients with recurrent pilonidal disease and the crystallized phenol administration data were analyzed. The mean age was 24.4 ± 5.3 years. Five (15.6%) were female and 27 (84.4%) were male. Crystalline phenol application was administered once in 22 (68.75%) patients, twice in 5 (15.6%) patients and three times in 2 (6.25%) patients. Three patients (9.3%) did not recover and were treated with other flap methods. Once crystallized phenol was administered, 22 (68.75%) of the patients, 26 (81.25%) with two applications, and 31 (90.7%) of treatment were provided with 3 treatments. Three (9.3%) patients developed wound infection. The mean follow-up time was 13.1 ± 6.4 months. During follow-up, recurrence occurred in 2 (6.8%) patients.

CONCLUSIONS: Although flap methods used in the treatment of pilonidal sinus disease have reduced the recurrence rate compared to other surgical methods, relapse still seems to be a serious problem. We believe that crystallized phenol method can be beterness in terms of recurrent pilonidal sinus disease and low recurrence rates compared to flap methods. However, we think that there is a need for extensive research.

KEYWORDS: Pilonidal sinus, Recurrence, Crystallized phenol, Limberg

Geliş Tarihi / Received: 14.11.2018

Kabul Tarihi / Accepted: 01.03.2019

Yazışma Adresi / Correspondence: Dr.Öğr.Üyesi Murat AKICI

Afyonkarahisar Sağlık Bilimleri Üniversitesi Tıp Fakültesi Genel Cerrahi Anabilim Dalı
murat_akici@hotmail.com

GİRİŞ

Pilonidal sinüs hastalığı (PSH) genellikle genç yetişkinleri etkiler ve erkeklerde kadınlardan iki kat daha fazladır. Tüm popülasyondaki insidansı 100.000'de 6 olarak bildirilmiştir (1). Son çalışmalarda, edinilen faktörler hastalığın etiopatogenezi için suçlanmaktadır (2,3). Literatürde pilonidal sinüs hastalığının cerrahi tedavisi ile ilgili birçok farklı görüş bulunmasına rağmen, ortak konular cerrahinin basit ve kolay uygulanabilir olması, hastanede kalış süresinin kısa olması, ameliyat sonrası yara bakımının ve ağrının az olması, düşük nüks oranları ve günlük aktivitelere dönme süresi kısa olmasıdır (4,6). Son yıllarda flep teknikleri tedavide ön plana çıkmış ve primer tekniklerden üstün olduğu gösterilmiştir (7,8). Ancak yarada ayrışma, seroma ve yara yeri enfeksiyonu gibi komplikasyonlar görülebilir. Nüksler flep yöntemlerinde diğer yöntemlere göre az olmakla birlikte %0-20 arasında değişmektedir (9). Fleplerin nüksünde yine farklı flep yöntemleri kullanarak cerrahi başarı sağlanabilir (10,13). Fenol uygulaması pilonidal sinüs tedavisinde konservatif bir yöntem olarak tanımlanır ve bazı kliniklerde tedavinin ilk tercihidir. Fenol, bir mono-ikame edilmiş aromatik hidrokarbondur ve asidik özelliklere sahiptir. Anti-septik, anestetik ve güçlü sklerozan özelliklere sahiptir. Daha yüksek sıcaklıklarda sıvı forma geçebilirken, oda sıcaklığında beyaz kristalin katı halde bulunur. Pilonidal sinüs tedavisinde sıvı fenol veya kristalize form kullanılır (4,14).

Bu çalışmanın amacı, Modifiye limberg yöntemi uygulanan pilonidal sinüs hastalarında gelişen nükslerde kristalize fenol uygulaması verilerini retrospektif olarak değerlendirmektir.

GEREÇ VE YÖNTEM

Çalışmaya Afyonkarahisar Sağlık Bilimleri Üniversitesi Hastanesine Ocak 2016 - Ocak 2017 tarihleri arasında daha önce primer pilonidal hastalık nedeniyle modifiye limberg flep yöntemi uygulanan ve nüks saptanan 32 hasta dahil edildi. Primer hastalık, daha önce kristalize fenol uygulanan ve nüks gelişen hastalar, herhangi bir kronik hastalığı (Diyabetes mellitus, Hipertansiyon, Kalp yetmezliği gibi) olanlar çalışmaya dahil edilmedi. Abse ile gelen hastalar drenaj ve

antibiyoterapi sonrası tedavi edildikten sonra çalışmaya dahil edildi. Kristalize fenol bir ya da birçok kez uygulandı. Hastalar 2 hafta aralıklarla kontrole çağrıldı. Yaranın tamamen kapanması, yaradan drenajın kesilmesi, endurasyonun kaybolması ile birlikte ağrının geçmesi iyileşme kriteri olarak değerlendirildi. Kontrole çağrılan hastalarda iyileşme kriterleri değerlendirilerek tekrar fenol uygulama kararı alındı. Üç kez kristalize fenol uygulamasına rağmen iyileşme kriterleri sağlanmayan hastalar başarısız tedavi olarak kabul edildi. Hastalar yaş, cinsiyet, uygulama sayısı, yara yeri enfeksiyonu, nüks ve ortalama takip zamanı açısından değerlendirildi.

Etik Kurul

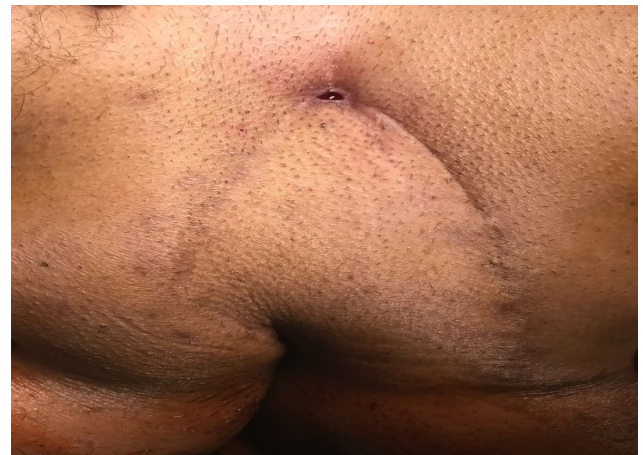Afyonkarahisar Sağlık Bilimleri Üniversitesi Etik Kurul onayı ve hastalardan gerekli izinler alındıktan sonra veriler toplanmıştır.

UYGULAMA ŞEKLİ

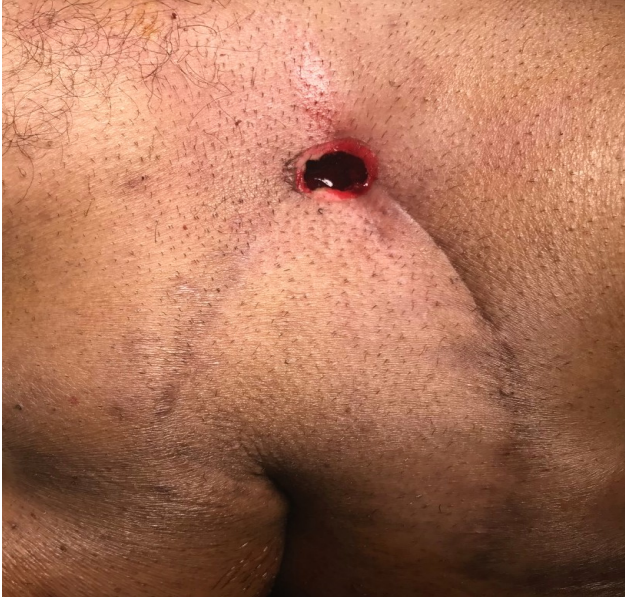Sinüs etrafına yapılan lokal anestezi sonrası sinüs etrafından yapılan kesi ile sinüs ağız genişletildi. (**Şekil 1 ve 2**) Sinüs içerisindeki saç, kıl ve debrisler klemp yardımı ile dışarı alındı. Sinüs içerisi kürete edildi. Sinüs etrafına kristalize fenol uygulaması öncesi yanıkları önlemek için cilde %0.2 Nitrofurantoin (Furacin, Zentiva) pomad uygulandı.

Kristalize fenol klemp yardımı ile sinüs boşluğunu dolduracak kadar içerisine yerleştirdi (**Şekil 3**). Sinüs üzerine pansuman yapılarak işlem sonlandırıldı.

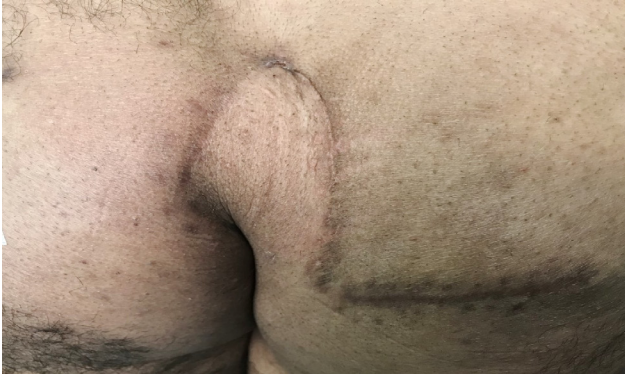Şekil 1: Daha önceden limberg yöntemi uygulanmış hastada nüks görünümü



Şekil 2: Sinüs etrafından yapılan kesi ile sinüs ağzının genişletilmesi



Şekil 3: Kristalize fenolün sinüs boşluğu tamamen dolacak şekilde uygulanması



SONUÇ

Nüks pilonidal hastalığı olan 32 hastanın ameliyat sonrası ve uygulanan kristalize fenol uygulama verileri analiz edildi. Sosyodemografik özellikler ve kristalize fenol uygulaması tedavi edilen hastaların sonuçları (**Tablo 1**)de sunulmuştur.

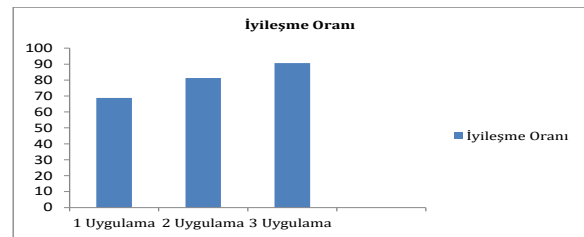
Tablo 1: Sosyodemografik ve Fenol Uygulaması Sonrası Veriler

Yaş (ortalama)	24,4
Cinsiyet(K/E)	5/27
Ortalama takip zamanı	13,1
Yara yeri enfeksiyonu	3/32
Başarısız Tedavi	3/32
Nüks	2/29

Hastaların ortalama yaşı 24.4 ± 5.3 idi. Beş (% 15.6)'i kadın ve 27 (% 84.4)'si erkek idi. Kristalize fenol uygulaması 22 (%68.75) hastada bir kez,

5 (%15.6) hastada 2 kez, 2 (%6.25) hastada üç kez uygulandı. Üç (%9.3) hastada iyileşme sağlanamadı ve başka flep yöntemleri uygulanarak tedavi edildi. Bir kez kristalize fenol uygulaması ile hastaların 22 (%68.75)'ini, 2 iki uygulama ile 26 (%81.25)'ini, 3 uygulama ile tedavi 31 (%90.7)'inde tam olarak sağlandı (**Şekil 4**). Üç (%9.3) hastada yara yeri enfeksiyonu gelişti. Ortalama takip zamanı 13.1 ± 6.4 ay olarak saptandı. Takiplerde 2 (%6.8) hastada tekrar nüks gelişti (3.ve 7. ay). Bu hastalara tekrar çoklu kristalize fenol tedavisi uygulanarak tedavisi sağlandı ve halen nüks olmadan takip edilmektedir.

Şekil 4: Kristalize fenol uygulama sayısına göre iyileşme oranı



TARTIŞMA

Pilonidal sinüsün birçok tedavisi olmakla birlikte en çok uygulanan yöntemler cerrahidir. Bu yöntemler arasında eksizyon ve primer onarım, sekonder iyileşme ve fleple onarım vardır (15). Son yıllarda flep ile onarım oranı ciddi artış göstermiştir. Pilonidal sinüsün cerrahisi sonrası uzun dönemde en önemli komplikasyonları estetik sorunlar ve nükstür (16). 2011 yılında yapılan Cochrane çalışmasında sekonder iyileşmenin tüm primer onarımlardan daha az nüks ile sonuçlandığı bildirilmiştir (17). Nükslerin tedavisinde de yine flep yöntemleri ile onarım çoğu zaman kullanılmaktadır (10-13).

Kristalize fenol uygulaması sıklıkla artan bir şekilde primer hastalıkta kullanılmaya başlanmıştır (18). Uygulama şeklinin basit ve ağrısız oluşu, maliyetinin düşük olması, hastaneye yatış gerektirmemesi ve minimal iş gücü kaybı sağlanması, düşük nüks oranları nedeni ile tercih edilmektedir (19). Pilonidal sinüsün nükslerinde de minimal invaziv yöntem olarak kristalize fenol uygulaması uygulanabilir (19,20).

Aygen ve ark.(21) çalışmasında postoperatif rekürren pilonidal sinüs hastalığında çoklu kristalize fenol uygulamasından sonra iyileşme oranını %91.7 olarak bildirmişlerdir. Çalışmamızda bu verileri desteklemektedir. Kristalize edilmiş çoklu fenol uygulaması sonrası tam tedavi oranı %90.7 olarak saptanmıştır. Buna göre nüks pilonidal sinüs hastalığında kristalize fenol uygulamasının iyi bir alternatif olabileceği söylenebilir.

Tek seferlik kristalize fenol uygulaması cerrahi ile karşılaştırıldığında nispeten düşük başarı oranına sahiptir. Ancak çoklu uygulamalar ile tedavide %90'ların üzerinde başarı sağlanabilir (22). Çalışmamızda tekli uygulamada tedavi başarısı %68.25 iken , çoklu uygulamada %90.7 olarak saptanmıştır. Bu da kristalize fenolün minimal invaziv bir prosedür olması, yatış gerektirmemesi, çoklu uygulanabilir olması nedeniyle iyileşme oranlarını arttırarak flep yöntemlerine bir alternatif olabileceğinin göstergesi olabilir.

Nüks pilonidal sinüs hastalığında uygulanan çeşitli flep uygulamaları ile kristalize fenolün enfeksiyon oranları benzerdir (13,20,21, 23). Çalışmamızda 3 hastada (% 9.3) yara yeri enfeksiyonu gelişmiştir, antibiyoterapi ve pansumanlar ile tedavi edilmiştir.

Bir başka çalışmada Doğru ve ark. (24) kristalize fenol uygulanan vaka serilerinde nüks oranlarını % 4.8 olarak bildirmişlerdir. Çalışmamızda Takiplerde 2 (%6.8) hastada tekrar nüks gelişti (3. ve 7. ay). Bu hastalara tekrar çoklu kristalize fenol tedavisi uygulanarak tedavisi sağlandı ve halen nüks olmadan takip edilmektedir.

Literatürde, pilonidal sinüs cerrahisi sonrası 1 yıllık takip süresi olan yayınlar vardır, ayrıca takip süresinin üç yıl olması gerektiğini gösteren başka çalışmalar da vardır (5,7). Çalışmamızdaki ortalama takip süresi 13.1 aydır. Ortalama takip zamanımızın 13,1 ay olması çalışmanın bir limitasyonu olarak görülebilir. Daha geniş vaka serileri ve daha uzun ortalama takip sürelerine ihtiyaç vardır.

SONUÇ

Pilonidal sinüs hastalığı tedavisinde kullanılan flep yöntemleri diğer cerrahi yöntemlere göre her ne kadar nüks oranını azaltmış olsa da nüks halen ciddi bir sorun olarak gözükmektedir. Nükslerin tedavisinde yine cerrahi olarak flep yöntemleri kullanılmaktadır. Bu da tedavide kısır bir döngü oluşturmaktadır. Kristalize fenol yöntemi ucuz olması, yatış gerektirmemesi, minimal invaziv bir yöntem olması, kozmetik açıdan avantaj sağlaması, çoklu olarak uygulanması sonrası daha az nüks oranları ile nüks pilonidal sinüs hastalığında flep yöntemlerine göre daha üstün olabileceği görüşündeyiz.

KAYNAKLAR

1. Dizen H, Yoldaş O, Yıldız M, Çilekar M, Dilektaşlı E. Modified elliptical rotation flap for sacrococcygeal pilonidal sinus disease. ANZ J Surg. 2014;84(10):769-71.
2. Akinci OF, Bozer M, Uzunköy A, Düzgün SA, Coşkun A. Incidence and aetiological factors in pilonidal sinus among Turkish soldiers. Eur J Surg 1999; 165: 339-343.
3. Chintapatla S, Safarani N, Kumar S, Haboubi N. Sacrococcygeal pilonidal sinus: historical review, pathological insight and surgical options. Tech Coloproctol 2003; 7: 3-8.
4. Dag A, Colak T, Turkmenoglu O, Sozutek A, Gundogdu R. Phenol procedure for pilonidal sinus disease and risk factors for treatment failure. Surgery 2012; 151: 113-117.
5. Petersen S, Koch R, Stelzner S, Wendlandt TP, Ludwig K. Primary closure techniques in chronic pilonidal sinus: a survey of the results of different surgical approaches. Dis Colon Rectum 2002; 45: 1458-1467.
6. Tavassoli A, Noorshafiee S, Nazarzadeh R. Comparison of excision with primary repair versus Limberg flap. Int J Surg 2011; 9: 343-346.
7. Mahdy T. Surgical treatment of the pilonidal disease: primary closure or flap reconstruction after excision. Dis Colon Rectum 2008; 51: 1816-1822.
8. Hosam R, Yasser A, Waleed A, Ibrahim A, Mokhtar F, Moham-med F. Rhomboid flap versus primary closure after excision of sacrococcygeal pilonidal sinus (a prospective randomized study). EJS 2010; 29: 4.

- 9.** Akan K, Tihan D, Duman U, et al. Comparison of surgical Limberg flap technique and crystallized phenol application in the treatment of pilonidal sinus disease: a retrospective study. *Ulus Cerrahi Derg* 2013;29:162-166.
- 10.** Schoeller T, Wechselberger G, Otto A, Papp C. Definite surgical treatment of complicated recurrent pilonidal disease with a modified fasciocutaneous V-Y advancement flap. *Surgery* 1997;121:258-63.
- 11.** Eryilmaz R, Okan I, Coskun A, et al. Surgical treatment of complicated pilonidal sinus with a fasciocutaneous V-Y advancement flap. *Dis Colon Rectum* 2009;52:2036-2040.
- 12.** Rushfeldt C, Bernstein A, Norderval S, Revhaug A. Introducing an asymmetric cleft lift technique as a uniform procedure for pilonidal sinus surgery. *Scand J Surg* 2008;97:77-81.
- 13.** Bali I, Aziret M, Sozen S, et al. Effectiveness of Limberg and Karydakias flap in recurrent pilonidal sinus disease. *Clinics (Sao Paulo)* 2015;70:350-355.
- 14.** Gülpınar K, Pampal A, Ozis SE, Kuzu MA. Non-operative therapy for pilonidal sinus in adolescence: crystallised phenol application, "report of a case". *BMJ Case Rep* 2013; 2013. pii: bcr2012008382.
- 15.** Karakayali F, Karagulle E, Karabulut Z, Oksuz E, Moray G, Haberal M. Unroofing and marsupialization vs. rhomboid excision and Limberg flap in pilonidal disease: a prospective, randomized, clinical trial. *Dis Colon Rectum* 2009; 52: 496-502.
- 16.** Can MF, Sevinç MM, Hançerlioğulları O, Yılmaz M, Yağcı G. Multicenter prospective randomized trial comparing modified Limberg flap transposition and Karydakias flap reconstruction in patients with sacrococcygeal pilonidal disease. *Am J Surg* 2010; 200: 318-327.
- 17.** AL-Khamis A, McCallum I, King PM, Bruce J. Healing by primary versus secondary intention after surgical treatment for pilonidal sinus. *Cochrane Database Syst Review* 2010: CD006213.
- 18.** Dogru O, Camci C, Aygen E, et al. Pilonidal sinus treated with crystallized phenol: an 8 year experience. *Dis Colon Rectum* 2004;47:1934-1938.
- 19.** Girgin M, Kanat BH, Ayten R, et al. Minimally invasive treatment of pilonidal disease: crystallized phenol and laser depilation. *Int Surg* 2012;97:288-292.
- 20.** Downs AM, Palmer J. Laser hair removal for recurrent pilonidal sinus disease. *J Cosmet Laser Ther* 2002;4:91.
- 21.** Aygen E, Arslan K, Dogru O, et al. Crystallized phenol in nonoperative treatment of previously operated, recurrent pilonidal disease. *Dis Colon Rectum* 2010;53:932-935.
- 22.** Bayhan Z, Zeren S, Düzgün ŞA. Crystallized Phenol Treatment in Postoperative Recurrent Pilonidal Disease. *Journal of Clinical and Experimental Investigations* 2016; 7 (1): 19-22.
- 23.** El-Khadrawy O, Hashish M, Ismail K, Shalaby H. Outcome of the rhomboid flap for recurrent pilonidal disease. *World J Surg* 2009;33:1064-1068.
- 24.** Doğru O, Camci C, Aygen E, Girgin M, Topuz O (2004) Pilonidal sinus treated with crystallized phenol: an 8 year experience. *Dis Colon Rectum* 47(11):1934-1938.