

# Dizüstü Bilgisayar Kullanımı ile Oluşan Eritema Ab İgne: Vaka Sunumu

## Laptop-Induced Erythema Ab Igne: Case Report

Şule GÖKŞİN

Pamukkale Üniversitesi, Tıp Fakültesi, Dermatoloji Anabilim Dalı, Denizli

### Öz

Eritema ab igne (EAI); ısıtıcı pad, ısıtılmış araba koltuğu, elektrikli soba veya herhangi bir ısı oluşturan cihaz kullanımına sekonder olarak uzun süreli ve tekrarlayıcı ısıya maruz kalan hastalarda görülen retiküler eritem ve hiperpigmentasyondur. Ben burada, uyluk üzerinde uzun süreli dizüstü bilgisayar kullanımı nedeniyle oluşan EAI olgusunu bildirmek istedim. EAI tanısı klinik öykü ve fizik muayene ile konuldu. Biyopsi yapılmadı. Tedavide hastaya; uyluk önyüzü üzerinde uzun süreli dizüstü bilgisayar kullanımını kısıtlaması ve bu bölgeyi güneş ışığından koruması önerildi. Ek olarak hidrokinon kullanan hastada kontrollerde hiperpigmentasyonun solduğu ve sonrasında tümüyle ortadan kalktığı gözlemlendi. Dizüstü bilgisayarın uzun süreli ve çıplak olarak cilt üzerinde tutularak kullanılması, kullanıldığı bölge üzerinde EAI oluşumuna neden olabilir. Bu akıldaki tutulması gereken klinik bir durumdur.

**Anahtar Kelimeler:** Eritema Ab İgne, Laptop, Uyluk

### Abstract

Erythema ab igne (EAI) is a reddish brown reticulated hyperpigmented erythema seen in patients subjected to prolonged or repeated heat injury secondary to use of heating pad, heated car seats, electric stove or any heater device. I'd like to report herein a case of EAI in female patient seen on her thigh due to long-term laptop use. Diagnosis of EAI was established by the patient's history and examination. Skin biopsy were not done. I advised her a prolonged time of laptop usage on her thigh should be avoided, and this area should be protected from a direct sunlight. Additionally, hyperpigmentation was fade away and then removed completely in follow-up of the patient using hydroquinone. The use of prolonged time of laptop on uncovered skin may be led to EAI. This is a clinical situation which should be kept in mind.

**Keywords:** Erythema Ab Igne, Laptop, Thigh

### Giriş

Eritema ab igne (EAI), tekrarlayıcı ya da uzun süreli ısıya maruz kalınması sonucu hasara uğramış yüzeysel kan damarlarının çevresinde hemosiderin birikmesi neticesinde cilt üzerinde oluşan kırmızımsı-kahverengi ağ şeklindeki hiperpigmentasyon ve eritemdir (1).

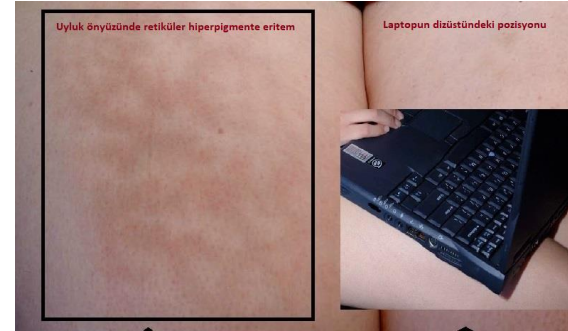
EAI, "Eritema a colore veya ephelis ignalis" olarak da bilinir (2). Geçmişte EAI, Alman dermatolog Abraham Buscke tarafından ısıyla indüklenmiş melanozis anlamına gelen, "Hitze Melanozu" olarak ta adlandırılmaktaydı (3).

EAI, eskiden sıklıkla ayaklarını elektrikli ısıtıcı kullanarak ısıtan yaşlı kişilerde alt ekstremitelerin ekstansör yüzeylerinde görülmekteyken, günümüzde ise gençlerde çıplak cilt üzerinde dizüstü bilgisayar kullanımı sonucu uyluk önyüzünde daha sıklıkla görülmektedir. Bu durum dizüstü bilgisayar kullanımının indüklediği EAI olarak adlandırılır. EAI oluşumu için gerekli ısı aralığı 43-47 °C derecedir (4). Modern dizüstü bilgisayarlar bu aralıkta ısı oluşturmaktadır. EAI patogenezi tam bilinmemekle birlikte, başlıca tetikleyici mekanizma cildin uzun süreli ya da tekrarlayıcı nitelikte ısıya maruz kalması olarak kabul edilmektedir.

Bu olgu sunumunda, 24 yaşındaki bayan hastada dizüstü bilgisayarın uyluk önyüzünde çıplak cilt üzerinde sık kullanılması sonucu oluşturduğu EAI olgusunu sunmayı amaçladım.

### Olgu

Dermatoloji polikliniğimize başvuran 24 yaşındaki bayan hasta son bir aydır resimde (Resim 1) görülen cilt lezyonunu fark ettiğini, ağrı olmadığını hafif bir yanma hissi ve kaşıntı olduğunu ve lezyonun renginde gittikçe koyulaşma olduğunu belirtti.



**Resim 1.** Uyluk önyüzünde retiküler hiperpigmente eritem ve laptopun dizüstündeki pozisyonu.

Hastada herhangi bir topikal veya sistemik ilaç kullanımı yoktu. Dermoskopik muayenede uyluk önyüzünde eritemli homojen kırmızımsı kahverengi retiküler hiperpigmentasyon varlığı görüldü. Klinik öykü ve fizik muayene ile EAI tanısı konuldu. Biyopsi yapılmadı. Lezyonun yerleşim yerinin dizüstü bilgisayarın konulduğu yerle uyumlu olması, etiolojide dizüstü bilgisayarın rol oynadığını gösterdi. Tedavide hastaya; uyluk önyüzü üzerinde

ORCID No  
Şule GÖKŞİN 0000-0001-2345-6789

Başvuru Tarihi / Received: 04.10.2018  
Kabul Tarihi / Accepted : 23.10.2018

Adres / Correspondence : Şule GÖKŞİN  
Pamukkale Üniversitesi, Tıp Fakültesi, Dermatoloji Anabilim Dalı, Denizli  
e-posta / e-mail : sule.goksin@hotmail.com

uzun süreli dizüstü bilgisayar kullanımını kısıtlaması ve bu bölgeyi güneş ışığından koruması önerildi. Ek olarak hidrokinon (%4'lük hidrokinonlu krem, 2 kez/gün/1 ay) kullanan hastada kontrollerde hiperpigmentasyonun solduğu ve sonrasında tümüyle ortadan kalktığı gözlemlendi.

## Tartışma

EAI, uzun süreli ve tekrarlayıcı olarak ısı ile karşılaşan vücudun herhangi bir bölgesindeki cilt üzerinde görülebilen kırmızımsı kahverengi retiküler tipte hiperpigmentasyon ve eritemdir. Sunduğum olguda EAI uyuk uyuk bilgisayar kullanımına bağlı olarak oluşmuştu. Dizüstü bilgisayarın çıplak olan uyluk üzerinde tutulması, cihazın ısı üreten ünitesinin direkt olarak ciltle temas etmesine neden olmaktadır. Bu sebepten ötürü, EAI ve herhangi bir cilt dermatozundan (alerjik kontakt dermatit, friksiyon dermatiti vs.) korunabilmek için, dizüstü bilgisayarın cilt ile temasına engel olunmalıdır (5).

EAI tanısı fizik muayene ve anamnez ile konabilir. Cilt biyopsisi, histopatolojik bulguları non-spesifik olması nedeniyle, EAI tanısını kesin olarak koymaktan çok vaskülitler gibi ayırıcı tanıları ekarte etmek için yardımcıdır. Olguya tanı koymak için cilt biyopsisi yapılmadı.

Ayırıcı tanıda özellikle livedo retikularis, kutis marmoratus, poikiloderma ve porto şarabı lekesi düşünülmesi önemlidir (6).

Livedo retikularis altta yatan kollajenozlar, poliarteritis nodosa, meningokoksemi, pankreatit, hiperparatiroidi, antifosfolipid sendromu, polisitemia vera gibi bazı sistemik hastalıklara ve arteriyel emboli, kolesterol kristal embolisi gibi oklüziv vasküler hastalıklara eşlik edebilir (7). Poikiloderma, mikozis fungoidesli ve dermatomiyozitli olgularda görülebilir (7). Livedo retikularis ve poikilodermanın EAI'dan ayrılması, bu tip hastalarda altta yatan hastalığa yönelik doğru tanının erken konmasına ve spesifik tedavinin erken başlanmasına olanak sağlayacağından oldukça önemlidir.

EAI'nin önlenmesinde ve erken tespit edildiğinde tedavisinde ısı kaynağının cilt ile temasının engellenmesi önemlidir. Dizüstü bilgisayar kullanıcılarına önerim bu cihazların cilt üzerine konularak değil de solid yüzeyler üzerine konularak kullanılmasıdır.

EAI genellikle lokalize hafif eritem ile başlar. Eğer sebep olan ısı kaynağı uzaklaştırılmaz ise, cilt lezyonları retiküler, hiperpigmente, telenjiyektazik eriteme döner. EAI iyi tedavi edilirse prognozu çok iyi iken, yanlış tanı konduğunda ve non-efektif tedavi yapıldığında ise karsinomatoz oluşumlara dönüşebildiği rapor edilmiştir (8). EAI'nın ülserasyonu ya da kronik likenifikasyonu malign potansiyele sahiptir. Skuamöz hücreli ve Merkel hücreli karsinoma sebep olabilir (9). EAI tanısı konar konmaz hemen tedavisine başlanmalıdır.

Erken tanı konduğunda sıklıkla sebep olan ısı kaynağının cilt ile temasının engellenmesi kür için yeterlidir. Ek olarak tedavisinde, steroidli ya da steroidsiz topikal retinoidler, hidrokinonlu ve 5 florourasilli kremler kullanılabilir (10).

Sonuç olarak, dizüstü bilgisayarların uzun süreli ve çıplak olarak cilt üzerinde tutularak kullanılması, kullanıldığı bölge üzerinde EAI oluşumuna neden olabilir. Bu akılda tutulması gereken klinik bir durumdur.

**Hasta Onamı:** Hasta onamı 15.08.2018 tarihinde alınmıştır.

## Kaynaklar

1. Miller K, Hunt R, Chu J, Meehan S, Stein J. Erythema ab igne. Dermatol Online J. 2011;17(10):28.
2. Brzezinski P, Ismail S, Chirac A. Radiator-induced erythema ab igne in 8-year-old girl. Rev Chil Pediatr. 2014;85(2):239-41.
3. Arnold AW, Itin PH. Laptop computer-induced erythema ab igne in a child and review of the literature. Pediatrics. 2010;126(5):1227-30.
4. Riahi RR, Cohen PR. Laptop-induced erythema ab igne: Report and review of literature. Dermatol Online J. 2012;18(6):5-6.
5. Ghasri P, Feldman SR. Frictional lichenified dermatosis from prolonged use of a computer mouse. Case report and review of literature of computer-related dermatoses. Dermatol Online J. 2010;16(12):3-5.
6. Beleznyay K, Humphrey S, Au S. Erythema ab igne. CMAJ. 2010;23;182(5):E228.
7. Baykal C. Dermatoloji Atlası. 2. Baskı. İstanbul. ARGOS İletişim Hizmetleri Reklamcılık ve Ticaret A.Ş. 2004.
8. Triester-Goltzman Y, Peleg R. Images in clinical tropical medicine. Erythema ab igne. Am J Trop Med Hyg. 2015;92(3):476.
9. Turan E, Cimen V, Kutlu Haytaoglu NS, Gode ED, Gurel MS. A case of bullous erythema ab igne accompanied by anemia and subclinical hypothyroidism. Dermatol Online J. 2014;20(4):22336.
10. Fareedy SB, Rettew A, Karmacharya P, Jehangir A, Shaikh B, Pathak R. Erythema ab igne secondary to repeated heating pad use: an image case. J Community Hosp Intern Med Perspect. 2015;5(4):28335.