

# Yenidoğan Döneminde Çocuk İstismarı Olgusu

## A Case of Child Abuse During Neonatal Period

**Yıldız Dallar, Ülkü Tıraş,  
Zahide Yalaki, İlknur Özkan**

Ankara Eğitim ve Araştırma Hastanesi  
Çocuk Kliniği Ankara, Türkiye

### ÖZET

**Giriş:** Çocuk istismarı ve ihmali dünyada olduğu kadar ülkemizde de çok önemli bir sorundur. Doğum sonrası depresyona giren annelerin çocuklarına karşı istismarda bulunma olasılığı fazladır. Burada annesinde doğum sonrası depresyon saptanan ve anne tarafından fiziksel istismara uğrayan yenidoğan sunulmuştur.

**Olgu Sunumu:** Onsekiz günlük kız hasta, vücutta morluk şikayeti ile getirildi. Anne tarafından verilen anamnezde hastanın kanapeden düştüğü belirtildi. Prenatal öyküsünde otuz bir yaşındaki annenin yaklaşık on yıldır infertilite tedavisi gördüğü ve invitro fertilizasyon ile gebe kaldığı öğrenildi. Muayenesinde; genel durumu orta, cildi soluk görünümdeydi. Sol yanakta yaygın ekimoz, sol göz kapağı ödemli, hiperemik, üst dudakta hemorajik krut, sol servikalde ekimotik alanlar mevcuttu. Ailenin çelişkili anamnez vermesi üzerine öykü derinleştirildiğinde annenin bebeğe fiziksel istismar uyguladığı, kanapeden düşmediği annenin bebeği yere attığı öğrenildi. Çocuk istismarı açısından ileri tetkikleri yapıldı ve Sosyal Hizmetler Kurumu'na bilgi verildi. Kranial tomografisinde; Sağ oksipitalde hemoraji, her iki parietalde subaraknoid kanama saptandı. Göz muayenesinde solda retinal hemoraji görüldü. Yapılan değerlendirme sonucunda annenin postpartum depresyon bipolar bozukluk tanısı ile psikiyatride takibine başlandı. Sosyal Hizmetler Kurumu'nun değerlendirmesi sonucunda bebeğin aneanne ve dedenin bakımına verilmesi kararlaştırıldı.

**Tartışma:** Olgumuz, invitro fertilizasyonla gerçekleşen gebelik sonrası gelişen ilk neonatisid vakası olması dolayısıyla önemlidir. Yenidoğan döneminde çocuk istismarının nadir görüldüğü düşünülse de annede gelişebilecek depresyon nedeniyle bebeklerin istismara maruz kalabilecekleri unutulmamalıdır.

(Güncel Pediatri 2010; 8: 81-5)

**Anahtar kelimeler:** Çocuk istismarı, doğum sonrası depresyon, yenidoğan

### SUMMARY

**Introduction:** Child abuse and neglect is a very important problem in our country as it also is in the world. There is a high possibility of child abuse by mothers who suffer depression after birth. Here, a newborn that was physically abused by a mother diagnosed with depression after birth is presented.

**Case Report:** An eighteen-day old female patient was brought to our clinic with complaints of purple spots on the body. Her history given by the mother stated that the patient had fallen from a couch. The prenatal history of the 31-year-old mother revealed that the mother received infertility treatment for 10 years and became pregnant with invitro fertilization. During examination, the general condition of the patient was moderately serious. Her skin was pale. Widespread ecchymosis on left cheek, left eye lid edema, hyperemic, hemorrhagic crust on upper lip, ecchymotic areas on left cervical were present. As a result of conflicting history given by the family, further questioning revealed that the baby did not fell from a couch but she was thrown on the floor by the mother. Further examination of the patient related to a child abuse case was performed and Social Services was informed. Cranial

#### Yazışma Adresi/Address for Correspondence

Dr. Zahide Yalaki  
Ankara Eğitim ve Araştırma Hastanesi Çocuk  
Sağlığı ve Hastalıkları Kliniği Ankara, Türkiye  
Tel.: +90 312 595 32 54  
Faks: +90 312 363 33 96  
E-posta: dr\_zahide@yahoo.com

**Geliş Tarihi/Received:** 08.09.2009  
**Kabul Tarihi/Accepted:** 15.04.2010

© Güncel Pediatri Dergisi, Galenos Yayınevi tarafından basılmıştır.  
© The Journal of Current Pediatrics, published by Galenos Publishing.

tomography revealed hemorrhage on the right occipital region and subarachnoid bleeding on both parietal regions. During eye examination, on the retina, hemorrhage was observed. The mother was diagnosed as postpartum depression and bipolar disorder and she was admitted in the psychiatry clinic. As a result of the Social Services' evaluation, the baby's custody was given to the grandparents.

**Conclusion:** Being the first neonaticide case developed after invitro fertilization makes this case important. Even though child abuse during infancy period is thought to be rare, because of postpartum depression, it should not be forgotten that babies may be exposed to abuse. (*Journal of Current Pediatrics 2010; 8: 81-5*)

**Key words:** Child abuse, postpartum depression, newborn

## Giriş

Çocuk istismarı, karmaşık nedenleri, trajik sonuçları olan, tıbbi, hukuki, gelişimsel ve psikososyal kapsamlı ciddi bir sorundur (1). Çocuk istismarı ve ihmali, ana-baba ve/veya çocuğun bakımından, sağlığı ve korunmasından sorumlu kişilerin giriştiği veya girişmeyi ihmal ettiği eylemler sonucunda çocuğun her türlü fiziksel, duygusal, zihinsel veya cinsel açıdan zarar görmesi, sağlık ve güvenliğinin tehlikeye girmesidir (2,3). Yapılan çalışmalarda, anne-babada ilaç veya alkol bağımlılığı, psikotik sorunların varlığı, istenmeyen gebeliklerden doğan, gayrimeşru olan, anne babanın istediği cinsten olmayan, annenin sık aralıklarla gebe kaldığı çocukların istismar ve ihmale daha çok uğradığı saptanmıştır (1,3-5). Çocuğun yaşı ne kadar küçükse istismar olasılığı o kadar fazladır. Vakaların üçte biri altı ayın altındaki, üçte biri altı ay üç yaş arasında, üçte biri üç yaşından büyük çocuklardır (4,6).

Kadınlar genellikle çocukların bakımından birinci derecede sorumlu olduğundan, istismardan, erkeklere göre daha fazla sorumlu tutulmaktadır. Özellikle doğum sonrası dönemde tam açıklanamayan nedenlerle depresyona giren annelerin çocuklarına karşı istismar ve ihmalde bulunma olasılığı fazladır (5,7-9). Doğum sonrası annede gelişen depresyonda, annenin ailesine karşı sevgisizliği, içe kapanıklığı, yorgunluk, çocuk bakımında güçlükler, konsantrasyon güçlüğü, ajitasyonu gibi belirtiler olurken, bebeğine karşı zıt duygular besleyebilir ve istismar-fiziksel şiddet gibi kötü sonuçlar doğurabilecek davranışlarda bulunabilir.

Burada annesinde doğum sonrası depresyon saptanan (DSD) ve anne tarafından fiziksel istismara uğrayan bir yenidoğan sunulmuştur.

## Olgu Sunumu

Onsekiz günlük kız hasta öksürük, vücutta morluk şikayeti ile getirildi. Anne tarafından verilen anamnezde hastanın kanepeden düştüğü belirtildi. Prenatal

öyküsünde otuz bir yaşındaki annenin yaklaşık on yıldır infertilite tedavisi gördüğü ve invitro fertilizasyon (IVF) ile gebe kaldığı öğrenildi. Bebeğin birinci gebeliğinden birinci yaşayan olarak dış merkezde sezaryanla 3100 gr doğduğu öğrenildi. Fizik muayenesinde; vücut ağırlığı: 3000gr, kalp tepe atımı:160/dk, solunum sayısı: 60/dk, vücut ısısı: 36,6°C idi. Genel durumu orta, cildi soluk görünümdeydi. Sol yanakta yaygın ekimoz, sol göz kapağında ödem ve hiperemi, üst dudakta hemorajik krut ve sol servikalde ekimotik alanlar mevcuttu (Resim 1). Her iki hemitoraksta yaygın ral duyuldu. Diğer muayeneleri normaldi. Laboratuvar tetkiklerinde; beyaz küre:9400/mm<sup>3</sup>, hemoglobin:11,7 gr/dl, Plt: 253 000/mm<sup>3</sup>, PTT:23 sn, PTZ:11,2 sn ve D-dimer:789 ngr/ml (0-253) olarak bulundu. Kan biyokimyası normaldi. Akciğer grafisinde bilateral infiltrasyonu mevcuttu.

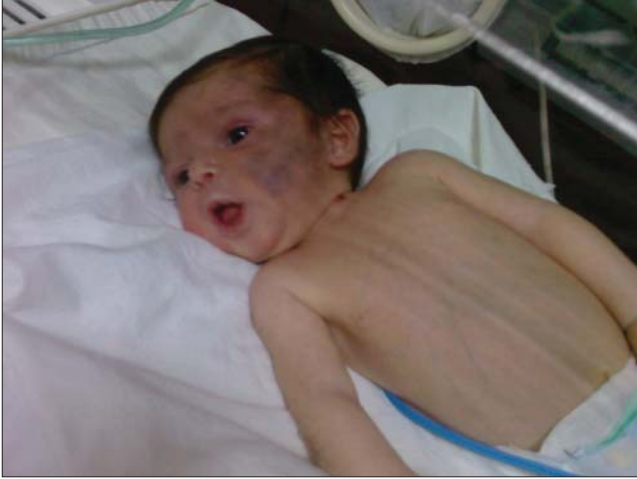Ailenin çelişkili anamnez vermesi üzerine öykü derinleştirildiğinde annenin bebeğe fiziksel istismar uyguladığı, kanepeden düşmediği annenin bebeği yere attığı öğrenildi. Çocuk istismarı açısından ileri tetkikleri yapıldı ve Sosyal Hizmetler Kurumu'na bilgi verildi. Hasta için adli rapor tutuldu. Kranial tomografisinde (BT); Sol oksipitalde 4,5mm hemoraji, interhemisferik fissürde ve her iki parietalde subaraknoid kanama saptandı (Resim 2). Beyin cerrahisi bölümü ile takip edilerek deksametazon ve fenobarbital tedavisi başlandı. İzleminde hastanın konvulsiyonu olmadı.

Göz muayenesinde solda retinal hemoraji görüldü. Göz Hastalıkları bölümü tarafından izleme alındı. Hastaya pnömonisi için antibiyotik tedavisi 14 gün verildi. Annenin yapılan değerlendirilmesi sonucunda postpartum depresyon ve bipolar bozukluk tanısı ile psikiyatride takibine başlandı. Hastanın yatışının 25'inci gününde tekrarlanan BT'de subaraknoid kanamasının resorbe olduğu ancak subdural efüzyon geliştiği görüldü (Resim 3). İzleminde efüzyon geriledi. Göz muayenesinde retinal hemorajisinin resorbe olduğu tespit edildi. Sosyal Hizmetler Kurumu'nun değerlendirmesi sonucunda bebeğin anneanne ve dedenin bakımına verilmesi kararlaştırıldı. Kontrollere gelen hastanın izleminde

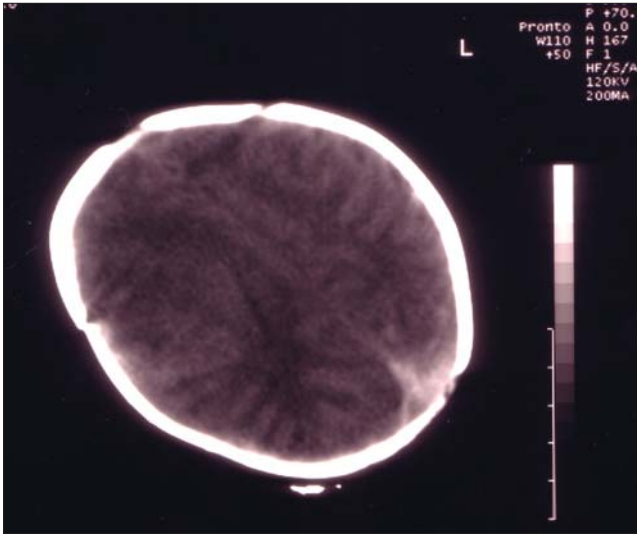
gelişimsel olarak bir problem olmadığı görüldü. Hasta sosyal hizmetlerin aralıklı kontrolleri ile halen annesine ve dedenin yanında kalmaktadır.

## Tartışma

Çocuk istismarı ve ihmali dünyada olduğu kadar ülkemizde de çok önemli bir sorundur. Tıp literatüründe ilk kez 1946'da Caffey adındaki bir radyolog tarafından subdural hematomla birlikte uzun kemiklerde kırıkları olan çocuklarda tanımlanmıştır (1,3). Amerika Birleşik Devletleri'nde 1993'te yapılan bir çalışmanın verilerine göre çocukların yaklaşık %1'i istismar, %1,5'i ihmale uğramaktadır (2,4). Toplumlarda çocuklara karşı uygulanan şiddet ve ihmal büyük ölçüde gizli



Resim 1. Hastanın görünümü: Sol yanakta ekimozları mevcut



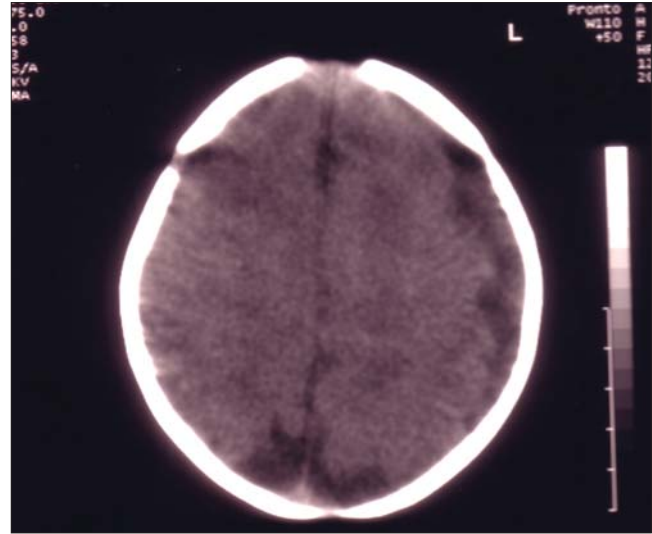
Resim 2. Kranial BT'de oksipitalde hemoraji, interhemisferik fissürde ve her iki parietalde subaraknoid kanama görülmektedir

kaldığından dolayı insidans tam olarak bilinmemektedir (3). Bununla beraber son yıllarda istismar ve ihmal vakalarında aşamalı bir artış gözlenmektedir. Bunun nedeni istismar ve ihmale uğrayan çocuk sayısı ve/veya bildirilen vaka oranındaki artıştır (1). Türkiye'de de çocuk istismarı ve ihmali çok önemli bir sağlık sorunu olmasına karşın sağlık alanında ve kamuoyunda yeterince ele alınmamaktadır.

Hekimlerin çocuk istismarını tanımları istismarın mortalite ve morbiditesini azaltmakla kalmayıp, aynı zamanda etkili korunma olanağı yaratacaktır. İstismara uğrayan çocuklar iyi bir değerlendirme yapılmadan evlerine geri gönderildiklerinde, ilerleyen dönemde %5-10'unun öldürüldüğü, %35-50'sinin ise ciddi olarak hasara uğratıldığı gözlenmiştir (1,4).

Yapılan çalışmalarda istismar riskini arttıran bazı etmenler olduğu saptanmıştır. Bunlar; ebeveynin özellikle anne yaşının küçük olması, düşük sosyoekonomik düzey, eğitim yetersizliği, anne-babada psikolojik bozukluk, madde bağımlılığı, evlilik ve işle ilgili sorunlar, çocuğun anne ve babasının olmaması, istenmeyen gebelik, gayrimeşru çocuk, çocuğun fiziksel veya mental hastalığının bulunmasıdır. Bizim hastamızda da annede doğum sonrası ortaya çıkan depresyon, çocuğa karşı istismar oluşmasına neden olmuştur.

Doğum sonrası depresyon, genellikle doğumdan sonraki ilk 3 ay içinde başlar (10). Etiyolojisi kesin olarak bilinmemektedir. Hızlı fizyolojik değişikliklerin, hormonal dalgalanmaların, stresin rolü olabileceği düşünülmektedir. Ancak hangi etmenlerin daha fazla neden olduğu açık değildir (8,11). Bununla birlikte bazı risk etmenlerini taşıyan kadınlarda DSD'nin daha sık



Resim 3. Kranial BT'de solda parietalde ve oksipitalde subdural efüzyon görülmektedir

görüldüğü bilinmektedir (8,10). Kadının ya da eşinin işsizliği, genç yaş, anneye sosyal desteğin yetersiz olması, evlilikle ilgili sorunlar, planlanmamış gebelikler, multiparite, daha önceki gebeliklerde depresyon geçirilmesi, kayıpla sonlanan gebelik ve doğum deneyimleri bu etmenlerden bazılarıdır (5,7-10,12). Bizim olgumuzda annenin daha önceden geçirilmiş depresyon öyküsü yoktu. On yıldır çocuk sahibi olmak için uğraşmış IVF yöntemi ile elde edilmiş, istenilen gebelik olarak düşünülmekteydi. Doğum sonrası gelişen depresyon nedeniyle bebeğe karşı şiddet uygulamıştı. Gaynes ve ark.'nın yapmış olduğu bir çalışmada DSD prevalansını %19,2 bulmuşlardır (13). Başka bir çalışmada ise bu oran %5-20 olarak saptanmıştır (14). Türkiye'de Salgın ve ark.'nın yapmış olduğu bir çalışmada da oran aynı şekilde %19 bulunmuştur (15). Nur ve ark. DSD oranını %28 olarak bulmuştur (7). Buğdaycı ve ark.'nın yaptığı başka bir çalışmada ise bu oran %42 gibi yüksek bulunmuştur (16).

İnvitro fertilizasyon sonrası edinilen bebekler ve anneleri arasındaki ilişki ile ilgili az sayıda yayın bulunmaktadır. İn vitro fertilizasyon ile gebe kalan anneler ve bebekleri arasındaki ilişkinin kalitesi ve psikososyal adaptasyonu araştıran bir çalışmada bu annelerin kontrol grubundaki anneler ile aralarında anksiyete, postnatal depresyon, eşlerin desteği, psikolojik destek birimlerinin kullanımı bakımından önemli farklılık görülmemiş; ancak öz-değerlilik ve annelik bakımından öz-yeterlilikleri düşük saptanmıştır (17).

Doğum sonrası depresyon, risklere duyarlı süt çocukluğu dönemine getirdiği yük, anne-bebek ilişkisini olumsuz yönde etkilemesi ve uzun dönemde yarattığı ciddi sonuçları nedeniyle önemlidir (18). Doğum sonrası depresyonun emzirme ve çocuk gelişimi üzerine olumsuz etkileri bilinmektedir (14). Yapılan çalışmalarda DSD gelişen annelerin bebeklerine bağlanmasında azalma olduğu görülmüştür (18).

Yenidoğan döneminde çocuk istismarının nadir görüldüğü düşünülse de DSD gelişen annelerde çocuklarına karşı zıt duygular beslemeleri, emzirmek istememeleri, onlara zarar vermek istemeleri gibi duygular gelişebilmektedir (9,19). Çeşitli yayınlarda DSD'nin annenin çocuğun hayatını sonlandırmasına kadar gidebilecek sonuçlar doğurduğu saptanmıştır (11,20,21).

Yurt dışında annede DSD gelişmesi nedeni ile yenidoğan döneminde istismara, şiddete uğrayan pek çok çocuk olduğunun bildirildiği çeşitli çalışmalar mevcuttur (11,20,22).

Türkiye'de ise ilk yayınlanan neonatisid olgusu Tunç ve ark. tarafından yakın zamanda bildirilmiştir (23). Bildirilen olguda annenin gebelik öncesi psikotik depresyon tanısı mevcut olup, doğum sonrası mevcut

depresyon nedeniyle neonatisid girişiminde bulunduğu belirtilmiştir (23).

Bizim olgumuzda anne, gebelik öncesinde sağlıklı olup, İVF ile çocuk sahibi olma yöntemine başvurmuş ve doğum sonrası gelişen depresyon nedeniyle neonatisid girişiminde bulunmuştur. Ülkemizde depresyon sonrası geliştiği bildirilen ikinci neonatisid ve İVF sonrası gelişen ilk neonatisid vakası olması dolayısı ile önemlidir.

Travma ile gelen bir bebekte; olayı açıklayacak uygun bir öykünün olmaması, ebeveynlerin çelişkili anamnez vermeleri, morarma, yanık, laserasyon ve ısırıkların olması gibi durumlarda istismardan şüphelenip aileden alınan öykünün derinleştirilip buna yönelik incelemelerin yapılması gerektiğini düşünmekteyiz. Yenidoğan döneminde de annede gelişebilecek DSD nedeniyle bebeklerin istismara maruz kalabilecekleri unutulmamalıdır.

## Kaynaklar

1. Kara B, Biçer Ü, Gökalp S. Çocuk istismarı. Çocuk Sağlığı ve Hastalıkları Derg 2004; 47:140-51.
2. Dubowitz H. Preventing child neglect and physical abuse. *Pediatr Rev* 2002;23:191-6.
3. Vatasever Ü, Duran R, Yolsal E, Aladağ N, Öner N, Biner B ve ark. Pediatik acilde çocuk istismarı ve ihmali olasılığını akılda tutalım. *Türk Ped Arş* 2004;39:120-4.
4. Tercier A. Child abuse. In: Maer JA (ed). *Emergency Medicine* 4th ed. St. Louis: Mosby 1998:1108-18.
5. Buist A. Childhood abuse, postpartum depression and parenting difficulties: a literature review of associations. *Aust and New Zealand J Psychiatry* 1998;32:370-8.
6. Rimsza ME, Schackner RA, Bowen KA, Marshall W. Can child deaths be prevented? The Arizona Child Fatality Review Program experience. *Pediatrics* 2002;110:1-7.
7. Nur N, Çetinkaya S, Bakır D, Demirel Y. Sivas il merkezindeki kadınlarda postnatal depresyon prevalansı ve risk faktörleri. *C.U. Tıp Fak Derg* 2004;26:55-9.
8. Kara B, Çakmaklı P, Nacak E, Türeci F. Doğum sonrası depresyon. *Sted* 2001;10:333-4.
9. Fairbrother N, Woody SR. New mothers' thoughts of harm related to the newborn. *Arch Womens Ment Health* 2008;11:221-9.
10. Cheryl R. A case study of postpartum depression & altered maternal-newborn attachment. *MCN Am J Matern Child Nurs* 2008;33:173-8.
11. Kauppi A, Kumpulainen K, Vanamo T, Merikanto J, Karkola K. Maternal depression and filicide-case study of ten mothers. *Arch Womens Ment Health* 2008;11:201-6.
12. Sünter AT, Güz H, Canbaz S, Dündar C. Samsun il merkezinde doğum sonrası depresyonu prevalansı ve risk faktörleri. *Türk Jinekoloji ve Obstetrik Derneği Derg* 2006;3:26-31.
13. Gaynes BN, Gavin N, Meltzer-Brody S, Lohr KN, Swinson T, Gartlehner G et al. Perinatal depression: prevalence, screening accuracy, and screening outcomes. *Evid Rep Technol Assess.* 2005;119:1-8.

14. Evans J, Heron J, Francomb H, Oke S, Golding J. Cohort study of depressed mood during pregnancy and after childbirth. *BMJ* 2001;323:257-60.
15. Salgın A, Gökçay G, Yücel B, Polat A, Baysal SU, Sahip Y, et al. Effects of postpartum depression on breastfeeding and child development. *J Ist Faculty Med* 2007;70:70-3.
16. Buğdaycı R, Şaşmaz CT, Tezcan H. A cross-sectional prevalence study of depression at various times after delivery in Mersin province in Turkey. *J Womens Health* 2004;13:63-8.
17. Mc Macon CA, Ungener JA, Tennant C, Sanders D. Psychosocial adjustment and the quality of the mother-child relationship at four months postpartum after conception by invitro fertilization. *Fertil Steril* 1997;68:493-500.
18. Sabuncuoğlu O, Berkem M. Bağlanma biçimi ve doğum sonrası depresyon belirtileri arasındaki ilişki: Türkiye'den bulgular. *Türk Psikiyatri Derg* 2006;17:252-8.
19. Reck C, Hunt A, Fuchs T, Weiss R, Noon A, Moehler E et al. Interactive regulation of affect in postpartum depressed mothers and their infants: an overview. *Psychopathology* 2004;37:272-80.
20. Rammouz I, Tahiri DA, Aalouane R, Kijiri S, Belhous A, Ktiouet JE et al. Infanticide in the postpartum period: about a clinical case. *Encephale* 2008;34:284-8.
21. Putkonen H, Weizmann-Henelius G, Collander J, Santtila P, Eronen M. Neonaticides may be more preventable and heterogeneous than previously thought-neonaticides in Finland 1980-2000. *Arch Womens Ment Health* 2007;10:15-23.
22. Scott D. Early identification of maternal depression as a strategy in the prevention of child abuse. *Child Abuse Negl* 1992;16:345-58.
23. Tunç T, Bülbül A, Karadağ A, Özdemir B, Özcan O. Öngörülebilir ve önlenebilir bir trajedi: Psikotik annenin neonatisid eylemi. *Türk Ped Arş* 2009;44:111.